نشریه پژوهش‌های ماهی‌شناسی کاربردی
Journal homepage: http://jair.gonbad.ac.ir
ISSN: 2423-6349
دوره ۱۳، شماره ۲، صفحات ۷۵-۶۷
وزارت علوم، تحقیقات و فناوری
دانشگاه گنبد کاووس

مطالعه هیستومورفومتری بطن و دهلیز قلبی در ماهی شیربت (*barbus grypus*) رودخانه ای سیمره

هاجر عزیزیان[۱]، سلمان سلطانی[۲]، عارف نورایی[۲]، مرضیه هواسی[۳]، زهرابختیاری[۲]*، حیدر سعد علوان[۲]

۱. آزمایشگاه مرکزی، دانشگاه ایلام، ایلام، ایران
۲. گروه بافت شناسی، دانشکده پیرادامپزشکی، دانشگاه ایلام، ایلام، ایران
۳. دانشکده دامپزشکی شهید چمران اهواز، اهواز، ایران

نوع مقاله:
پژوهشی اصیل

تاریخچه مقاله
دریافت: ۱۴۰۴/۰۳/۱۸
پذیرش: ۱۴۰۴/۰۴/۰۶

نویسنده مسئول مکاتبه:
زهرا بختیاری، گروه بافت شناسی، دانشکده پیرادامپزشکی، دانشگاه ایلام
ایمیل:
Z.bakhtiary@ilam.ac.ir

چکیده:

مقدمه: قلب در ماهیان اولین اندامی است که شروع به کار می کند، قلب ماهیان چهار قسمتی و نقش مهمی در پشتیبانی از فعالیت متابولیکی بالا و سازگاری با تغییرات محیطی در مراحل مختلف رشدماهی ایفا می‌کند، از نظر بافت شناسی دهلیزها و بطن ماهیان دارای عضلات ترابکوله هستند که تراکم عضلات در این دو قسمت متفاوت است.

مواد و روش کار: در این مطالعه ازتعداد ۱۰ ماهی شیربت بالغ در محدوده وزنی ۳۰/۵ ±۴۴۳/۵ گرم استفاده شد که پس از انجام مراحل بافت شناسی، ضخامت عضلانی و تعداد هسته ای عضلانی در دو قسمت دهلیز و بطن با هم مقایسه شدند.

نتایج: نتایج حاصل از این مطالعه نشان داد که تعداد هسته ها در عضلات قلبی بیشتر از بطن هاست و از طرفی ضخامت عضلات بطنی نیز بیشتر بود. همچنین نشان داده شد که عضلات قلبی این نوع ماهی رشته ای و متراکم اند که تراکم عضلانی در دهلیزها کاهش می یابد، گلبول های قرمز در برشش های بافتی هسته دار و بیضی شکل دیده شدند، هسته های عضلانی نیز بسیار کم رنگ و دوکی شکل مشاهده شدند.

بحث: با توجه به اینکه قلب بافت شناسی و اناتومی قلبی در ماهیان مختلف متفاوت است و از طرفی تفاوت های ساختاری سبب سازگاری ماهیان با محیط های مختلف می شود و همچنین قلب نقش مهمی در پشتیبانی از فعالیت متابولیکی بالا و سازگاری با تغییرات محیطی در مراحل مختلف رشدماهی ایفا می‌کند. بنابراین اطلاعات بافت شناسی در گونه های مختلف بسیار ارزشمند است.

کلمات کلیدی: هیستومورفومتری، دهلیز، بطن، ماهی شیربت

مقدمه:

در تمام گونه های ماهیان قلب اولین عضوی است که شروع به کار می کند و در هنگام اندام زایی در طول دوره جنینی حفره های اولیه قلب یعنی دهلیز و بطن اولیه پمپاژ خون را بر عهده دارند (Farrell, 2023). از لحاظ مورفولوژی قلب ماهیان دارای چهار قسمت اصلی است که از سمت خلفی- قدامی شامل سینوس وریدی، دهلیزها، بطن ها و مخروط شریانی می باشند(Buzete Gardinal et al., 2019). شکل بطن ها در ماهیان کاملا متفاوت است و به صورت کلی هرمی، ساکولار یا میله ایی هستند (Sanchez-Quintana et al., 1996). از نظر بافت شناسی در اکثر گونه های ماهیان بطن ها شدیدا ترابکوله هستند که اغلب به عنوان بطن های اسفنجی شناخته می شوند(Pieperhoff et al., 2014). حدود ۳۵ درصد عضلات یا میوکارد بطنی از نوع عضلات فشرده یا متراکم و حدود ۶۵ درصد عضلات میوکارد از نوع ترابکولار یا تیغه ایی هستند(Jensen et al., 2013)، همچنین نشان داده شده است که دهلیز قلبی در اکثر گونه ها دارای دیواره نازکی می باشد، مخروط شریانی دارای برخی عضلات صاف

[Downloaded from jair.gonbad.ac.ir on 2026-11-25]
[DOI: 10.22034/jair.13.2.61]

و بافت فیروالاستیک می باشد، سینوس وریدی در ماهیان حاوی سلول های ضربان ساز است که شروع انقباضات را بر عهده دارد(Sari et al., 2018., Menke et al., 2011). تا کنون مطالعات کمی بر روی بافت شناسی قلب ماهی انجام شده است. Pieperhof و همکاران در مطالعه بافت شناسی قلب ماهی سالمون ساکای (*Oncorhynchus nerka*) و قزل آلای رنگین کمان(*Oncorhynchus mykiss*) نشان دادند که ، هیچ لایه چسبنده ای بین میوکارد متراکم و اسفنجی وجود ندارد و در عوض لایه تماس بین لایه متراکم و اسفنجی با مقدار قابل توجهی از اتصالات چسبنده شبه دسموزوم و شبه فاسیا به هم متصل هستند (Pieperhoff et al., 2009). Hu وهمکاران در بررسی بافت شناسی قلب ماهی زبرا نشان دادند که در بطن قلبی شبکه سارکوپلاسمی پراکنده بود، مخروط شریانی مخزنی از بافت الاستیک و ماتریکس متراکم کلاژن بود و ویژگی عضله صاف عروقی را نشان می داد(Hu et al., 2001). مطالعات نشان داده اند که ساختار بافتی و مورفولوژی قلبی ماهیان دارای تنوع زیادی است که این تنوع بافتی-مورفولوژی سبب سازگاری ماهی ها با محیط، دما و فشار آب می شود(Tota et al., 1997)، بنا براین به نظر می رسد با توجه به تنوع زیست محیطی ماهیان از جمله ، دمای آب، دمای هوا، فشار و میزان اکسیژن موجود قلب ماهی ها دارای تفاوت های بافتی، مورفولوژی و عملکردی زیادی باشند, لذا هدف از مطالعه حاضر بررسی بافت شناسی قلب ماهی شیربت رودخانه ای سیمره می باشد. ماهی شیربت (*Arabibarbus grypus*) از خانواده کپور ماهیان (*Cyprinidae*)است که دارای پراکنش زیادی در رودخانه های غرب و جنوب غربی ایران دارد(Basir et al., 2011). ماهی شیربت دارای اهمیت اقتصادی در میان مردم محلی است و یک گونه مهم تجاری در آبزی پروری ایران به شمار می رود. این گونه ماهی شوری و شیرینی و درجه حرارت بالا را تحمل می کند و از اوایل اردیبهشت تخم ریزی را شروع می کند(Nikpei, 1996)این ماهی بنتوپلازیک و ساکن آبهای شیرین در مناطق تحت حاره ای می باشد و یک گونه همه چیزخوار بوده که در سنین بالا به رژیم گوشتخواری روی می آورد(Karami Nasab et al., 2014). با توجه به اینکه این گونه ماهی دارای اهمیت اقتصادی زیادی در بین مردمان محلی است اما تا کنون مطالعات بافتی زیادی خصوصا بر بافت قلبی این گونه انجام نشده و اطلاعات چندانی از بافت شناسی این گونه مهم و اقتصادی در دسترس نیست، مطالعه حاضر می تواند اطلاعات مناسبی در اختیار متخصصین این امر قرار دهد.

مواد و روش کار:

در این مطالعه ۱۰ ماهی شیربت بالغ در محدوده وزنی ۳۰/۵ ±۴۴۳/۵ گرم از رودخانه سیمره ایلام صید شدند و به صورت زنده به سالن تشریح دانشکده پیرادامپزشکی دانشگاه ایلام انتقال داده شدند. متعاقب برشی میانی در سطح شکمی بدن ماهی، نمونه قلب آن ها به آرامی برداشته شد و در آب جاری شستشو داده شدند. سپس از نمونه های دهلیز، بطن و پیاز شریانی بدنبال فیکس شدن در محلول بوئن و طی کردن مراحل پاساژ بافتی، برش های ۵- ۷ میکرون توسط دستگاه میکروتوم (مدل DS9209)تهیه گردید. در مرحله بعد، برشها توسط رنگ آمیزی هماتوکسیلین-ائوزین (H&E) رنگ آمیزی شدند و از هر لام سه میدان توسط میکروسکوپ نوری Olympus-CX (نرم افزارTruechome Metrics) مورد مطالعه بافتی قرار گرفت. در این مطالعه ضخامت عضلانی دهلیزها و بطن ها و همچنین تعداد هسته های عضلانی در چند میدان که تصادفی انتخاب شدند مورد ارزیابی قرار گرفتند.

آنالیز آماری

داده‌ها با استفاده از نرم‌افزار SPSS (نسخه ۲۰)، آزمون آنالیز واریانس یک‌طرفه (ANOVA) و آزمون توکی (Tukey post hoc)تحلیل شدند. نتایج به‌صورت میانگین ± انحراف معیار گزارش شدند و تفاوت‌های معنادار بین گروه‌های تجربی در سطح $P<0.05$ در نظر گرفته شد.

نتایج:

نتایج حاصل از این مطالعه نشان داد که عضلات داخل بطنی رشته ای و متراکم اند، همچنین عضلات داخل دهلیزی در این نوع ماهی رشته ای اما از تراکم کمتری برخوردار بودند(تصاویر ۱ و ۲). همچنین نشان داده شد که هسته سلول های عضلانی در هر دو قسمت بطن ها و دهلیزها بسیار کم رنگ و دوکی شکل بودند، اریتروسیت ها در این نوع ماهی هسته دار و بیضی شکل بودند(تصویر ۳ و ۴)، به علاوه اندازه گیری ضخامت عضلات دهلیز و بطن نشان داد که ضخامت عضلات قلبی در بطن ها (۱/۳۱ ±۱۲/۲) بیشتر از دهلیزهاست (۰/۸۲ ±۸/۷) (تصاویر ۵ و

[Downloaded from jair.gonbad.ac.ir on 2026-11-25]

[DOI: 10.22034/jair.13.2.61]

.۶). همچنین شمارش هسته سلول های عضلانی نیز نشان داد که تعداد این هسته های عضلانی در بطن ها (۱/۵۸ ±۳۴/۵) بیشتر از دهلیزها (۲/۵۲ ±۲۱/۸) بود (تصاویر۳ و ۴).

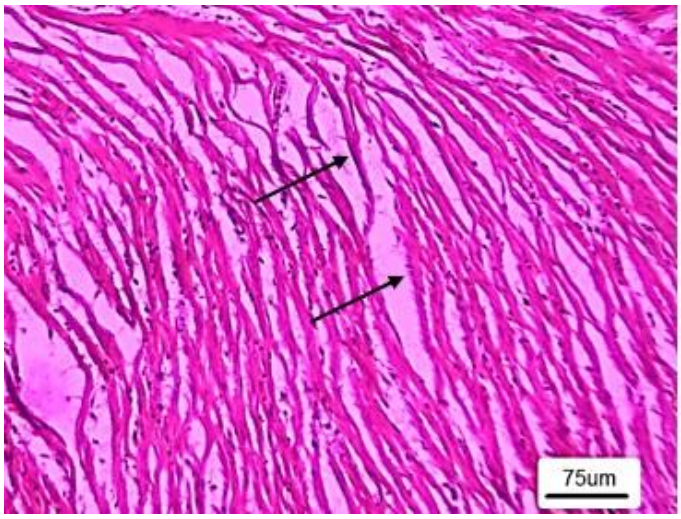

تصویر ۱: عضلات داخل بطنی قلب در ماهی شیربت: فلش های مشکی دستجاب عضلانی: عضلات داخل قلبی رشته ای و بسیار متراکم اند. رنگ آمیزی H&E. بزرگنمایی ۱۰۰X

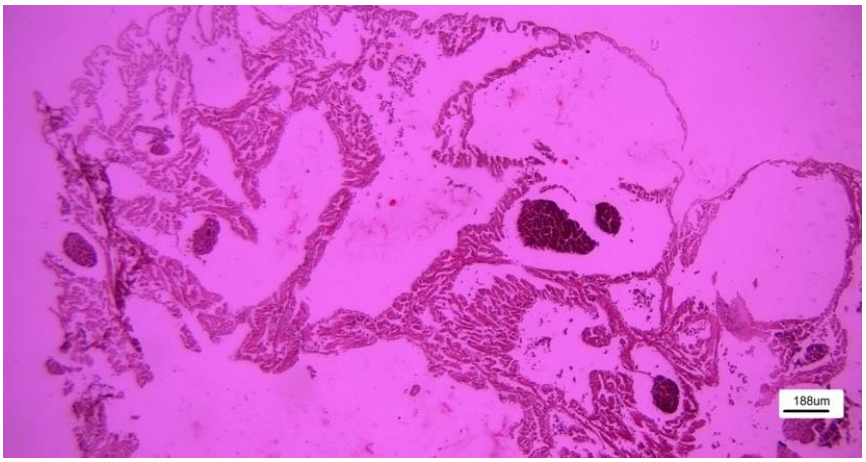

تصویر ۲: نمای داخلی دهلیزها. عضلات از نوع رشته ایی اما تراکم عضلانی کمتر. رنگ آمیزی H&E. بزرگنمایی۴۰X

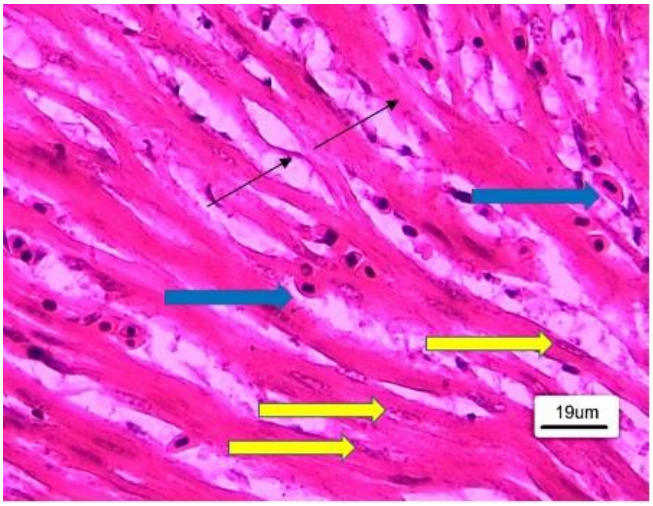

تصویر ۳: هسته های عضلانی داخل بطنی. هسته ها کم رنگ و دوکی شکل(فلش زرد). اریتروسیت ها بیضی شکل و هسته دار(فلش آبی). دستجاب عضلانی فلش های مشکی . رنگ آمیزی H&E. بزرگنمایی ۴۰۰X

[Downloaded from jair.gonbad.ac.ir on 2026-11-25]

[DOI: 10.22034/jair.13.2.61]

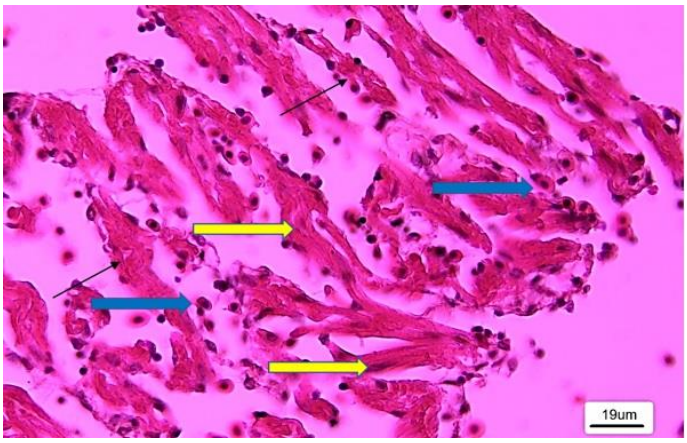

تصویر ۴: هسته های عضلانی داخل دهلیز. هسته ها کم رنگ و دوکی شکل(فلش زرد). اریتروسیت ها بیضی شکل و هسته دار(فلش آبی). دستجاب عضلانی فلش های مشکی. رنگ آمیزی H&E. بزرگنمایی ۴۰۰X

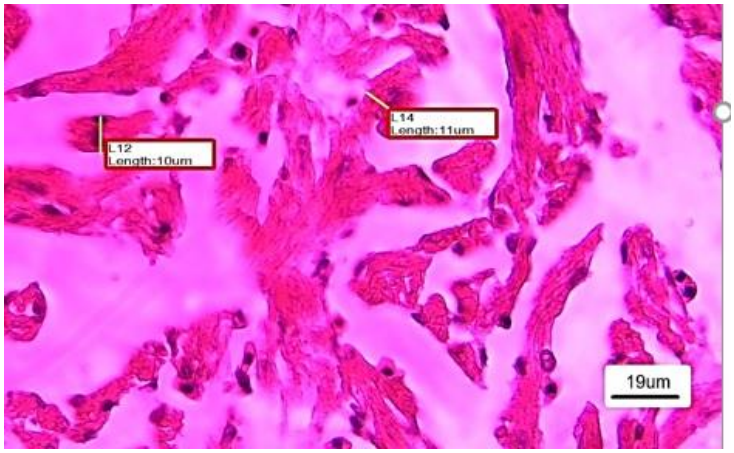

تصویر ۵: قطر عضلات داخل بطنی، رنگ آمیزی هماتوکسیلین- ائوزین. رنگ آمیزی H&E. بزرگنمایی ۴۰۰X

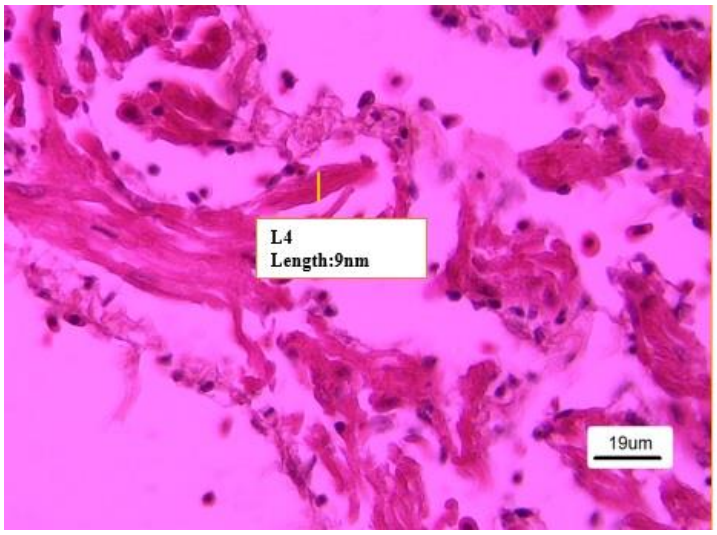

تصویر۶: اندازه گیری ضخامت عضلانی داخل دهلیزی. رنگ آمیزی H&E. بزرگنمایی ۴۰۰X

[Downloaded from jair.gonbad.ac.ir on 2026-11-25]

[DOI: 10.22034/jair.13.2.61]

بحث:

قلب پمپی است که عمدتاً از یک نوع بافت خاص، یعنی عضله قلبی، تشکیل شده است. قلب ماهی‌ها از سه یا چهار حفره تشکیل شده است که در یک سری واحد قرار گرفته‌اند. همه ماهی‌ها دارای یک سینوس وریدی هستند که خون برگشتی در آن جریان می‌یابد. این سینوس ممکن است دارای یک لایه عضله قلبی باشد، اما در بسیاری از ماهی‌های استخوانی این به چند فیبر پراکنده کاهش یافته و در برخی دیگر، عضله به طور کلی وجود ندارد. دهلیز یک کیسه حجیم و نازک عضلانی است که فشار کافی برای پر کردن بطن ضخیم عضلانی ایجاد می‌کند. این کیسه معمولاً کیسه‌ای شکل است، اما ممکن است مانند شگ‌ماهی‌ها هرمی یا مانند ماهی‌های هاک لوله‌ای باشد. این محفظه اصلی افزایش فشار قلب است و ۵۸ تا ۸۵ درصد از وزن آن را تشکیل می‌دهد. محفظه چهارم، در الاسموبرانش‌ها و برخی از ماهی‌های استخوانی اولیه، مخروط شریانی است. این محفظه بشکه‌ای شکل و با عضله قلبی انقباضی پوشیده شده است. در بیشتر ماهیان استخوانی، این محفظه با یک محفظه الاستیک، حباب شریانی جایگزین می‌شود که دیواره آن حاوی بافت الاستیک زیاد و مقداری عضله صاف است (Rizzo and Bazzoli., 2020). در مطالعه حاضر نشان داده شد که عضلات داخل بطن ها و دهلیزها رشته ای هستند که تراکم این عضلات در ناحیه دهلیزی کمتر است که به سمت سینوس وریدی تراکم بسیار کم و پراکنده می شوند که با مطالعات قبلی همسو است. Farrell و همکاران در مطالعه ای تحت عنوان نگاهی به تکامل گردش خون کرونری در ماهی‌ها و گذار به زندگی خشکی‌زی در سال ۲۰۱۲ نشان دادند که فشردگی و تراکم رشته های عضله قلبی توسط حجم کار تعیین می شود. پس به نظر می رسد با توجه به فشار بالای بطن ها در پمپاژ خون به کل بدن تراکم رشته ها در بطن ها بیشتر باشند که همسو با نتایج مطالعه حاضر می باشد(Farrell et al., 2012). چندین مطالعه نشان دادند که لایه های فشرده در بطن ماهیان شناگر سریع مانند اعضای خانواده Salmonidae و Scombridae بیشتر و ضخیم تر و پیچیده تر نسبت به سایر ماهی ها هستند که نشان دهنده ارتباط بین فشار بر بطن و تراکم عضلات می باشد(Basile et al., 1976., Farrell and Jones., 1992).Tang و همکاران (۲۰۱۸) رشد و مورفولوژی قلب را در دو جمعیت مختلف *Astyanax mexicanus*، یکی تروگلومورف (غارنشین) و دیگری اپی‌ژن (سطحی) مطالعه کردند. هر دو جمعیت، مستقل از عادت شنا، بطن هرمی با یک لایه فشرده داشتند. با این حال، جمعیت فعال‌تر در سطح، بطن هرمی نوک‌تیزتری با نسبت بالاتری از میوکارد فشرده در مقایسه با ماهی‌های کم‌فعال‌تر ساکن غار نشان دادند(Tang et al., 2018). Sari و همکاران که به مطالعه بافت شناسی گردش خون ماهی مُدَکا سِلِبِسیس پرداختند، نشان دادند که دهلیز، یک محفظه عضلانی با دیواره نازک است ولی بطن ها ضخیم ودارای تعداد زیادی عضله قلبی هستند . بطن مسئول تولید فشار خون است که این نتایج مشابه به نتایج حاصل از مطالعه ما می باشد(Sari et al., 2018). مطالعات نشان داده‌اند که نسبت لایه متراکم در دیواره بطن ماهی قزل‌آلای رنگین‌کمان (*Oncorhynchus mykiss*) با افزایش سن افزایش می‌یابد که نشان دهنده ارتباط بین تراکم عضلات و محفظه های قلبی و حجم کار قلب می باشد(Harwood et al., 2002). قلب نقش مهمی در پشتیبانی از فعالیت متابولیکی بالا و سازگاری با تغییرات محیطی در مراحل مختلف رشدماهی ایفا می‌کند. نمونه ای از این سازگاری در مطالعه ی Filice نشان داده شده است که قلب ماهی طلایی با کاهش اکسیژن می‌تواند بازسازی شده و کارایی قلب را با افزایش ضخامت لایه کامپکتا و افزایش عروق آن بخش، افزایش دهد (Filice et al., 2024). بنابراین دانستن اطلاعات بافت شناسی قلب در ماهیان مختلف به منظور درک ساختار دقیق و عملکرد این عضو کلیدی در دستگاه گردش خون بسیار حائز اهمیت است.

نتیجه گیری: بطور کلی می‌توان گفت که قلب ماهیان، اگرچه از نظر ساختاری ساده‌تر از قلب پستانداران و پرندگان به نظر می‌رسد، اما از نظر عملکرد و تطابق با شرایط محیطی، بسیار بهینه و متنوع است. مطالعه حاضر نشان داد که تراکم رشته‌های عضله قلبی در بطن‌ها به‌مراتب بیشتر از دهلیزها است و با کاهش به سمت سینوس وریدی، رشته‌ها پراکنده‌تر می‌شوند. یافته‌ای که با مطالعات قبلی از جمله تأکید بر اینکه حجم کار و فشار بطن‌ها نقش تعیین‌کننده در تراکم میوکارد دارند (Farrell et al., 2007) همسویی دارد. بررسی بافت‌شناسی ساختار قلب، شامل لایه‌های اپی‌کارد، میوکارد و آندوکارد، و همچنین اجزای آن مانند دهلیز، بطن و

[Downloaded from jair.gonbad.ac.ir on 2026-11-25]

[DOI: 10.22034/jair.13.2.61]

مخروط شریانی، اطلاعات پایه‌ای در مورد فیزیولوژی قلب و سازگاری‌های گونه‌های مختلف با شرایط محیطی مانند تغییرات دمای آب، اکسیژن و pH را فراهم می‌کند. همچنین، مطالعات آسیب‌شناسی قلب ماهی به‌عنوان نشانگرهای زیستی برای تشخیص بیماری‌ها و ارزیابی تأثیر آلودگی‌ها و سموم در محیط‌های آبی بسیار ارزشمند است.

References

Basile, C., Goldspink, G., Modigh, M., & Tota, B. 1976. Morphological and biochemical characterisation of the inner and outer ventricular myocardial layers of adult tuna fish (Thunnus thynnus L.). Comparative Biochemistry and Physiology Part B: Comparative Biochemistry, 54(2): 279-283.

Basir, Z., Morovvati, H., KHAKSARI, M. M., MESBAH, M., & Abdi, R. 2011. Skin histomorphometry of Barbus grypus in base of dorsal fin and caudal peduncle sections. Journal of animal environment, 3(2).

Buzete Gardinal, M. V., Rocha Ruiz, T. F., Estevan Moron, S., Oba Yoshioka, E. T., Uribe Gonçalves, L., Franceschini Vicentini, I. B., & Vicentini, C. A. 2019. Heart structure in the Amazonian teleost Arapaima gigas (Osteoglossiformes, Arapaimidae). Journal of Anatomy, 234(3): 327-337.

Farrell, A. P. 2023. Getting to the heart of anatomical diversity and phenotypic plasticity: fish hearts are an optimal organ model in need of greater mechanistic study. Journal of Experimental Biology. 226(16): jeb245582.

Farrell, A. P., Farrell, N. D., Jourdan, H., & Cox, G. K. 2012. A perspective on the evolution of the coronary circulation in fishes and the transition to terrestrial life. In Ontogeny and phylogeny of the vertebrate heart. New York, NY: Springer New York. pp. 75-102

Farrell, A. P., & Jones, D. R. 1992. The heart. In W. S. Hoar, D. J. Randall, & A. P. Farrell (Eds.), Fish Physiology, Vol. XIIA: The Cardiovascular System (pp. 1–88). Academic Press.

Farrell, A.P., Simonot, D.L., Seymour, R.S. & Clark, T.D., 2007. A novel technique for estimating the compact myocardium in fishes reveals surprising results for an athletic air-breathing fish, the Pacific tarpon. *Journal of fish biology*, *71*(2), pp.389-398.

Filice, M., Gattuso, A., Imbrogno, S., Mazza, R., Amelio, D., Caferro, A., Agnisola, C., Icardo, J.M. & Cerra, M.C., 2024. Functional, structural, and molecular remodelling of the goldfish (Carassius auratus) heart under moderate hypoxia. *Fish Physiology and Biochemistry*, *50*(2), pp.667-685.

Harwood, C. L., Young, I. S., & Altringham, J. D. 2002. How the efficiency of rainbow trout (Oncorhynchus mykiss) ventricular muscle changes with cycle frequency. Journal of Experimental Biology, 205(5): 697-706.

Hu, N., Yost, H. J., & Clark, E. B. 2001. Cardiac morphology and blood pressure in the adult zebrafish. The Anatomical Record: An Official Publication of the American Association of Anatomists. 264(1): 1-12.

Jensen, B., Wang, T., Christoffels, V. M., & Moorman, A. F. 2013. Evolution and development of the building plan of the vertebrate heart. Biochimica et Biophysica Acta (BBA)-Molecular Cell Research. 1833(4): 783-794.

Karami Nasab, M., Shabani, A., Kolangi Miandare, H., & Sharbaty, S. 2014. Genetic diversity of Barbus grypus (Heckel, 1843) in Karoun and Dez rivers in Khuzestan province by using microsatellite marker. Journal of Applied Ichthyological Research. 2(1): 63-74.

Menke, A. L., Spitsbergen, J. M., Wolterbeek, A. P., & Woutersen, R. A. 2011. Normal anatomy and histology of the adult zebrafish. Toxicologic Pathology, 39(5): 759-775.

Nikpei, M. 1996. Research project report: biological study of Barbus grypus and Barbus sharpie. Iranian Fisheries Research Institute, 1: 52-64.

Pieperhoff, S., Bennett, W., & Farrell, A. P.

[Downloaded from jair.gonbad.ac.ir on 2026-11-25]

[DOI: 10.22034/jair.13.2.61]

2009. The intercellular organization of the two muscular systems in the adult salmonid heart, the compact and the spongy myocardium. Journal of Anatomy, 215(5): 536-547.

Pieperhoff, S., Wilson, K. S., Baily, J., de Mora, K., Maqsood, S., Vass, S., ... & Denvir, M. A. 2014. Heart on a plate: histological and functional assessment of isolated adult zebrafish hearts maintained in culture. PloS One, 9(5): e96771.

Rizzo, E., & Bazzoli, N. 2020. Biology and physiology of freshwater neotropical fish. 287-313.

Sanchez-Quintana, D., García-Martínez, V., Climent, V., & Hurlé, J. M. 1996. Myocardial fiber and connective tissue architecture in the fish heart ventricle. Journal of Experimental Zoology Part A: Ecological Genetics and Physiology, 275(2-3): 112-124.

Sari, D. K., Andriani, I., & Yaqin, K. 2018, June. Histological study of the circulatory system of Sulawesi Medaka fish (Oryzias celebensis) for animal model research. *In* Journal of Physics: Conference Series, 1028(1): 012008..

Tang, J. L., Guo, Y., Stockdale, W. T., Rana, K., Killen, A. C., Mommersteeg, M. T., & Yamamoto, Y. 2018. The developmental origin of heart size and shape differences in Astyanax mexicanus populations. Developmental Biology, 441(2): 272-284.

Tota, B., Cerra, M. C., Mazza, R., Pellegrino, D., & Icardo, J. 1997. The heart of the Antarctic icefish as paradigm of cold adaptation. Journal of Thermal Biology, 22(6): 409-417.

[Downloaded from jair.gonbad.ac.ir on 2026-11-25]

[DOI: 10.22034/jair.13.2.61]

نحوه استناد به‌مقاله:

عزیزیان ه.، سلطانی س.، نورایی ع.، هواسی م.، ا بختیاری ز.، سعد علوان ح. مطالعه هیستومورفومتری بطن و دهلیز قلبی در ماهی شیربت (*barbus grypus*) رودخانه ای سیمره. نشریه پژوهش‌های ماهی‌شناسی کاربردی. دانشگاه گنبد کاووس. ۱۴۰۴. ۱۳ (۲): ۷۵–۶۷

Azizian H., Soltani S., Nooraei A., Havasi M., Bakhtiary Z., Saadalvan H. Histomorphometric study of the ventricle and atrium of the heart in the river fish *barbus grypus* of Seymareh. Journal of Applied Ichthyological Research, University of Gonbad Kavous. 2025, 13(2): 67-75.

Journal of Applied Ichthyological Research
Vol. 13, No 3, 67-75
ISSN: 2423-6349
Journal homepage: http://jair.gonbad.ac.ir
Ministry of Science Reseach and Technology
Gonbad-Kavoos University

Histomorphometric study of the ventricle and atrium of the heart in the river fish *barbus grypus* of Seymareh

Hajar azizian [1], Salman soltani[2], Aref nooraei[2], Marziyeh havasi[3], Zahra bakhtiary*[2], Heidar saadalvan[2],

1. Central Laboratory, Ilam University, Iran
3. Department of Histology, Faculty of Veterinary Sciences, Ilam University, Ilam, Iran
4. Faculty of Veterinary Medicine, Shahid Chamran University of Ahvaz, Ahvaz, Iran

Type:
Original Research Paper

Paper History:
Received: 08-06-2025
Accepted: 27-06-2025

Corresponding author:

Bakhtiary Z. Ecology Department, Caspian Sea Ecology Research Institute, National Fisheries Science Research Institute, Agricultural Research, Education and Extension Organization, Sari, Iran.

Email: *z.bakhtiary@ilam.ac.ir*

Abstract

Introduction: The heart in fish is the first organ to start working. The heart of fish has four parts and plays an important role in supporting high metabolic activity and adapting to environmental changes at different stages of fish development. Histologically, the atria and ventricles of fish have trabeculated muscles, and the muscle density in these two parts is different.

Materials and Methods: In this study, 10 of adult *barbus grypus* weighting 443.5±30.5 grams . After performing histological procedures, the muscle thickness and the number of muscle nuclei in the two parts of the atrium and ventricle were compared.

Results: The results of this study showed that the number of nuclei in cardiac muscles is greater than in the ventricles, and on the other hand, the thickness of the ventricular muscles was also greater. It was also shown that the cardiac muscles of this type of fish are striated and dense, with reduced muscle density in the atria, red blood cells were seen in tissue sections with oval nuclei, and muscle nuclei were also very pale and spindle-shaped.

Discussion: Given that the histology and anatomy of the heart are different in different fish, and on the other hand, structural differences cause fish to adapt to different environments, and the heart also plays an important role in supporting high metabolic activity and adapting to environmental changes at different stages of fish development, histological information in different species is very valuable.

Keywords: Histomorphometry, Atrium, Ventricle, *barbus grypus*

[Downloaded from jair.gonbad.ac.ir on 2026-11-25]

[DOI: 10.22034/jair.13.2.61]