

تأثیر مکمل غذایی ملاس بر بافت‌شناسی کبد ماهی کپور معمولی (*Cyprinus carpio*) در مواجهه با نانوذرات آهن

سپیده غنی^۱، روح‌ا. شیخ‌ویسی^{۱*}، پریا هوشمند^۱، وحید زمانی^۲، محسن برخوردار^۱، اسماعیل زارع‌مهرآبادی^۱، پدرام حاتمی^۱، علیرضا کشیری^۱، یلدا علیزاده^۱، سارا والی^۱، فائزه ساداتی^۱، منیره سهلی^۱
^۱ گروه شیلات، دانشکده شیلات و محیط‌زیست، دانشگاه علوم کشاورزی و منابع طبیعی گرگان، گرگان، ایران
^۲ گروه محیط زیست، دانشکده منابع طبیعی، دانشگاه کردستان، سنندج، ایران

چکیده

باتوجه به این‌که وجود نانوذرات بر وضعیت فیزیولوژیک ماهیان اثرگذار است از این‌رو استفاده از محرک‌های ایمنی نظیر ملاس بسیار ضروری به‌نظر می‌رسد. تعداد ۲۵۰ بچه‌ماهی کپور معمولی با میانگین وزنی 25 ± 0.62 به‌مدت ۴۲ روز در چهار گروه جیره فاقد ملاس، جیره حاوی ۰/۵ درصد ملاس، جیره حاوی ۱ درصد ملاس و جیره حاوی ۲ درصد ملاس تقسیم شدند. سپس به هرکدام از گروه‌ها ۵۰ درصد غلظت کشنده نانو آهن به‌مدت چهارده روز اضافه شد. بررسی‌های بافت‌شناسی ماهیان که در معرض ملاس و نانوذرات آهن قرار داشتند، نشان‌دهنده بروز ناهنجاری‌های ساختاری در بافت کبد بود. به‌طوری‌که این تغییرات در مقایسه با بافت‌های گروه شاهد اختلاف بسیاری داشت. نتیجه‌گیری نهایی تحقیق حاضر نشان داد که تیمار نانو آهن منجر به بروز آسیب‌های بافتی در کبد کپور ماهیان گردید؛ اگرچه عارضه هیستوپاتولوژیک در تیمارهای ترکیب نانو آهن و ملاس نیز مشاهده شد، اما شدت آسیب‌ها با افزایش غلظت ملاس کاهش یافت. به‌نظر می‌رسد ملاس اثرگذاری منفی نانوذرات آهن بر بافت کبد کپور معمولی را به حداقل رسانده است.

واژه‌های کلیدی:

آبزی، بهبود مقاومت، نانوذرات فلزی، ملاس

نوع مقاله:

پژوهشی اصیل

<https://doi.org/10.22034/jair.10.2.51>

تاریخچه مقاله:

دریافت: ۰۰/۱۱/۲۷

پذیرش: ۰۱/۰۱/۲۵

نویسنده مسئول مکاتبه:

روح‌ا. شیخ‌ویسی، گروه شیلات، دانشکده شیلات و محیط‌زیست، دانشگاه علوم کشاورزی و منابع طبیعی گرگان، گرگان، ایران.

ایمیل: roholla_veisi@yahoo.com

۱ | مقدمه

مقیاس‌های دیگر مورد توجه قرار گیرد باتوجه به خصوصیات منحصر به فرد فیزیولوژیکی ماهیان نانوذرات ممکن است نوع سمیت آن‌ها با موادی که از نظر ساختمان شیمیایی با آن‌ها یکسان اما اندازه متفاوت دارند، فرق داشته باشد. حتی امکان دارد که نانو ذره‌ها سمیت بیشتری در مقایسه با ذرات بزرگتر ایجاد کنند نانوذرات اکسید فلزی می‌توانند وارد رگ‌ها و بافت‌های مغز شوند و از این طریق می‌توانند قابلیت دسترسی زیستی را افزایش دهند. این مسئله ممکن است منجر به تأثیرات سمی و پاسخ-های التهابی در مغز و تخریب سیستم عصبی مرکزی شود (Chang et al., 2012). ملاس چغندر قند یک شیرین‌کننده است که به‌عنوان یک محصول جانبی از فرایند ساخت قند تشکیل می‌شود ملاس چغندر قند به‌عنوان یک منبع غنی از ساکارز است (Soder et al., 2010). کپور معمولی (*Cyprinus carpio*) از رده ماهیان استخوانی و متعلق به خانواده کپورماهیان (Cyprinidae) است و در تمام حوضه‌های آبریز ایران پراکنش دارد (sattari et al., 2003) و یکی از مهم‌ترین ماهیان پرورشی و تجاری در دنیا و ایران محسوب می‌گردد.

هدایتی و همکاران (Hedayati et al., 2013) به بررسی اثرات سمیت

کشنده نانو اکسیدروی، نانو اکسید مس (CuO NPs) و نانو دی‌اکسید

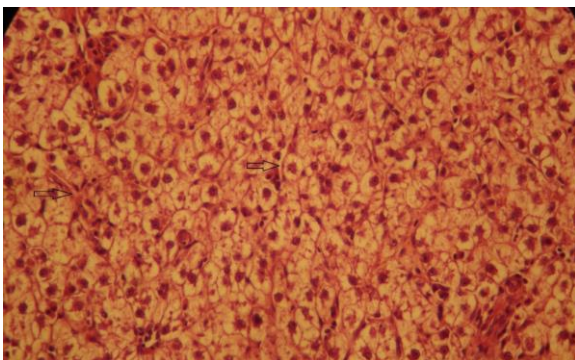
توسعه سریع نانو و نانو تکنولوژی در سال‌های اخیر افق جدیدی به روی بسیاری از صنایع و بخش‌های مختلف گشوده که سرچشمه انقلاب صنعتی جدید گردیده است. در سال‌های اخیر نانو تکنولوژی تبدیل به یکی از مهم‌ترین و مهیج‌ترین حوزه‌های رو به پیشرفت در فیزیک، شیمی، علوم مهندسی و زیست‌شناسی شده است. ذرات نانو به خاطر خصوصیت‌های غیر معمول نوری، شیمیایی، فوتوالکتروشیمیایی و الکتریکی، مورد توجه دانشمندان هستند (Gong et al., 2007). با توجه به نوظهور بودن فناوری نانو هنوز از خطرات احتمالی این ذرات برای محیط زیست ارزیابی دقیقی صورت نگرفته است. از آن‌جاکه نانوذرات مصنوعی تولید بشر هستند و در فرآیند تکامل وجود نداشته‌اند، در حال حاضر، نگرانی زیادی پیرامون آلودگی موجودات زنده به خصوص آبزیان با آن‌ها وجود دارد، نانوذرات می‌توانند از جداره رگ‌های خونی و همچنین جفت عبور کنند در نتیجه، به‌راحتی می‌توانند با ملکول‌های مستقر بر روی سطح یا داخل سلول‌ها تعامل داشته باشند. این مسئله باعث می‌شود سلامتی موجودات زنده زیادی تحت تأثیر قرار گیرد، ویژگی‌های نانوذرات مانند انحلال‌پذیری، تحرک بسیار زیاد در بدن انسان و توانایی نفوذ به غشا سلولی سبب شده مقیاس نانو بیش از

بافت‌شناسی به آزمایشگاه منتقل گردید. آماده‌سازی بافت‌های کبد به روش بافت‌شناسی کلاسیک و رنگ‌آمیزی هماتوکسیلین-اتوزین انجام شد (Hedayati et al., 2013).

۳ | نتایج

در طول دوره آزمایش در هیچ یک از تیمارهای آزمایشی و گروه کنترل مرگ و میر مشاهده نشد. بررسی‌های بافت‌شناسی ماهیان که در معرض ملاس و نانوذرات آهن قرار داشتند، نشان دهنده بروز ناهنجاری‌های ساختاری در بافت کبد بود. بطوری‌که این تغییرات در مقایسه با بافت‌های گروه شاهد اختلاف بسیاری داشت. در تحقیق حاضر طبق جداول یک و دو عارضه رقیق شدن سنوزوئید بافت کبد ماهی کپور معمولی در تیمارهای ملاس نیم‌درصد، ملاس دو درصد و تیمار نانو آهن به صورت خفیف وجود داشت (شکل ۱).

طبق جداول یک و دو عارضه تورم آبی بافت کبد ماهی کپور معمولی در تیمار شاهد، تیمار ترکیب آهن و ملاس نیم‌درصد و تیمار ترکیب آهن و ملاس یک درصد به صورت خفیف و در تیمار نانو آهن به صورت قوی وجود داشت (شکل ۲). طبق جداول یک و دو عارضه تورم ابری بافت کبد ماهی کپور معمولی در تیمار شاهد، تیمار ترکیب آهن و ملاس نیم درصد به صورت خفیف و در تیمار نانو آهن به صورت متوسط وجود داشت (شکل ۳). طبق جداول یک و دو عارضه چرب‌شدگی بافت کبد ماهی کپور معمولی در تیمار ملاس نیم‌درصد، تیمار ترکیب آهن و ملاس نیم‌درصد و در تیمار ترکیب آهن و ملاس یک درصد به صورت خفیف و در تیمار ترکیب آهن و ملاس دو درصد به صورت متوسط وجود داشت (شکل ۴). طبق جداول یک و دو عارضه تجمع ماکروفاژ بافت کبد ماهی کپور معمولی در تیمار ملاس یک درصد و تیمار ترکیب آهن و ملاس نیم درصد به صورت خفیف وجود داشت (شکل ۵). طبق جداول یک و دو عارضه خون‌ریزش (شکل ۵) در تیمار ملاس یک درصد و تیمار ترکیب آهن و ملاس نیم‌درصد به صورت خفیف وجود داشت. عارضه نکروز (شکل ۶) بافت کبد ماهی کپور معمولی در تیمار ملاس یک درصد و تیمار ترکیب آهن و ملاس نیم‌درصد به صورت خفیف و در تیمار نانو آهن به صورت متوسط وجود داشت. طبق جداول یک و دو عارضه رکود صفرا بافت کبد ماهی کپور معمولی در تیمار ملاس نیم درصد و در تیمار نانو آهن به صورت خفیف وجود داشت (شکل ۷).

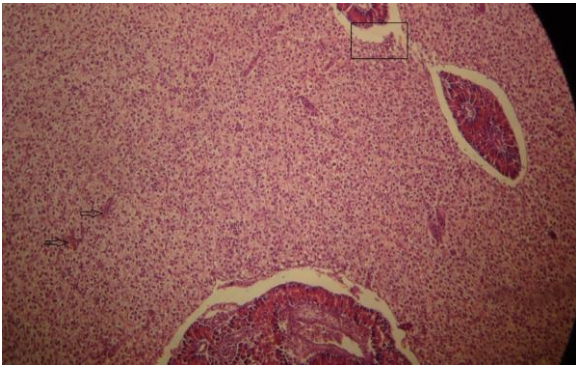


شکل ۱- تصویر میکروسکوپ نوری رقیق شدن سنوزوئید بافت کبد ماهی کپور معمولی پیش‌تیمار شده با ملاس در مواجهه با نانوذرات آهن (400 X)

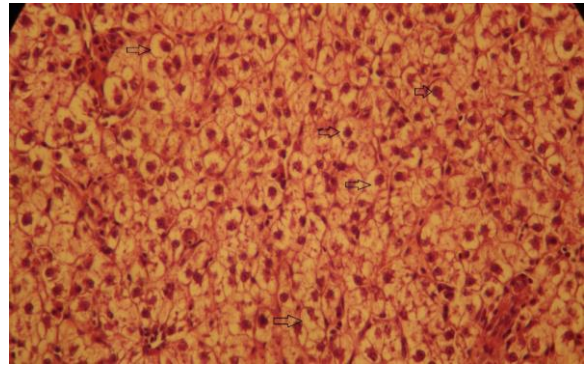
تیتانیوم و بررسی اثرات سمیت تحت‌کشنده آن‌ها بر فاکتورهای خون و بافت آبشش ماهی قرمز، کپور معمولی و کلمه (*Rutilus rutilus*) پرداختند. هندی و همکاران (Handi et al., 2008) با مطالعه بر ساختار و نحوه عملکرد ذرات نانو بر بدن ماهی بیان نمودند که جذب نانوذرات (در این مقاله از نانوذرات تیتانیوم و کبالت استفاده شد) در بافت آبشش و موکوس موجود، بر روی آن به یک صورت انجام می‌گردد ولی جذب این مواد در بافت اپی‌تلیال آبشش ماهی به صورت فرآیندهای ذره‌خواری اگزوسیتوز انجام می‌پذیرد. قرار گرفتن در معرض آلاینده‌های شیمیایی می‌تواند ضایعات و آسیب‌های متعددی را به بافت‌ها و سلول‌های مختلف ماهی وارد کند، آزمایشات آسیب‌شناسی بافتی، ابزاری مفید به منظور ارزیابی میزان آلودگی و بررسی اثرات آلاینده، به‌ویژه اثرات حاد و مزمن بر موجودات زنده می‌باشد. در واقع تغییرات بافتی که در اثر قرارگرفتن موجود زنده در معرض غلظت تحت حاد از یک سم بروز می‌دهد، واکنشی از موجود زنده است که اطلاعاتی در مورد ماهیت موادمسمی را فراهم می‌کند. حساسیت گونه‌های مختلف ماهیان به مواد سمی، متغیر است، از این رو ضروری است آزمایش‌های سم‌شناسی برای ماهیان مختلف صورت گیرد (Finney et al., 1971).

۲ | مواد و روش‌ها

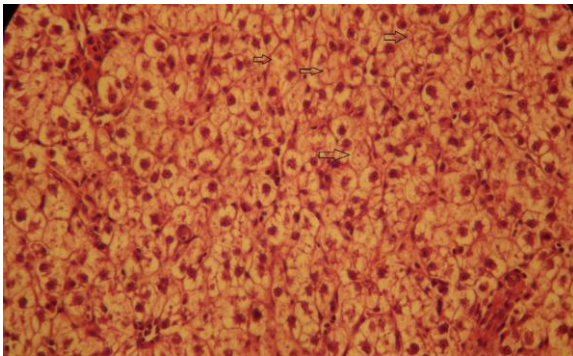
این تحقیق به مدت ۶۳ روز (یک هفته برای آداپته شدن، ۴۲ روز تغذیه با ملاس، ۱۴ روز در معرض نانو آهن) در محل مرکز تحقیقات آبی پروری شهید ناصر فضلی برآبادی گروه شیلات دانشگاه علوم کشاورزی و منابع طبیعی گرگان انجام شد. ابتدا تعداد ۲۵۰ بچه‌ماهی کپور معمولی با میانگین وزنی 0.62 ± 0.25 از مراکز تکثیر و پرورش بخش خصوصی تهیه گردید. بعد از ضدعفونی و آماده‌سازی آکواریوم‌ها، آگیری آن‌ها صورت گرفت. سپس به آکواریوم‌های آزمایشگاه منتقل شدند. برای سازگار شدن با محیط آزمایش به مدت یک هفته در داخل تانک‌های پرورشی نگهداری شدند. در طول دوره آزمایش فاکتورهای فیزیکی شیمیایی آب اندازه‌گیری شد که شامل دمای آب 1 ± 21 درجه سانتی‌گراد، پی‌اچ (pH) $7.9 - 6.7$ ، غلظت اکسیژن محلول: $9 - 7$ میلی‌گرم در لیتر و سختی آب: 210 میلی‌گرم کربنات کلسیم در لیتر بود. بعد از گذشت یک هفته از دوره سازگاری، آزمایش در قالب ۴ تیمار و هر تیمار با ۳ تکرار شامل: جیره فاقد ملاس (تیمار ۱)، جیره حاوی 0.5 درصد ملاس (تیمار ۲)، جیره حاوی 1 درصد ملاس (تیمار ۳) و جیره حاوی 2 درصد ملاس (تیمار ۴) انجام شد (بیگی، ۱۳۹۷). ماهی‌ها روزانه به میزان 3 درصد وزن بدن و دو بار در روز با جیره‌های آزمایشی تغذیه شدند. بعد از گذشت ۴۲ روز و $LC_{50} 96h$ بر طبق منابع موجود نانو آهن، بچه ماهیان در مجاورت 50 درصد غلظت کشنده نانوذرات آهن به مدت 14 روز قرار گرفتند (Hedayati et al., 2013) که در مجموع ۸ تیمار با ۳ تکرار (۲۴ تیمار × تکرار) طراحی شد. در پایان دوره آزمایش به منظور بررسی بافت کبد ابتدا 24 ساعت غذاهای قطع گردید. سپس از هر تیمار ۹ ماهی به‌طور تصادفی در پودرگل میخک با غلظت 1000 پی‌پی‌ام قرار داده شد. سپس با تیغ اسکالپل بخش شکم باز و بخشی از بافت کبد جدا و در فرمالین 10 درصد ثابت، و به‌منظور انجام مطالعات



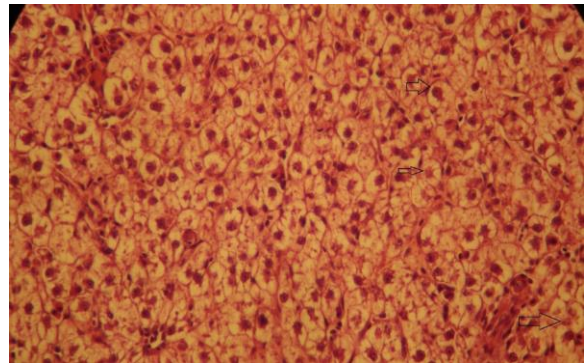
شکل ۵- تصویر میکروسکوپ نوری خونریزش (فلش)، تجمع ماکروفاژ (کادر) مستطیل) بافت کبد ماهی کیپور معمولی پیش‌تیمار شده با ملاس در مواجهه با نانوذرات آهن (400 X)



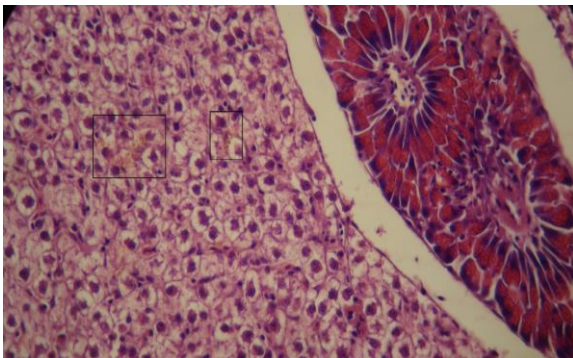
شکل ۲- تصویر میکروسکوپ نوری تورم آبی بافت کبد ماهی کیپور معمولی پیش‌تیمار شده با ملاس در مواجهه با نانوذرات آهن (400 X)



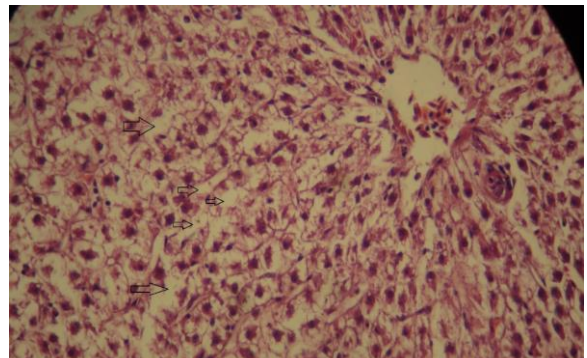
شکل ۶- تصویر میکروسکوپ نوری نکروز بافت کبد ماهی کیپور معمولی پیش‌تیمار شده با ملاس در مواجهه با نانوذرات آهن (400 X)



شکل ۳- تصویر میکروسکوپ نوری تورم ابری بافت کبد ماهی کیپور معمولی پیش‌تیمار شده با ملاس در مواجهه با نانوذرات آهن (400 X)



شکل ۷- تصویر میکروسکوپ نوری رکود صفرا بافت کبد ماهی کیپور معمولی پیش‌تیمار شده با ملاس در مواجهه با نانوذرات آهن (400 X)



شکل ۴- تصویر میکروسکوپ نوری چرب شدگی بافت کبد ماهی کیپور معمولی پیش‌تیمار شده با ملاس در مواجهه با نانوذرات آهن (400 X)

جدول ۱- عوارض بافت کبد ماهی کیپور معمولی در مواجهه با مکمل غذایی ملاس چغندر (عدم مشاهده عارضه (-)، خفیف (+)، متوسط (++)، شدید (+++)).

عارضه	شاهد	ملاس نیم درصد	ملاس یک درصد	ملاس دو درصد
رقیق شدن سینوزوئید (Dilation of sinusoid)	-	+	-	+
تورم آبی (Hydropic swelling)	+	-	-	-
تورم ابری (Cloudy swelling)	+	-	-	-
چرب شدگی (Lipidosis)	-	+	-	-
تجمع ماکروفاژ (Macrophage aggregates)	-	+	-	-
جانبی شدن هسته (Lateral nuclei)	-	-	-	-
خونریزش (Hemorrhage)	-	+	-	-
نکروز (necrosis)	-	+	-	-
رکود صفرا	-	+	-	-

جدول ۲- عوارض بافت کبد ماهی کپور معمولی در مواجهه با مکمل غذایی ملاس چغندر و نانو آهن (عدم مشاهده عارضه(-)، خفیف (+)، متوسط (++)، شدید (+++)).

عارضه	شاهد نانو آهن	نانوآهن+ملاس نیم درصد	نانوآهن+ملاس یک درصد	نانوآهن+ملاس دو درصد
رقیق شدن سینوزوئید (Dilation of sinusoid)	+	-	-	-
تورم آبی (Hydropic swelling)	+++	+	+	-
تورم ابری (Cloudy swelling)	++	+	-	-
چرب شدگی (Lipidosis)	-	+	+	++
تجمع ماکروفاژ (Macrophage aggregates)	-	+	-	-
جانبی شدن هسته (Lateral nuclei)	-	-	-	-
خونریزش (Hemorrhage)	-	+	-	-
نکروز (necrosis)	++	+	-	-
رکود صفر	+	-	-	-

۴ | بحث و نتیجه‌گیری

هیستوپاتولوژی ابزار مناسبی در ارزیابی اثرات آلاینده‌ها بر اندام‌های حیاتی بدن نظیر کبد است. کبد ماهی شاخص حساس آلودگی محیط بوده و به دلیل قابلیت تجمع زیستی فوق العاده کبد نسبت به سایر بافت‌های بدن، مطالعات اخیر بیشتر برای این اقدام متمرکز شده است. در جیره غذایی ماهیان می‌توان موادی افزود که با استفاده از آن‌ها، میزان رشد ماهیان بیشتر شود و می‌توان در زمان کمتری به محصول نهایی با همان کیفیت و حتی با کیفیت بالاتری دست یافت. و نیز می‌توان با استفاده از این مواد قدرت مقابله آبزبان در برابر تنش‌های مختلف را به-میزان قابل ملاحظه‌ای بالا برد (Sukhoverkhov et al., 2006). این مواد با عنوان محرک‌های رشد و ایمنی شناخته شده‌اند و درعین حال می‌توانند جزء مواد مغذی مؤثر در جیره غذایی ماهیان باشند، در افزایش جذب مواد غذایی، افزایش میزان رشد و بالا بردن مقاومت آبزبان در برابر تنش‌های مختلف بسیار مؤثرند (Sukhoverkhov et al., 2006). با وجودی که استفاده از محرک‌های ایمنی نتایج مطلوب و جالب توجهی را ارائه داده است اما نمی‌توان از آثار و عوارض جانبی احتمالی این مواد بر بافت‌های بدن آبزبان به‌طور کامل چشم‌پوشی کرد، لذا بررسی آثار جانبی و خصوصاً تغییرات آسیب‌شناسی بافتی ناشی از محرک‌های رشد و ایمنی در آبزبان ضروری به‌نظر می‌رسد (Camargo et al., 2007). که با توجه به نتایج این مطالعه، عارضه‌های رقیق شدن سینوزوئید، خونریزش، چرب شدگی، تجمع ماکروفاژ، نکروز، رکود صفر در غلظت‌های مختلف ملاس نیز در بافت کبد مشاهده شد.

در بسیاری از موارد به‌ویژه در مسمومیت تحت‌کشنده، لزوماً علائم کلینیکی و رفتاری غیرطبیعی واضح ممکن است در ماهیان مشاهده نشود، که در چنین مواردی بررسی‌های پاراکلینیکی قادر است میزان آسیب‌های وارده را شناسایی کند. یکی از این روش‌های پاراکلینیکی بررسی‌های آسیب‌شناسی بافتی است که در بسیاری موارد می‌توان با پایش بافت‌هایی که در مسمومیت‌ها بیشتر در معرض آسیب قرار دارند وضعیت سلامت ماهی را چه در موارد مواجهه با مسمومیت‌کننده و چه در موارد مسمومیت تحت‌کشنده مورد بررسی قرار داد (Paris-

Palacios et al., 2000). معمولاً میزان تغییرات و آسیب‌های بافتی در مسمومیت نانوذرات بسته به دوز مواجهه، گونه ماهی، زمان مواجهه و شرایط فیزیکیوشیمیایی آب متفاوت است. هیاتوسیت‌های کبدی و سلول‌های کلیوی در متابولیسم و غیرفعال سازی سموم نقش اساسی دارند. درعین حال به دلیل خون‌رسانی بالای این بافت‌ها در صورت مسمومیت با فلزات سنگین بیش‌تر در معرض مواجهه با سموم قرار می-گیرند و در نهایت اثرات آسیب‌شناسی در سلول‌های این بافت‌ها نسبت به سایر بافت‌های داخلی سریع‌تر قابل مشاهده است. میزان این آسیب بسته به نوع مسمومیت، دوز مواجهه، گونه و سن ماهی، زمان مواجهه و شرایط فیزیکیوشیمیایی آب پرورش متفاوت است (Paris-Palacios et al., 2000).

کبد، اندامی مهم برای تنظیم سوخت و ساز و فعالیت سم‌زدایی در بدن ماهی است، تحقیقات متعددی به بررسی پاسخ آسیب‌شناسی بافت کبد پس از مواجهه با مواد آلاینده پرداخته است. به‌عنوان مثال، بررسی غلظت‌های ۰/۱، ۰/۲ و ۰/۴ میلی‌گرم بر لیتر فلز سرب بر بافت کبد ماهی کلمه (*Rutilus caspius*) نشان داد که فلز سرب باعث تغییرات آسیب‌شناسی بافتی در کبد از جمله واکوئله شدن، پرخونی، پیکنوزیس هسته‌ای، نکروز کانونی و تجمع هموسیدرین در سلول‌ها ملانوماکروفاژها شد (Mohammadzadeh et al., 2013). هر دو ترکیب نانوذره (CuNPs) و سولفات مس (CuSO₄) تأثیر مشابهی بر بافت کبد در قزل‌آلای رنگین‌کمان را پس از چهار روز مواجهه نشان دادند که شامل پیکنوزیس هسته‌ای، واکوئله شدن سیتوپلاسم، نکروز کانونی و همچنین افزایش ملانوماکروفاژها بود (Al-Bairuty et al., 2013). بندانی و همکاران (Bandani et al., 2015) سطح عناصر فلزی (سرب، کادمیوم، کروم و روی) را در بافت عضله و کبد ماهی کپور در سواحل استان گلستان بررسی کردند آنها بالاترین میزان روی را در بافت کبد به‌دست آوردند. سمیت نانوذره اکسید روی در پنج گونه آبی دریایی بررسی شد و مشاهده گردید که این نانوذره می‌تواند با ایجاد استرس اکسیداتیو به سلول‌ها آسیب برساند (Wong et al., 2010).

۵ | تشکر و قدردانی

این تحقیق با حمایت‌های مادی و معنوی دانشگاه علوم کشاورزی و منابع طبیعی گرگان صورت گرفت. از همه بزرگوارانی که به نحوی در این پژوهش مساعدت نمودند، سپاسگزاری می‌نماییم.

پست الکترونیک نویسندگان

roholla_veisi@yahoo.com	سپیده غنی:
roholla_veisi@yahoo.com	روح... شیخ‌ویسی:
pariahooshmand71@gmail.com	پریا هوشمند:
zamani_wahid@yahoo.com	وحید زمانی:
mohsen.barkhordar@yahoo.com	محسن برخوردار:
esmaeil.zare90@gmail.com	اسماعیل زارع‌مهرآبادی:
pariahooshmand71@gmail.com	پدرام حاتمی:
Alireza.kashiri1353@gmail.com	علیرضا کشیری:
roholla_veisi@yahoo.com	یلدا علیزاده:
roholla_veisi@yahoo.com	سارا والی:
faezhsadatsadati@gmail.com	فائزه ساداتی:
roholla_veisi@yahoo.com	منیره سهلی:

REFERENCES

- Bandani Gh., Khosbavar Rostami H., Yalghi S., Shokrzadeh M., Nazari H. 1394. Surface of heavy metals (lead, cadmium, chromium and zinc) in the muscle and liver tissue of carp (*Cyprinus carpio*) off the coast of Golestan province. *Iranian Journal of Fisheries*, 4: 10-1.
- Rocky M., Peykan Hairati f., Dorafshan S. 2016. Pathological changes of gill tissue and liver of Zayandehrood bride *Petroleuciscus esfahani* coad & Bogutskaya, 2010 after exposure to water-soluble silver nanoparticles and silver nitrate. *Journal of Applied Fisheries Research*, 4(4): 79-95. (In Persian).
- Sattari M., Shahsoni D., Shafi'i S. 2003. *Mathematics 2*. Publishing a lawyer. Tehran, Iran. 597 p. (In Persian).
- Hedayati A., Jahanbakhshi, A., Ghaderi Ramazi F. 2013. *Aquatic Toxicology*, Volume One, First Edition, pp: 70-76. (In Persian).
- Al-Bairuty G.A., Shaw B.J., Handy R.D., Henry T.B. 2013. Histopathological effects of waterborne copper nanoparticles and copper sulphate on the organs of rainbow trout (*Oncorhynchus mykiss*). *Aquatic Toxicology*, 126: 104-115.
- Alkaladi A., Afifi M., Youssef Mosleh Y., Abu-Zinada O. 2014. Ultra structure alteration of sublethal concentrations of zinc oxide nanoparticles on Nil Tilapia (*Oreochromis niloticus*) and the protective effects of vitamins C and E. *Life Science Journal*. 11(10): 257-262.
- Camargo M.M.P., Martinez C.B.R. 2007. Histopathology of gills, kidney and liver of a Neotropical fish caged in an urban stream. *Neotropical Ichthyology*. 5(3): 327-336.
- Chang Ya., Xia L., Zhang M., Zhang J., Xing G. 2012. The Toxic Effects and Mechanisms of CuO and ZnO Nanoparticles. *Materials*. 5(12): 2850-2871.

در این مطالعه اثر استفاده از ملاس در کنار نانواهن در ماهی کپور معمولی مورد بررسی قرار گرفت و نتایج نشان داد که در تیمار نانو آهن بیشترین عارضه و در تیمار ترکیب نانو آهن و ملاس دو درصد کمترین عارضه بافت کبد مشاهده شد که می‌توان نتیجه گرفت علی‌رغم این‌که ملاس به‌تنهایی نیز باعث وجود عارضه در بافت کبد ماهی کپور شد ولی در ترکیب با نانو آهن تا حدی باعث کاهش اثرات مخرب نانواهن شده است. در مطالعه‌ای که الکلاادی توسط و همکاران (Alkaladi et al., 2014) بر روی غلظت کشنده نانواکسید روی در ماهی تیلاپیا و اثرات محافظتی ویتامین‌های E و C انجام دادند. نتایج نشان داد که غلظت‌های ۱ و ۲ میلی‌گرم بر لیتر نانواکسید روی باعث تغییرات شدید در بافت‌های کبد و آبشش شامل اندامک‌های سلولی، هسته، دستگاه گلژی، شبکه آندوپلاسمی، غشای سلولی و ترکیب ویتامین C با ویتامین E در جیره غذایی باعث کاهش خفیف تا متوسط واکنش در سلول‌های بافتی می‌شود. هم‌چنین ترکیب ویتامین E و C باعث اثر تعدیل‌کننده‌ای بر تغییرات ساختاری ناشی از نانواکسید روی با گذشت زمان شد. در مطالعه‌ای سمیت نانوذرات اکسید روی از طریق مجرای گوارشی مورد بررسی قرار دادند. آن‌ها مشاهده کردند اندام‌های اصلی از جمله قلب، ریه، کبد و کلیه در مقایسه با گروه کنترل صدمه دیدند و از بین رفتند. درحالی‌که در سلول‌های طحال و مغز آسیبی مشاهده نشد (Wang et al., 2008). در مطالعه‌ای دیگر با استفاده از نانو ذره اکسید روی به‌صورت خوراکی نشان دادند که بعد از ۷۲ ساعت سطح معنی‌داری از عنصر روی در اندام‌ها به‌ویژه کبد و کلیه توزیع و پخش شد (Cho et al., 2013). در تحقیقی دیگر تأثیر سلنیوم بر مقاومت استرس اکسیداتیو ایجاد شده توسط سرب را در ماهی کپور معمولی (C. *carpio*) بررسی شد. نتایج تحقیق نشان داد که سرب موجود در جیره با ایجاد پراکسیداسیون در چربی‌ها باعث ایجاد استرس اکسیداتیو می‌شود، هم‌چنین سلنیوم می‌تواند از آسیب بافت مغز و کبد توسط سمیت سرب با کاهش میزان مالون دی‌آلدهید و تنظیم آنزیم‌های آنتی‌اکسیدانی در این بافت‌ها جلوگیری کند (Özkan-Yılmaz et al., 2013). به‌طور کلی بروز این ضایعات بافتی به‌دلیل تجمع ترکیبات سمی در داخل سلول‌های کبدی است چراکه کبد به‌عنوان یکی از جایگاه‌های سم‌زدایی در بدن عمل می‌کند. علاوه‌بر این هجوم ماکروفاژ-ها برای از بین بردن ترکیبات خارجی می‌تواند سبب ایجاد اتساع و تورم فضای بین‌هیپاتوسیت‌ها شود. در مجموع رخداد چنین تغییراتی در ساختار معمول سلول‌های کبدی می‌تواند فعالیت طبیعی کبد در متابولیسم نمودن مواد غذایی و تولید آنزیم‌ها و ترکیبات ضروری بدن را مختل سازد (Rocky et al., 2016).

نتیجه‌گیری نهایی تحقیق حاضر نشان داد که تیمار نانواهن منجر به بروز آسیب‌های بافتی در کبد کپورماهیان گردید؛ اگرچه عارضه هیستوپاتولوژیک در تیمارهای ترکیب نانواهن و ملاس نیز مشاهده شد، اما شدت آسیب‌ها با افزایش غلظت ملاس کاهش یافت. به‌نظر می‌رسد اثرگذاری منفی نانوذرات آهن بر بافت کبد کپور معمولی توسط ملاس به حداقل رسیده است.

نحوه استناد به این مقاله:

غنی س.، شیخ‌ویسی ر.، هوشمند پ.، زمانی و.، برخوردار م.، زارع‌مهرآبادی ا.، حاتمی پ.، کشیری ع.، علیزاده ی.، والی س.، ساداتی ف.، سهلی م. ۱۴۰۱. تأثیر مکمل غذایی ملاس بر بافت‌شناسی کبد ماهی کپور معمولی (*Cyprinus carpio*) در مواجهه با نانوذرات آهن. نشریه پژوهش‌های ماهی‌شناسی کاربردی، ۱۰(۲): ۵۴-۴۸.
<https://doi.org/10.22034/jair.10.2.51>

Ghani S., Sheikhveisi R., Houshmand P., Zamani V., Barkhordar M., Zare E., Hatami P., Kashiri A., Alizadeh Y., Vali S., Sadati F., Sahli M. 2022. The effect of molasses dietary supplement on the histology of liver of common carp (*Cyprinus carpio*) in exposure to iron nanoparticles. Journal of Applied Ichthyological Research, 10(2): 48-54.
<https://doi.org/10.22034/jair.10.2.51>

- Cho W.S., Kang B.C., Lee J.K., Jeong J., Seok S.H. 2013. Comparative absorption, distribution, and excretion of titanium dioxide and zinc oxide nanoparticles after repeated oral administration. *Particle and Fibre Toxicology*, 10: 1-9.
- Finney D. 1971. Probit analysis, a statistical treatment of the sigmoid response curve. Cambridge. UK. 256 p.
- Gong P., Li H., He X., Wang K., Hu J., Tan W., Yang X. 2007. Preparation and antibacterial activity of Fe₃O₄@ Ag nanoparticles. *Nanotechnology*, 18(28): 285-604.
- Handy R.D. 2008. Manufactured nanoparticles: their uptake and effects on fish-a mechanistic analysis. *Ecotoxicology*. 17(5): 396-409.
- Mohammadzadeh P., Jamili Sh., Mashinchian A., Matinfar A. and Rostami M. 2011. Study on the lead effect on liver and gill tissues of *Rutilus rutilus* caspius. *Animal Environment*, 3(1):59-68. (In Persian).
- Özkan-Yılmaz F., Özlüer-Hunt A., Gündüz S.G., Berköz M., Yalın S. 2014. Effects of dietary selenium of organic form against lead toxicity on the antioxidant system in *Cyprinus carpio*. *Fish physiology and biochemistry*, 40(2), 355-363.
- Paris-Palacios S., Biagiante-Risbourg S., Vernet G. 2000. Biochemical and (ultra)structural hepatic perturbation of *Brachydanio rerio* (Teleostei, Cyprinidae) exposed to two sublethal concentrations of copper sulphate. *Aquatic Toxicology*, 50(1-2):109-124.
- Soder K.J., Hoffman K., Brito A.F. 2010. Effect of molasses, corn meal, or a combination of molasses plus corn meal on ruminal fermentation of orchardgrass pasture during continuous culture fermentation. *Professional Animal Scientist*, 26, 167-174.
- Sukhoverkhov F.M. 2006. The effect of cobalt, vitamin, tissue preparations and antibiotics on carp production. *FAO Fish*, 3(44): 400-407.
- Wang B., Feng W., Wang M., Wang T., Gu Y., Zhu M., Ouyang H., Shi J., Zhang F., Zhao Y. 2008. Acute toxicological impact of nano- and submicro-scaled zinc oxide powder on healthy adult mice. *Journal of Nanoparticle Research*, 10(2): 263-276.
- Wong S. W., Leung P.T., Djuricic A.B., Leung K.M. 2010. Toxicities of nanozinc oxide to five marine organisms: in fluencies of aggregate size and ion solubility. *Analytical and Bioanalytical Chemistry*, 396, 609-618.

The effect of molasses dietary supplement on the histology of liver of common carp (*Cyprinus carpio*) in exposure to iron nanoparticles

Ghani S¹., Sheikhveisi R^{1*}., Houshmand P¹., Zamani V²., Barkhordar M¹., Zare E¹., Hatami P¹., Kashiri A¹., Alizadeh Y¹., Vali S¹., Sadati F¹., Sahli M¹.

¹ Dept. of Fisheries, Faculty of Fisheries and Environment, Gorgan University of Agricultural Sciences and Natural Resources, Gorgan, Iran.

² Dept. of Fisheries, Faculty of Fisheries, University of Kurdistan, Kurdistan, Iran.

Type:

Original Research Paper

<https://doi.org/10.22034/jair.10.2.51>

Paper History:

Received: 16-02-2022

Accepted: 14-04- 2022

Corresponding author:

Sheikhveisi R. Dept. of Fisheries, Faculty of Fisheries and Environment, Gorgan University of Agricultural Sciences and Natural Resources, Gorgan, Iran.

Email: roholla_veisi@yahoo.com

Abstract

Due to the fact that the presence of nanoparticles affects the physiological condition of fish, the use of safety stimulants such as molasses seems very necessary. A total of 250 juvenile carp with an average weight of 25 ± 0.62 for 42 days were divided into four groups: diets without molasses, diets containing 0.5% molasses, diets containing 1% molasses and diets containing 2% molasses. Then, 50% of the lethal concentration of nano-iron was added to each group for fourteen days. Histological studies of fish exposed to molasses and iron nanoparticles showed structural abnormalities in liver tissue. So that these changes were very different compared to the tissues of the control group. The final conclusion of the present study showed that nano-iron treatment led to tissue damage in carp liver; although histopathological complication was also observed in the combination of nano-iron and molasses treatments, but the severity of injuries decreased with increasing molasses concentration. Molasses seems to minimize the negative effect of iron nanoparticles on the liver tissue of common carp.

Keywords: Aquatic, Strength improvement, Metal nanoparticles, Molasses.