



اثر محافظتی جیره حاوی ملاس بر شاخص کبد ماهی کپور معمولی (*Cyprinus carpio*) در مواجهه با نانوذرات اکسید مس و تیتانیوم

روح ا. شیخ ویسی^۱، سید علی اکبر هدایتی^{۱*}، محمد مازندرانی^۱، علی جافر نوده^۱، طاهره باقری^۲

^۱ دانشکده شیلات و محیط زیست، دانشگاه علوم کشاورزی و منابع طبیعی گرگان، گرگان، ایران

^۲ مرکز تحقیقات آب‌های دور، مؤسسه تحقیقات علوم شیلاتی کشور، سازمان تحقیقات، ترویج و آموزش کشاورزی، چابهار، ایران

چکیده

تحقیق حاضر به منظور اثر محافظتی پیش تیمار ملاس بر شاخص کبد ماهی کپور معمولی (*Cyprinus carpio*) در مواجهه با نانوذرات اکسید مس و تیتانیوم انجام گرفت. از این رو تعداد ۲۵۰ قطعه بچه‌ماهی کپور معمولی به مدت ۴۲ روز در چهار دسته، جیره فاقد ملاس (تیمار ۱)، جیره حاوی ۰/۵ درصد ملاس (تیمار ۲)، جیره حاوی ۱ درصد ملاس (تیمار ۳) و جیره حاوی ۲ درصد ملاس (تیمار ۴) تقسیم شدند. سپس به هر کدام از گروه‌ها ۵۰ درصد غلظت کشنده نانوذرات اکسید مس و تیتانیوم به مدت چهارده روز اضافه شد. بررسی‌های بافت‌شناسی ماهیان که در معرض ملاس و نانوذرات اکسید مس و تیتانیوم قرار داشتند، نشان‌دهنده بروز ناهنجاری‌های ساختاری در بافت کبد مانند خون‌ریزش، چرب شدگی، تجمع ماکروفاژ بود. به طوری که این تغییرات در مقایسه با بافت‌های گروه شاهد اختلاف بسیاری داشت. نتیجه‌گیری نهایی تحقیق حاضر نشان داد که تیمار نانو تیتانیوم و نانو مس منجر به بروز آسیب‌های بافتی در کبد کپور ماهیان گردید؛ اگرچه عارضه آسیب‌شناسی در تیمارهای ترکیب نانوذرات مذکور و ملاس نیز مشاهده شد، اما شدت آسیب‌ها با افزایش غلظت ملاس کاهش یافت.

واژه‌های کلیدی:

بهبود مقاومت، کپور معمولی، نانوذرات فلزی، ملاس

نوع مقاله:

پژوهشی اصیل

<https://doi.org/10.22034/jair.10.3.3>

تاریخچه مقاله:

دریافت: ۱۳۸۰/۱۰/۰۱

پذیرش: ۱۳۸۵/۰۳/۱۰

نویسنده مسئول مکاتبه:

سید علی‌اکبر هدایتی، دانشکده شیلات و محیط زیست، دانشگاه علوم کشاورزی و منابع طبیعی گرگان، گرگان، ایران.

ایمیل: hedayati@gau.ac.ir

۱ | مقدمه

در سال‌های اخیر تحقیقات فراوانی روی ترکیبات و مکمل‌های غذایی که در بالا بردن ایمنی موجود و کارایی تغذیه نقش دارند، صورت گرفته است. از جمله ترکیباتی که به‌عنوان مکمل غذایی مطرح می‌باشند می‌توان به پروبیوتیک‌ها، نوکلئوتیدها، ملاس و .. اشاره کرد. در طول سال‌های گذشته استفاده از مکمل‌های غذایی (پروبیوتیک و سایر افزودنی‌ها) که در بالا بردن ایمنی مصرف‌کنندگان نقش اساسی داشته‌اند افزایش یافته است، به طوری که اثرات مثبت و فراوان این مواد در انواع جانداران ثابت شده است. ملاس چغندر قند (*beet molasses*) یک شیرین‌کننده است که به‌عنوان یک محصول جانبی از فرایند ساخت قند تشکیل می‌شود. ملاس انواع مختلفی دارد که نوع *black strap* معمول‌ترین شکل ملاس است و شامل بسیاری از ویتامین‌ها و مواد معدنی می‌باشد. ملاس چغندر قند به‌عنوان یک منبع غنی از ساکارز است (Soder et al., 2010). کپور معمولی (*Cyprinus carpio*) از رده ماهیان استخوانی و متعلق به خانواده کپورماهیان (*Cyprinidae*) است و در تمام حوضه‌های آبریز ایران پراکنش دارد (Sattari, 2003) و یکی از مهم‌ترین ماهیان پرورشی و تجاری در دنیا و ایران محسوب می‌گردد. باتوجه به نوظهور بودن فناوری نانو هنوز از

خطرات احتمالی این ذرات برای محیط زیست ارزیابی دقیقی صورت نگرفته است. از آن‌جا که نانوذرات مصنوعی تولید بشر هستند و در فرآیند تکامل وجود نداشته‌اند، در حال حاضر، نگرانی زیادی پیرامون آلودگی موجودات زنده به‌خصوص آبزیان با آن‌ها وجود دارد، نانوذرات می‌توانند از جداره رگ‌های خونی و همچنین جفت عبور کنند در نتیجه، به راحتی می‌توانند با ملکول‌های مستقر بر روی سطح یا داخل سلول‌ها تعامل داشته باشند (Chang et al., 2012). این مسئله باعث می‌شود سلامتی موجودات زنده زیادی تحت تأثیر قرار گیرد، ویژگی‌های نانوذرات مانند انحلال‌پذیری، تحرک بسیار زیاد در بدن انسان و توانایی نفوذ به غشا سلولی سبب شده مقیاس نانو بیش از مقیاس‌های دیگر مورد توجه قرار گیرد باتوجه به خصوصیات منحصر به فرد فیزیکوشیمیایی نانوذرات ممکن است نوع سمیت آن‌ها با موادی که از نظر ساختمان شیمیایی با آن‌ها یکسان اما اندازه متفاوت دارند، فرق داشته باشد (Chang et al., 2012).. حتی امکان دارد که نانو ذره‌ها سمیت بیشتری در مقایسه با ذرات بزرگتر ایجاد کنند نانوذرات اکسید فلزی می‌توانند وارد رگ‌ها و بافت‌های مغز شوند و از این طریق می‌توانند قابلیت دسترسی زیستی را افزایش دهند. این مسئله ممکن است

منتقل شدند. برای سازگار شدن با محیط آزمایش به مدت یک هفته در داخل تانک‌های پرورشی نگهداری شدند. در طول دوره آزمایش فاکتورهای فیزیکی‌شیمیایی آب اندازه‌گیری شد که شامل دمای آب 21 ± 1 درجه سانتی‌گراد، پی اچ (pH) $7/9 - 6/7$ ، غلظت اکسیژن محلول: $7-9$ میلی‌گرم در لیتر و سختی آب: 210 میلی‌گرم کربنات کلسیم در لیتر بود. بعد از گذشت یک هفته از دوره سازگاری، آزمایش در قالب 4 تیمار و هر تیمار با 3 تکرار شامل: جیره فاقد ملاس (تیمار 1)، جیره حاوی $0/5$ درصد ملاس (تیمار 2)، جیره حاوی 1 درصد ملاس (تیمار 3) و جیره حاوی 2 درصد ملاس (تیمار 4) انجام شد (Beigi, 1397) (جدول 1). ماهی‌ها روزانه به میزان 3 درصد وزن بدن و دو بار در روز با جیره‌های آزمایشی تغذیه شدند. بعد از گذشت 42 روز، از هر تکرار 3 نمونه ماهی خون گرفته شد و به صورت "بدون سم" در نتایج ارائه گردید. بعد از گذشت 42 روز و LC₅₀ 96h بر طبق منابع موجود نانو مس و تیتانیوم، بچه‌ماهیان در مجاورت 50 درصد غلظت کشنده نانوذرات مس و متیتانیوم به مدت 14 روز قرار گرفتند (Hedayati et al., 2013). بعد از گذشت 14 روز، از هر تکرار، 3 نمونه ماهی خون گرفته شد و به صورت "با سم" در نتایج ارائه گردید (Hedayati et al., 2013). در پایان دوره آزمایش به منظور بررسی بافت کبد ابتدا 24 ساعت غذاهای قطع گردید. سپس از هر تیمار 3 ماهی به طور تصادفی در پودرگل میخک با غلظت 1000 پی پی ام قرار داده شد. سپس با تیغ اسکالپل بخش شکم باز و بخشی از بافت کبد جدا و در فرمالین 10 درصد ثابت، و به منظور انجام مطالعات بافت‌شناسی به آزمایشگاه منتقل گردید. آماده‌سازی بافت‌های کبد به روش بافت‌شناسی کلاسیک و رنگ‌آمیزی هماتوکسیلین-انوزین انجام شد (Hedayati et al., 2019).

جدول 1- ترکیبات اصلی ملاس چغندر (Beigi, 1397).

| ترکیبات | ماده |
|--|----------------|
| گلوگز و ساکاروز | 1. قندها |
| بتائین، پیروگلوتامیک اسید، گلوتامین، آسپاراژین، ایزولوسین، تیروزین، آلانین، لوسین، والین، سرین، لیزین، گلايسين، آرژنین، فنیل آلانین، ترئونین | 2. آمینواسیدها |
| اسید لاکتیک، اسید استیک، فرمیک اسید، اسید مالیک، اسید سیتریک | 3. اسیدهای آلی |
| پتاسیم، سدیم، فسفر، کلسیم | 4. مواد معدنی |

3 | نتایج

مس و ملاس نیم درصد و نانو تیتانیوم و ملاس نیم درصد به صورت متوسط وجود داشت (شکل 2). طبق جداول 2، 3 و 4 عارضه تورم ابری بافت کبد ماهی کپور معمولی در تیمار شاهد، تیمار ترکیب مس و ملاس نیم درصد، تیمار ترکیب مس و ملاس یک درصد، تیمار ترکیب مس و ملاس دو درصد، تیمار ترکیب تیتانیوم و ملاس یک درصد، تیمار ترکیب تیتانیوم و ملاس دو درصد به صورت خفیف، در تیمار نانو تیتانیوم به صورت متوسط و در تیمارهای ترکیب تیتانیوم و ملاس نیم درصد و نانو مس به صورت قوی وجود داشت (شکل 3).

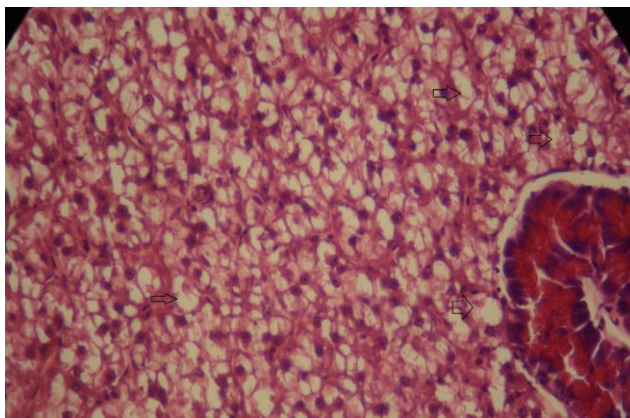
منجر به تأثیرات سمی و پاسخ‌های التهابی در مغز و تخریب سیستم عصبی مرکزی شود (Chang et al., 2012).

در مطالعه‌ای به تأثیر تغذیه‌ای جلبک پادینا (*Padina australis*) بر بافت کبد و آبشش ماهی کپور معمولی (*C. carpio*) در مواجهه با نانو اکسید روی پرداخته شد و نتایج نشان داد که تیمار نانوروی منجر به بروز آسیب‌های بافتی در کبد کپور ماهیان گردید؛ اگرچه عارضه آسیب‌شناسی در تیمارهای ترکیب نانوروی و جلبک نیز مشاهده شد، اما شدت آسیب‌ها با افزایش غلظت جلبک پادینا کاهش یافت (Hedayati et al., 2019). قرار گرفتن موجودات در معرض آلاینده‌های شیمیایی می‌تواند ضایعات و آسیب‌های متعددی را به بافت‌ها و سلول‌های مختلف ماهی وارد کند، آزمایشات آسیب‌شناسی بافتی، ابزاری مفید به منظور ارزیابی میزان آلودگی و بررسی اثرات آلاینده، به ویژه اثرات حاد و مزمن بر موجودات زنده می‌باشد. در واقع تغییرات بافتی که در اثر قرار گرفتن موجود زنده در معرض غلظت تحت حد از یک سم بروز می‌دهد، واکنشی از موجود زنده است که اطلاعاتی در مورد ماهیت مواد سمی را فراهم می‌کند. حساسیت گونه‌های مختلف ماهیان به مواد سمی، متغیر است، از این رو ضروری است آزمایش‌های سم‌شناسی برای ماهیان مختلف صورت گیرد (Hedayati et al., 2019).

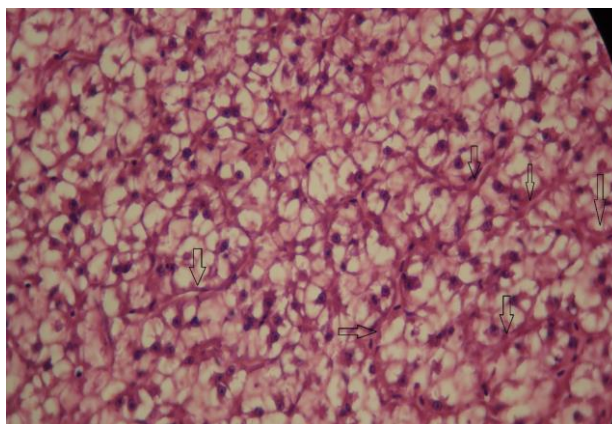
2 | مواد و روش‌ها

این تحقیق به مدت 63 روز در محل مرکز تحقیقات آبی‌پروری شهید ناصر فضلی برآبادی گروه شیلات دانشگاه علوم کشاورزی و منابع طبیعی گرگان انجام شد. ابتدا تعداد 250 قطعه بچه‌ماهی کپور معمولی با میانگین وزنی $0/62 \pm 25$ گرم از مراکز تکثیر و پرورش بخش خصوصی تهیه گردید. بعد از ضدعفونی و آماده‌سازی آکواریوم‌ها، آبیگری آن‌ها صورت گرفت. سپس ماهی‌ها به آکواریوم‌های آزمایشگاه

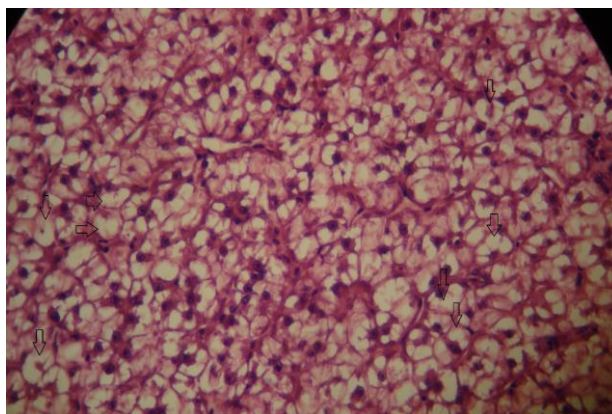
بررسی‌های بافت‌شناسی ماهیان که در معرض ملاس و نانو ذرات مس و تیتانیوم قرار داشتند، نشان‌دهنده بروز ناهنجاری‌های ساختاری در بافت کبد بود. به طوری که این تغییرات در مقایسه با بافت‌های گروه شاهد اختلاف بسیاری داشت. در تحقیق حاضر طبق جدول 2، 3 و 4 عارضه رقیق شدن سنوزوئید بافت کبد ماهی کپور معمولی در تیمارهای ملاس نیم درصد، ملاس دو درصد و تیمار نانو مس و تیمار ترکیب نانو تیتانیوم و ملاس نیم درصد به صورت خفیف وجود داشت (شکل 1). طبق جداول 2، 3 و 4 عارضه تورم ابری بافت کبد ماهی کپور معمولی در تیمار شاهد، تیمار نانو تیتانیوم، تیمار ترکیب نانو مس و ملاس یک درصد به صورت خفیف و در تیمار نانو مس به صورت قوی و در تیمار نانو



شکل ۱- تصویر میکروسکوپ نوری رقیق شدن سنوزوئید بافت کبد ماهی کپور معمولی پیش تیمار شده با ملاس در مواجهه نانو ذرات مس و تیتانیوم (400 X)



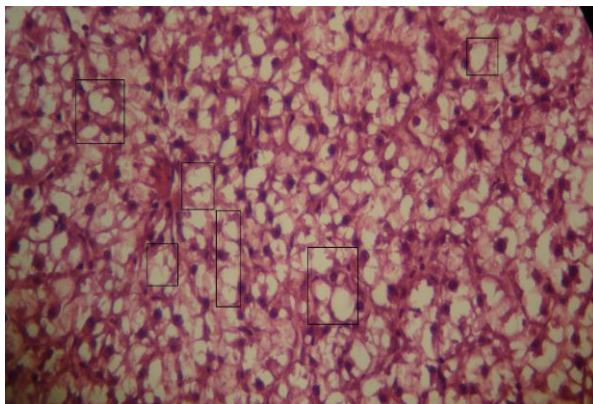
شکل ۲- تصویر میکروسکوپ نوری تورم ابری بافت کبد ماهی کپور معمولی پیش تیمار شده با ملاس در مواجهه با نانو ذرات مس و تیتانیوم (400 X)



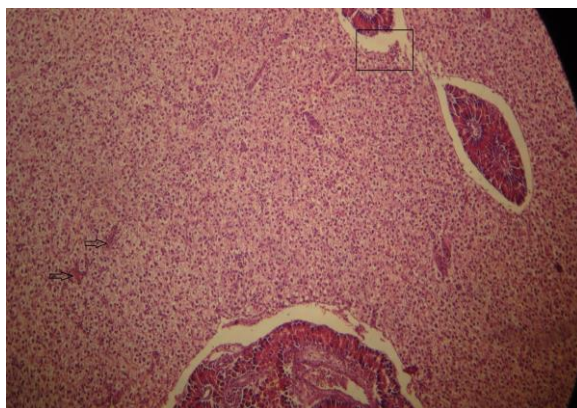
شکل ۳- تصویر میکروسکوپ نوری تورم ابری بافت کبد ماهی کپور معمولی پیش تیمار شده با ملاس در مواجهه با نانو ذرات مس و تیتانیوم (400 X)

تیتانیوم و تیمار ترکیب تیتانیوم و ملاس یک درصد به صورت خفیف وجود داشت (شکل ۵). طبق جداول ۲، ۳، ۴ عارضه نکروز بافت کبد ماهی کپور معمولی در تیمار ملاس یک درصد و تیمار نانو مس و تیمار نانو تیتانیوم به صورت خفیف وجود داشت (شکل ۶). طبق جداول ۲، ۳، ۴ عارضه رکود صفرا بافت کبد ماهی کپور معمولی در تیمار ملاس نیم درصد، در تیمار ترکیب نانو مس و ملاس یک درصد، تیمار ترکیب تیتانیوم و ملاس نیم درصد، تیمار ترکیب تیتانیوم و ملاس یک درصد، تیمار ترکیب تیتانیوم و ملاس دو درصد به صورت خفیف وجود داشت (شکل ۷). طبق جداول ۲، ۳، ۴ عارضه جانبی شدن هسته بافت کبد ماهی کپور معمولی در نانو تیتانیوم به صورت خفیف وجود داشت (شکل ۸).

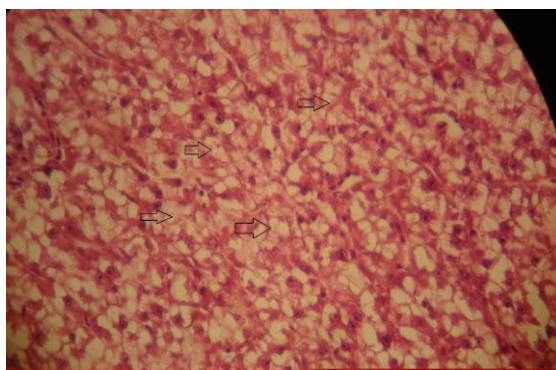
طبق جدول ۲، ۳ و ۴ عارضه چرب شدگی بافت کبد ماهی کپور معمولی در تیمار ملاس نیم درصد، تیمار ترکیب مس و ملاس یک درصد، تیمار ترکیب مس و ملاس یک درصد، تیمار ترکیب مس و ملاس دو درصد، تیمار ترکیب تیتانیوم و ملاس یک درصد، تیمار ترکیب تیتانیوم و ملاس دو درصد به صورت خفیف، در تیمار نانومس، تیمار نانو تیتانیوم، تیمار ترکیب مس و ملاس یک درصد به صورت متوسط و در تیمار ترکیب تیتانیوم و ملاس نیم درصد به صورت قوی وجود داشت (شکل ۴). طبق جداول ۲ و ۳ عارضه تجمع ماکروفاژ بافت کبد ماهی کپور معمولی در تیمار ملاس یک درصد و تیمار ترکیب مس و ملاس دو درصد به صورت خفیف وجود داشت (شکل ۵). عارضه خونریزش در تیمار ملاس یک درصد، در تیمار نانو مس، تیمار نانو



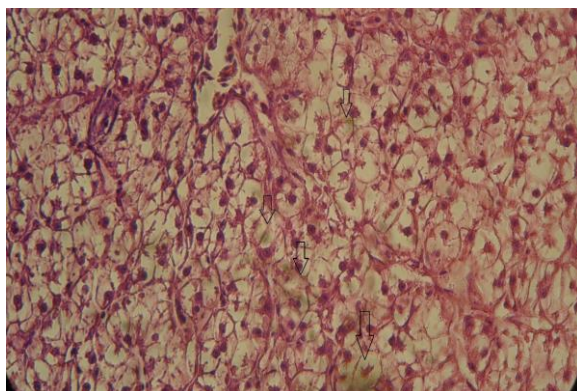
شکل ۴- تصویر میکروسکوپ نوری چرب شدگی بافت کبد ماهی کپور معمولی پیش تیمار شده با ملاس در مواجهه با نانو ذرات مس و تیتانیوم (400 X)



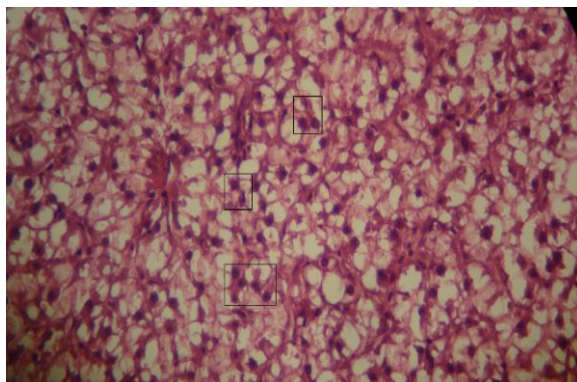
شکل ۵- تصویر میکروسکوپ نوری خونریزش (فلش)، تجمع ماکروفاژ (کادر مستطیل) بافت کبد ماهی کپور معمولی پیش تیمار شده با ملاس در مواجهه با نانو ذرات مس و تیتانیوم (400 X)



شکل ۶- تصویر میکروسکوپ نوری نکروز بافت کبد ماهی کپور معمولی پیش تیمار شده با ملاس در مواجهه با نانو ذرات مس و تیتانیوم (400 X)



شکل ۷- تصویر میکروسکوپ نوری رکود صفرا بافت کبد ماهی کپور معمولی پیش تیمار شده با ملاس در مواجهه با نانو ذرات مس و تیتانیوم (400 X)



شکل ۸- تصویر میکروسکوپ نوری جانبی شدن هسته بافت کبد ماهی کپور معمولی پیش تیمار شده با ملاس در مواجهه با نانو ذرات مس و تیتانیوم (400 X)

جدول ۲- عوارض بافت کبد ماهی کپور معمولی در مواجهه با مکمل غذایی ملاس چغندر (عدم مشاهده عارضه(-)، خفیف (+)، متوسط (++)، شدید (+++)).

| عارضه | شاهد | ملاس نیم درصد | ملاس یک درصد | ملاس دو درصد | دو |
|--|------|---------------|--------------|--------------|----|
| رقیق شدن سینوزوئید (<i>Dilation of sinusoid</i>) | - | + | - | + | |
| تورم آبی (<i>Hydropic swelling</i>) | + | - | - | - | |
| تورم ابری (<i>Cloudy swelling</i>) | + | - | - | - | |
| چرب شدگی (<i>Lipidosis</i>) | - | + | - | - | |
| تجمع ماکروفاژ (<i>Macrophage aggregates</i>) | - | - | + | - | |
| جانبی شدن هسته (<i>Lateral nuclei</i>) | - | - | - | - | |
| خونریزش (<i>Hemorrhage</i>) | - | - | + | - | |
| نکروز (<i>necrosis</i>) | - | - | + | - | |
| رکود صفرا | - | + | - | - | |

جدول ۳- عوارض بافت کبد ماهی کپور معمولی در مواجهه با مکمل غذایی ملاس چغندر و نانو مس (عدم مشاهده عارضه(-)، خفیف (+)، متوسط (++)، شدید (+++)).

| عارضه | شاهد نانو مس | نانو مس +ملاس نیم درصد | نانو مس +ملاس یک درصد | نانو مس +ملاس دو درصد |
|--|--------------|------------------------|-----------------------|-----------------------|
| رقیق شدن سینوزوئید (<i>Dilation of sinusoid</i>) | + | - | - | - |
| تورم آبی (<i>Hydropic swelling</i>) | +++ | ++ | + | - |
| تورم ابری (<i>Cloudy swelling</i>) | +++ | + | + | + |
| چرب شدگی (<i>Lipidosis</i>) | ++ | ++ | + | + |
| تجمع ماکروفاژ (<i>Macrophage aggregates</i>) | - | - | - | + |
| جانبی شدن هسته (<i>Lateral nuclei</i>) | - | - | - | - |
| خونریزش (<i>Hemorrhage</i>) | + | - | - | - |
| نکروز (<i>necrosis</i>) | + | - | - | - |
| رکود صفرا | - | - | - | + |

جدول ۴- عوارض بافت کبد ماهی کپور معمولی در مواجهه با مکمل غذایی ملاس چغندر و نانو تیتانیوم (عدم مشاهده عارضه(-)، خفیف (+)، متوسط (++)، شدید (+++)).

| عارضه | شاهد نانو تیتانیوم | نانو تیتانیوم +ملاس نیم درصد | نانو تیتانیوم +ملاس یک درصد | نانو تیتانیوم +ملاس دو درصد |
|--|--------------------|---------------------------------|--------------------------------|--------------------------------|
| رقیق شدن سینوزوئید (<i>Dilation of sinusoid</i>) | - | + | - | - |
| تورم آبی (<i>Hydropic swelling</i>) | + | ++ | - | - |
| تورم ابری (<i>Cloudy swelling</i>) | ++ | +++ | + | + |
| چرب شدگی (<i>Lipidosis</i>) | ++ | +++ | + | + |
| تجمع ماکروفاژ (<i>Macrophage aggregates</i>) | - | - | - | - |
| جانبی شدن هسته (<i>Lateral nuclei</i>) | + | - | - | - |
| خونریزش (<i>Hemorrhage</i>) | + | - | + | - |
| نکروز (<i>necrosis</i>) | + | - | - | - |
| رکود صفرا | - | + | + | + |

۴ | بحث و نتیجه‌گیری

یکی از مهم‌ترین و کاربردی‌ترین راه‌هایی که می‌توان میزان آلودگی محیط (اکوسیستم‌های آبی) و اثرات سوء آن بر موجودات را مطالعه کرد، روش‌های بررسی تغییرات بافتی آبزیان در نتیجه تأثیر فلزات سنگین می‌باشد (Hedayati et al., 2019). هیستوپاتولوژی ابزاری مناسب در ارزیابی اثرات آلاینده‌ها بر اندام‌های حیاتی بدن نظیر کبد است کبد ماهی شاخص حساس آلودگی محیط بوده و به دلیل قابلیت تجمع زیستی فوق العاده کبد نسبت به سایر بافت‌های بدن، مطالعات اخیر بیشتر برای این اقدام متمرکز شده است. در جیره غذایی ماهیان می‌توان موادی افزود که با استفاده از آن‌ها، میزان رشد ماهیان بیشتر شود و می‌توان در زمان کمتری به محصول نهایی با همان کیفیت و حتی باکیفیت بالاتری دست یافت. و نیز می‌توان با استفاده از این مواد قدرت مقابله آبزیان در برابر تنش‌های مختلف را به-میزان قابل ملاحظه‌ای بالا برد (Sukhoverkhov et al., 2006). این مواد با عنوان محرک‌های رشد و ایمنی شناخته شده‌اند و در عین حال می‌توانند جزء مواد مغذی مؤثر در جیره غذایی ماهیان باشند، در افزایش جذب مواد غذایی، افزایش میزان رشد و بالا بردن مقاومت آبزیان در برابر تنش‌های مختلف بسیار مؤثرند (Sukhoverkhov et al., 2006). با وجودی که استفاده از محرک‌های ایمنی نتایج مطلوب و جالب توجهی را ارائه داده است اما نمی‌توان از آثار و عوارض جانبی احتمالی این مواد بر بافت‌های بدن آبزیان به‌طور کامل چشم‌پوشی کرد، لذا بررسی آثار جانبی و خصوصاً تغییرات آسیب‌شناسی بافتی ناشی از محرک‌های رشد و ایمنی در آبزیان ضروری به‌نظر می‌رسد (Camargo et al., 2007). که با توجه به نتایج این مطالعه، عارضه‌های رقیق شدن سینوزوئید، خونریزش، چرب شدگی، تجمع ماکروفاژ، نکروز، رکود صفرا در غلظت‌های مختلف ملاس نیز در بافت کبد مشاهده شد. مطابق نتایج تحقیق حاضر در مطالعه‌ای به تأثیر تغذیه‌ای جلبک پادینا (*Padina australis*) بر بافت کبد و آبشش ماهی کپور معمولی (*C. carpio*) در مواجهه با نانو اکسید روی پرداخته شد و نتایج نشان داد که عارضه‌هایی در تیمارهای تغذیه شده با جلبک نیز مشاهده شد (Hedayati et al., 2019). معمولاً میزان تغییرات و آسیب‌های بافتی

در مسمومیت نانوذرات بسته به دوز مواجهه، گونه ماهی، زمان مواجهه و شرایط فیزیکی‌شیمیایی آب متفاوت است. هپاتوسیت‌های کبدی و سلول‌های کلیوی در متابولیسم و غیرفعال سازی سموم نقش اساسی دارند. در عین حال به دلیل خون‌رسانی بالای این بافت‌ها در صورت مسمومیت با فلزات سنگین بیش‌تر در معرض مواجهه با سموم قرار می‌گیرند و در نهایت اثرات آسیب‌شناسی در سلول‌های این بافت‌ها نسبت به سایر بافت‌های داخلی سریع‌تر قابل مشاهده است. میزان این آسیب بسته به نوع مسمومیت، دوز مواجهه، گونه و سن ماهی، زمان مواجهه و شرایط فیزیکی‌شیمیایی آب پرورش متفاوت است (Hedayati et al., 2019). در این مطالعه اثر استفاده از ملاس در کنار نانومس و نانو تیتانیوم در ماهی کپور معمولی مورد بررسی قرار گرفت و نتایج نشان داد که در تیمار نانومس و نانو تیتانیوم به تنهایی بیشترین عارضه و در تیمار ترکیب نانو ذرات و ملاس دو درصد کمترین عارضه بافت کبد مشاهده شد که می‌توان نتیجه گرفت علی‌رغم این که ملاس به-تنهایی نیز باعث وجود عارضه در بافت کبد ماهی کپور شد ولی در ترکیب با نانو تیتانیوم و نانو مس تا حدی باعث کاهش اثرات مخرب نانو تیتانیوم و نانو مس شده است. مطابق نتایج تحقیق حاضر در مطالعه‌ای به تأثیر تغذیه‌ای جلبک پادینا (*P. australis*) بر بافت کبد و آبشش ماهی کپور معمولی (*C. carpio*) در مواجهه با نانو اکسید روی پرداخته شد و نتایج نشان داد که تیمار نانوروی منجر به بروز آسیب‌های بافتی در کبد کپور ماهیان گردید؛ اگرچه عارضه هیستوپاتولوژیک در تیمارهای ترکیب نانوروی و جلبک نیز مشاهده شد، اما شدت آسیب‌ها با افزایش غلظت جلبک پادینا کاهش یافت به نظر می‌رسد اثر گذاری منفی نانوذرات روی بر بافت کبد کپور معمولی توسط جلبک پادینا به حداقل رسیده است (Hedayati et al., 2019). کبد، اندامی مهم برای تنظیم سوخت و ساز و فعالیت سم‌زدایی در بدن ماهی است، تحقیقات متعددی به بررسی پاسخ آسیب‌شناسی بافت کبد پس از مواجهه با مواد آلاینده پرداخته است. به‌عنوان مثال، بررسی غلظت‌های ۰/۱، ۰/۲ و ۰/۴ میلی‌گرم بر لیتر فلز سرب بر بافت کبد ماهی کلمه (*Rutilus caspius*) نشان داد که فلز سرب باعث تغییرات آسیب‌شناسی بافتی

نتیجه گیری نهایی تحقیق حاضر نشان داد که تیمار نانو تیتانیوم و نانو مس منجر به بروز آسیب‌های بافتی در کبد کپور ماهیان گردید؛ اگرچه عارضه هیستوپاتولوژیک در تیمارهای ترکیب نانوذرات مذکور و ملاس نیز مشاهده شد، اما شدت آسیب‌ها با افزایش غلظت ملاس کاهش یافت. به نظر می‌رسد اثرگذاری منفی نانوذرات تیتانیوم و مس بر بافت کبد کپور معمولی توسط ملاس به حداقل رسیده است.

۵ | تشکر و قدردانی

این تحقیق با حمایت‌های مادی و معنوی دانشگاه علوم کشاورزی و منابع طبیعی گرگان صورت گرفت. از همه‌ی بزرگوارانی که به نحوی در این پژوهش مساعدت نمودند، سپاس گذاری می‌نماییم.

پست الکترونیک نویسندگان

روح ا. شیخ‌ویسی: Roholla_veisi@yahoo.com
سید علی اکبر هدایتی: hedayati@gau.ac.ir
محمد مازندرانی: mazandarani57@gmail.com
علی جعفر نوده: a.jafar55@gmail.com
طاهره باقری: bagheri1360@gmail.com

REFERENCES

- Al-Bairuty G.A., Shaw B.J., Handy R.D., Henry T.B. 2013. Histopathological effects of waterborne copper nanoparticles and copper sulphate on the organs of rainbow trout (*Oncorhynchus mykiss*). *Aquatic Toxicology*, 126: 104-115.
- Alkaladi, A., Afifi, M., Youssef Mosleh, Y., Abu-Zinada, O. 2014. Ultra structure alteration of sublethal concentrations of zinc oxide nanoparticles on Nil Tilapia (*Oreochromis niloticus*) and the protective effects of vitamins C and E. *Life Science Journal*. 11(10): 257-262.
- Bandani, Gh., Khoshbavar Rostami, H., Yalghi, S., Shokrzadeh, M. And Nazari, 1394. Surface of heavy metals (lead, cadmium, chromium and zinc) in the muscle and liver tissue of carp (*Cyprinus carpio*) off the coast of Golestan province. *Scientific Journal of Iranian Fisheries*, 4: 10-1.
- Beigi, M. 1397. The effect of different levels of beet molasses on some indicators of mucus safety, growth and survival in common carp (*Cyprinus carpio*). Master Thesis in Fisheries, Gorgan University of Agricultural Sciences and Natural Resources, 60 pages.
- Camargo, M.M.P., Martinez, C.B.R. 2007. Histopathology of gills, kidney and liver of a Neotropical fish caged in an urban stream. *Neotropical Ichthyology*. 5(3): 327-336.
- Chang Ya., Xia L., Zhang M., Zhang J., Xing G. 2012. The Toxic Effects and Mechanisms of CuO and ZnO Nanoparticles. *Materials*. 5(12): 2850-2871.
- Cho, W.S., Kang, B.C., Lee, J.K., Jeong, J., Seok, S.H. 2013. Comparative absorption, distribution, and excretion of titanium dioxide and zinc oxide nanoparticles after repeated oral administration. *Particle and Fibre Toxicology*. 10: 1-9.
- Finney, D., 1971. Probit analysis, a statistical treatment of the sigmoid response curve. Cambridge. 256 p.

در کبد از جمله واکوئله شدن، پرخونی، پیکنوزیس هسته‌ای، نکروز کانونی و تجمع هموسیدرین در سلول‌های ملانوماکروفاژها شد (Mohammadzadeh *et al.*, 2011). هر دو ترکیب نانوذره (CuNPs) و سولفات مس (CuSO₄) تأثیر مشابهی بر بافت کبد در قزل‌آلای رنگین‌کمان را پس از چهار روز مواجهه نشان دادند که شامل پیکنوزیس هسته‌ای، واکوئله شدن سیتوپلاسم، نکروز کانونی و همچنین افزایش ملانوماکروفاژها بود (Al-Bairuty *et al.*, 2013). بندانی و همکاران (Bandani *et al.*, 2015) سطح عناصر فلزی (سرب، کادمیوم، کروم و روی) را در بافت عضله و کبد ماهی کپور در سواحل استان گلستان بررسی کردند آنها بالاترین میزان روی را در بافت کبد بدست آوردند. سمیت نانوذره اکسید روی در پنج گونه آبی دریایی بررسی شد و مشاهده گردید که این نانوذره می‌تواند با ایجاد استرس اکسیداتیو به سلول‌ها آسیب برساند (Wong *et al.*, 2010). در مطالعه‌ای که توسط الکلادی و همکاران در سال (Alkaladi *et al.*, 2014) بر روی غلظت کشنده نانو اکسید روی در ماهی تیلپیا و اثرات محافظتی ویتامین‌های E و C انجام دادند. نتایج نشان داد که غلظت-های ۱ و ۲ میلی‌گرم بر لیتر نانو اکسید روی باعث تغییرات شدید در بافت‌های کبد و آبشش شامل اندامک‌های سلولی، هسته، دستگاه گلژی، شبکه آندوپلاسمی، غشای سلولی و ترکیب ویتامین C با ویتامین E در جیره غذایی باعث کاهش خفیف تا متوسط واکتولیشن در سلول‌های بافتی می‌شود. همچنین ترکیب ویتامین E و C باعث اثر تعدیل‌کننده‌ای بر تغییرات ساختاری ناشی از نانو اکسید روی با گذشت زمان شد. وانگ و همکاران (Wang *et al.*, 2008) سمیت نانوذرات اکسید روی از طریق مجرای گوارشی مورد بررسی قرار دادند. آن‌ها مشاهده کردند اندام‌های اصلی از جمله قلب، ریه، کبد و کلیه در مقایسه با گروه کنترل صدمه دیدند و از بین رفتند. در حالی که در سلول‌های طحال و مغز آسیبی مشاهده نشد. مطالعه‌ی چو و همکاران (Cho *et al.*, 2013) با نانو ذره اکسید روی به‌صورت خوراکی نشان داد که بعد از ۷۲ ساعت سطح معنی‌داری از عنصر روی در اندام‌ها به-ویژه کبد و کلیه توزیع و پخش شد. در تحقیقی تأثیر سلنیوم بر مقاومت استرس اکسیداتیو ایجاد شده توسط سرب را در ماهی کپور معمولی (*C. carpio*) بررسی کردند. نتایج تحقیق نشان داد که سرب موجود در جیره با ایجاد پراکسیداسیون در چربی‌ها باعث ایجاد استرس اکسیداتیو می‌شود، همچنین سلنیوم می‌تواند از آسیب بافت مغز و کبد توسط سمیت سرب با کاهش میزان مالون دی‌آلدهید و تنظیم آنزیم‌های آنتی‌اکسیدانی در این بافت‌ها جلوگیری کند (Özkan-Yılmaz *et al.*, 2013). به‌طور کلی بروز این ضایعات بافتی به‌دلیل تجمع ترکیبات سمی در داخل سلول‌های کبدی است چراکه کبد به-عنوان یکی از جایگاه‌های سم‌زدایی در بدن عمل می‌کند. علاوه بر این هجوم ماکروفاژها برای از بین بردن ترکیبات خارجی می‌تواند سبب ایجاد اتساع و تورم فضای بین‌هپاتوسیت‌ها شود. در مجموع رخداد چنین تغییراتی در ساختار معمول سلول‌های کبدی می‌تواند فعالیت طبیعی کبد در متابولیسم نمودن مواد غذایی و تولید آنزیم‌ها و ترکیبات ضروری بدن را مختل سازد (Rocky *et al.*, 2016).

نحوه استناد به این مقاله:

شیخ‌ویسی ر، هدایتی ع، مازندرانی م، جافر نوده ع، باقری ط. ۱۴۰۱. اثر محافظتی جیره حاوی ملاس بر شاخص کبد ماهی کپور معمولی (*Cyprinus carpio*) در مواجهه با نانوذرات اکسید مس و تیتانیوم. نشریه پژوهش‌های ماهی‌شناسی کاربردی، ۱۰(۲): ۴۶-۵۴

<https://doi.org/10.22034/jair.10.3.3>

Sheikh Veisi R., Hedayati A., Mazandarani M., Jafar Node A., Bagheri T. 2022. Protective effect of molasses diet on liver carpin index of *Cyprinus carpio* in exposure to copper and titanium oxide nanoparticles. Journal of Applied Ichthyological Research, 10(2): 46-54. <https://doi.org/10.22034/jair.10.3.3>

- Handy, R.D., 2008. Manufactured nanoparticles: their uptake and effects on fish—a mechanistic analysis. *Ecotoxicology*, 17(5): 396-409.
- Hedayati A., Jahanbakhshi, A. And Ghaderi Ramazi, F. 1392. *Aquatic Toxicology, Volume One, First Edition*, pp. 70-76.
- Hedayati, A. A., Alieh, S., Kakavand, F., Eri, A., Sahraei, H., Sheikh Veisi, R., Mahmoudi, F. 1398. Nutritional effect of Padina astraulis on liver tissue and gills of common carp (*Cyprinus carpio*) in the presence of zinc nano oxide. *Journal of Aquaculture*, 2: 218-227.
- Mohammadzadeh P., Jamili Sh., Mashinchian A., Matinfar A., Rostami M. 2011. Study on the lead effect on liver and gill tissues of *Rutilus rutilus caspius*. *Animal Environment*, 3(1): 59-68. (In Persian).
- Özkan-Yılmaz, F., Özlüer-Hunt, A., Gündüz, S. G., Berköz, M., & Yalın, S. (2014). Effects of dietary selenium of organic form against lead toxicity on the antioxidant system in *Cyprinus carpio*. *Fish physiology and biochemistry*, 40(2), 355-363.
- Rocky, M., Peykan Hairati, f. Dorafshan, S . 2016. Pathological changes of gill tissue and liver of Zayandehrood bride *Petroleuciscus esfahani* coad & Bogutskaya, 2010 after exposure to water-soluble silver nanoparticles and silver nitrate. *Journal of Applied Fisheries Research*. 18 p.
- Sattari M., Shahsoni D. Shafee, Sh 2003. *Mathematics 2. Publishing a lawyer*. 597 p.
- Soder K.J., Hoffman K., Brito A.F. 2010. Effect of molasses, corn meal, or a combination of molasses plus corn meal on ruminal fermentation of orchardgrass pasture during continuous culture fermentation. *Professional Animal Scientist*. 26, 167–174.
- Sukhoverkhov, F.M. 2006. The effect of cobalt, vitamin, tissue preparations and antibiotics on carp production. *FAO Fish*. 3(44): 400-407.
- Wang, B., Feng, W., Wang, M., Wang, T., Gu, Y., Zhu, M., Ouyang, H., Shi, J., Zhang, F., Zhao, Y. 2008. Acute toxicological impact of nano- and submicro-scaled zinc oxide powder on healthy adult mice. *Journal of Nanoparticle Research*. 10(2): 263-276.
- Wong, S. W., Leung, P. T., Djuricic, A. B. and Leung, K. M., 2010. Toxicities of nanozinc oxide to five marine organisms: in fluencies of aggregate size and ion solubility. *Analytical and Bioanalytical Chemistry*, 396, 609-618.

Protective effect of molasses diet on liver index of *Cyprinus carpio* in exposure to copper and titanium oxide nanoparticles

Sheikh Veisi R¹., Hedayati A^{1*}., Mazandarani M¹., Jafar Node A¹., Bagheri T².

1. Faculty of Fisheries and Environmental Sciences, Gorgan University of Agricultural Sciences and Natural Resources, Gorgan, Iran.
2. Offshore Water Research Center, Iranian Fisheries Science Research Institute, Agricultural Research, Education and Extension Organization, Chabahar, Iran.

Type:

Original Research Paper

<https://doi.org/10.22034/jair.10.3.3>

Paper History:

Received: 18-01-2022

Accepted: 15-06- 2022

Corresponding author:

Hedayati A. Faculty of Fisheries and Environmental Sciences, Gorgan University of Agricultural Sciences and Natural Resources, Gorgan, Iran.

Email: Hedayati@gau.ac.ir

Abstract

The present study was performed to evaluate the protective effect of molasses pretreatment on the liver index of common carp (*Cyprinus carpio*) in exposure to copper oxide and titanium nanoparticles. Therefore, 250 juveniles of common carp for 42 days in four categories, rations without molasses (treatment 1), diets containing 0.5% molasses (treatment 2), diets containing 1% molasses (treatment 3) and diets containing 2% molasses (treatment 4) were divided. Then, 50% of the lethal concentrations of copper and titanium oxide nanoparticles were added to each group for fourteen days. Histological studies of fish exposed to molasses and oxidomes and titanium nanoparticles showed structural abnormalities in liver tissue such as hemorrhage, fattening, and macrophage accumulation. So that these changes were very different compared to the tissues of the control group. The final conclusion of the present study showed that nano-titanium and nano-copper treatment resulted in tissue damage in carp liver; Although pathological complication was also observed in the combined treatments of the mentioned nanoparticles and molasses, but the severity of injuries decreased with increasing molasses concentration.

Keywords: Improved resistance, Common carp, Metal nanoparticles, Molasses