دانشگاه گنبد کاووس
نشریه "پژوهش‌های ماهی‌شناسی کاربردی"
دوره چهارم، شماره چهارم، زمستان ۹۵
http://jair.gonbad.ac.ir

تأثیر سیلیمارین جیره غذایی در کاهش آسیب بافت آبشش قزل‌آلای رنگین‌کمان *Oncorhynchus mykiss* (Walbaum, 1792) تغذیه شده با نانوذره اکسید نیکل

نینا نازدار[۱]، مهرداد فرهنگی[۲]، احمد ایمانی*[۳]، کوروش سروی مغانلو[۳]، مزدک رازی[۴]

[۱]دانش‌آموخته کارشناسی‌ارشد، گروه شیلات، دانشگاه ارومیه، ارومیه، ایران
[۲]دانشیار گروه شیلات، پردیس کشاورزی و منابع طبیعی، دانشگاه تهران، کرج ایران
[۳]استادیار گروه شیلات، دانشکده منابع طبیعی، دانشگاه ارومیه، ارومیه، ایران
[۴]استادیار گروه بافت‌شناسی مقایسه‌ای، دانشکده دامپزشکی، دانشگاه ارومیه، ارومیه، ایران

تاریخ دریافت: ۹۵/۴/۱ ؛ تاریخ پذیرش: ۹۵/۷/۱۵

چکیده

کاربردهای فن‌آوری نانو به سرعت در حال گسترش بوده و احتمال ورود نانومواد به منابع آبی غیر قابل اجتناب است. پژوهش حاضر به‌منظور بررسی صدمات احتمالی ناشی از غلظت‌های مختلف نانوذره اکسید نیکل در جیره غذایی ماهی قزل‌آلای رنگین‌کمان (*O. mykiss*) و همچنین مطالعه توانایی این ماهی در ترمیم و بازیابی فعالیت‌های زیستی خود در حضور کامل‌تر سیلیمارین طرح‌ریزی شد. برای این منظور ۱۲۰۰ قطعه ماهی با میانگین وزنی ۰/۰۱ ± ۳/۸۳ گرم به‌صورت تصادفی در ۸ تیمار با ۳ تکرار تقسیم گردیدند. تیمارهای آزمایشی شامل گروه اول به‌عنوان تیمار شاهد و هفت تیمار دیگر به‌صورت ترکیبی از مقادیر مختلف نانوذره اکسید نیکل (۰، ۱۰۰ و ۵۰۰ میلی‌گرم در کیلوگرم غذا) و سیلیمارین (۰ و ۱ گرم در کیلوگرم غذا) تقسیم شدند. نمونه‌های بافت آبشش در دو مرحله (روز ۳۰ و ۶۰) جداسازی شدند. انواع آسیب‌های بافتی شامل آنوریسم (اتساع)، چسبیدگی تیغه‌های ثانویه، تجمع خون، برآمدگی اپیتلیال، هیپرپلازی و بزرگ شدن سلول‌های اپیتلیالی در بافت آبشش ماهیان تغذیه شده با جیره‌های حاوی نانوذره مشاهده شد. نتایج نشان داد ماهیانی که جیره حاوی نانوذره اکسید نیکل و سیلیمارین دریافت کرده‌اند در مقایسه با تیمارهایی که فقط با جیره حاوی نانوذره اکسید نیکل تغذیه شدند شدت آسیب بافت آبشش کمتر است. نتیجه آن‌که احتمالاً افزودن سیلیمارین (یک گرم در کیلوگرم غذا) با قابلیت آنتی‌اکسیدانی خود از صدمات بافت آبشش ناشی از وجود نانوذره اکسید نیکل در جیره غذایی جلوگیری می‌نماید.

واژه‌های کلیدی: ***O. mykiss*، نانوذره، اکسید نیکل،گیاه دارویی، بهبود مقاومت، آسیب بافتی**

*نویسنده مسئول: a.imani@urmia.ac.ir

[Downloaded from jair.gonbad.ac.ir on 2025-06-28]

مقدمه

فن‌آوری نانو شناخت و کنترل مواد در ابعاد بین ۱۰۰-۱ نانومتر است. در این ابعاد خواص شیمیایی، فیزیکی و زیستی ماده غیر معمول بوده و کاربردهای نوین و منحصر به فردی از این مواد حاصل می‌شود (Kreyling *et al*., 2010). نوآوری‌های جدید علمی در زمینه نانوذرات مهندسی شده (قطر کمتر از ۱۰۰ نانومتر حداقل در یک بعد) موجب ایجاد برنامه‌های کاربردی گسترده‌ای در مباحث الکترونیک، مواد شیمیایی، حفاظت از محیط زیست، تصویر برداری پزشکی، تشخیص بیماری، درمان سرطان، ژن درمانی و ... شده است (Yah *et al*., 2011). نانومواد ممکن است از طریق دستگاه تنفس، پوست (تماس پوستی)، دستگاه گوارش (روده) به طور خواسته یا ناخواسته وارد بدن موجودات زنده شوند (Carrola *et al*., 2007). در سال‌های اخیر به‌منظور تأمین نیاز غذایی جوامع بشری، توجه بیشتری به منابع آبی معطوف شده است. آبزیان به‌عنوان یکی از منابع غذایی انسان، فلزات سنگین موجود در آب را در بدن خود جمع کرده (تجمع زیستی) و در جریان چرخه‌های زیستی این مواد را به سطوح بالاتر و در نهایت انسان منتقل می‌کنند (Arellano *et al*., 1999). مواد فلزی در سرتاسر پوسته زمین وجود دارند و به‌علت حلالیت بالای این ترکیبات، ماهیان به‌طور مستقیم با آن‌ها در تماس هستند (Khabbazi *et al*., 2014). مهمترین فلزات در سم‌شناسی ماهیان شامل آلومینیم، کروم، آهن، نیکل، مس، روی، آرسنیک، کادمیوم، جیوه و سرب می‌باشند (Grosell *et al*., 1998). ترکیبات نیکل معمولاً به‌عنوان سموم ژنتیکی، ایمنی و سرطان‌زا برای موجودات زنده تلقی می‌شوند (Kasprzak *et al*., 2003). جذب نیکل و تجمع آن در اندام‌های مختلف منجر به تغییر متابولیسم، اختلال در محتوای فلزی بافت و پراکسیداسیون چربی‌ها می‌شود (Chakrabarti and Bai, 1999). نیکل و ترکیبات آن به‌عنوان کاتالیزورهای صنعتی، به‌طور گسترده‌ای استفاده می‌شوند، با این وجود اطلاعات کمتری در ارتباط با سمیت و آثار آسیب شناختی حاصل از آن به‌ویژه نانوذره اکسید نیکل در آبزیان وجود دارد. به‌طور مثال کویزنیچ و همکاران (Kovriznych *et al*., 2014) به بررسی سمیت بلندمدت (۳۰ روزه) نانوذرات اکسید نیکل در ماهی گورخری (*Danio rerio*) بالغ پرداختند. یافته‌های حاصل نشان داد که سمیت حاد نانوذرات اکسید نیکل پایین است اما تماس درازمدت با این ترکیب می‌تواند منجر به تجمع آن در بافت شده و افزایش سمیت این ترکیب گردد. برای ارزیابی میزان سمیت آلاینده‌های محیطی شاخص‌های فیزیولوژیکی متفاوتی در ماهی‌ها از جمله بافت‌شناسی اندام‌های حیاتی نظیر آبشش مورد استفاده قرار می‌گیرد. بافت‌شناسی ارزیابی کاملی از سلامتی موجود زنده فراهم می‌آورد و به‌طور مؤثری اثرات مواجهه با آلاینده‌های محیطی را منعکس می‌کند (Bais and Lokhande, 2012). با کاهش اندازه ذرات و افزایش نسبت سطح به حجم آن‌ها، واکنش‌پذیری

[Downloaded from jair.gonbad.ac.ir on 2025-06-28]

شیمیایی و زیستی آن‌ها افزایش می‌یابد. این ویژگی منجر به افزایش تولید رادیکال‌های آزاد می‌شود (Valko *et al*., 2007).

امروزه توجه به مسئله عدم توازن در تولید و حذف رادیکال‌های آزاد و اختلال در حالت اکسیداسیون و احیاء طبیعی سلول‌های بدن که سبب ایجاد آسیب اکسیداتیو در موجودات و در بسیاری از بیماری‌ها می‌گردد، محور اصلی تحقیقات بسیاری از محققین در دنیا قرار گرفته است. به‌طور مثال تحقیقات کلینیکی نشان داده‌اند که ترکیبات دارای خاصیت آنتی‌اکسیدانی در کاهش عوارض ناشی از اختلال در وضعیت احیایی سلولی حاصل از بیماری‌های مختلفی از جمله دیابت نظیر نروپاتی و رتینوپاتی دارای اثرات امید بخشی هستند (Solomon and Cohen, 1989; Kannan and Jain, 2004). همچنین بررسی اثر سموم مختلف از جمله سطوح مزمن فلورید در جیره غذایی خوک‌ها نشان داده است که فلوروزیس مزمن در خوک‌ها با افزایش تولید رادیکاهای آزاد و در پی آن پراکسیداسیون چربی‌ها و ... موجب تخریب بافت‌های نرم می‌گردد. همچنین این عارضه در نهایت موجب آسیب‌های بافتی در لوزالمعده و سرانجام کاهش ترشح آنزیم‌های گوارشی از جمله پروتئاز و لیپاز می‌گردد (Zhan *et al*., 2005). پژوهشگران علوم پزشکی بر این نکته اجماع دارند که در بیماران دیابتی بسیاری از مشکلات سلامتی (نظیر تخریب بافت کبد، کلیه و ...) ناشی از عدم توازن میان میزان رادیکال‌های آزاد تولیدی و ظرفیت آنتی‌اکسیدانی سلول‌های بافت‌های مختلف می‌باشد. در موش‌ها مشخص گردیده است که فلاوونوئیدها در کنار اثرات آنتی‌اکسیدانی و ضد التهابی می‌توانند از طریق عملکرد تنظیمی خود در مسیر پیام‌رسانی NF-κB با جلوگیری از مرگ سلولی در جزایر لانگرهانس و حفظ سلول‌های β در درمان دیابت نوع I مؤثر باشند (Ardestani *et al*., 2008). اعتقاد بر این است که می‌توان به کمک بسیاری از ترکیبات آنتی‌اکسیدانی تا میزان قابل توجهی از افزایش تخریب‌های بافتی و سرانجام از دست رفتن عملکردهای طبیعی سلول و در نهایت بافت‌ها (نظیر ترشح آنزیم‌های گوارشی) جلوگیری به‌عمل آورد. مکانیسم‌های متعددی برای توصیف نقش زیستی ترکیبات آنتی‌اکسیدانی از جمله پلیفنول‌ها (فلاوونوییدها و اسیدهای فنولی) شامل ظرفیت اتصال به پروتئین‌ها و تغییر فعالیت آنزیمی از طریق میان‌کنش‌های رقابتی یا آلوستریک، تنظیم پیام‌رسانی، تنظیم عوامل رونویسی حساس به شرایط احیایی (مانند NF-κβ)، تولید زیستی گلوتاتیون و تنظیم کلی بیان ژن‌ها، ارائه شده‌است (Virgili and Marino, 2008). سیلیمارین به‌عنوان یک ترکیب فلاوونوییدی از عصاره تخلیص شده بذر گیاه دارویی خار مریم (*Silybum marianum*) به‌دست می‌آید (Sersen *et al*., 2006). بیش از ۲۰۰ سال است که به‌عنوان یک گیاه دارویی در درمان بیماری‌های کبدی ناشی از سوء مصرف انواع داروها، هورمون‌ها، مسمومیت با آفت‌کش‌ها و دیگر سموم و حتی در درمان بسیاری از بیماری‌های کشنده نظیر هپاتیت، دیابت، سرطان (Sersen *et al*., 2006)، کم‌خونی و ... استفاده می‌شود. اثرات

[Downloaded from jair.gonbad.ac.ir on 2025-06-28]

دارویی سیلیمارین به ویژگی‌های آنتی‌اکسیدانی، ضد التهابی، ضد سرطانی (Kaur and Agarwal, 2007)، ضد فیبروزی آن و نیز افزایش میزان گلوتاتیون احیای سلولی (GSH)، تقویت توان بازسازی کبد و حفظ پایداری غشای سلولی باز می‌گردد (Sersen *et al*., 2006).

علی‌رغم وجود اطلاعات زیاد در زمینه اثرات مطلوب عصاره‌های گیاهان دارویی در جیره‌های غذایی دام، طیور و آبزیان و همچنین کاربرد تجاری این ترکیبات در صنایع تغذیه دام و طیور، هنوز اطلاعات جامعی در مورد امکان کاربرد این ترکیبات به‌منظور کاهش اثرات سوء حضور سموم نوظهور در طبیعت و بوم سازگان‌های آبی- نانوذرات- در بدن آبزیان به‌ویژه از طریق آلودگی‌های ناشی از زنجیره‌های غذایی وجود ندارد. البته مطالعات متعددی در ارتباط با آثار حفاظتی ترکیبات آنتی‌اکسیدانی بر سلامتی گونه‌های مختلف آبزیان در مواجهه با آفت‌کش‌های مرسوم در کشاورزی و همچنین برخی ترکیبات آلی صورت گرفته است (Malekinejad *et al*., 2010). مطالعه حاضر جهت بررسی صدمات احتمالی بافت آبشش ناشی از افزودن غلظت‌های مختلف نانوذره اکسید نیکل به جیره غذایی ماهی قزل‌آلای رنگین‌کمان و همچنین مطالعه توانایی این ماهی در ترمیم و بازیابی فعالیت‌های زیستی خود از یک‌سو و بررسی قابلیت حفاظتی سیلیمارین اضافه شده به جیره غذایی از سوی دیگر طرح‌ریزی و اجرا گردید.

مواد و روش‌ها

تعداد ۱۲۰۰ قطعه قزل‌آلای رنگین‌کمان (*O. mykiss*) با میانگین وزنی حدود ۳/۸۳±۰/۰۱ گرم پس از یک هفته سازگاری با شرایط آزمایشی، توزین و با تراکم ۵۰ عدد در ۲۴ مخزن پلی اتیلنی ۹۰ لیتری توزیع شدند. این مطالعه به‌صورت یک طرح کاملاً تصادفی و در ۸ تیمار هر کدام با ۳ تکرار صورت گرفت. برای ساخت جیره‌های غذایی آزمایشی، غذای تجاری ماهی قزل‌آلای رنگین‌کمان (حاوی ۴۶ درصد پروتئین، ۱۴ درصد چربی، ۱۰ درصد خاکستر و ۱۱ درصد رطوبت) پس از تهیه، آسیاب شد و با مقادیر مختلف نانوذره اکسید نیکل (۲۰-۱۰ نانومتر، شکل ۱، US Research Nanomaterials, Inc) شامل ۰، ۱۰۰ و ۵۰۰ میلی‌گرم در کیلوگرم غذا (Razavipour *et al*., 2015) و سیلیمارین (Sigma, USA, S0292) شامل ۰ و ۱ گرم در کیلوگرم غذا (Jia *et al*., 2013) مخلوط شده و سرانجام پلت‌های تهیه شده در کیسه‌های پلاستیکی یک کیلوگرمی به‌همراه مقداری ژل نم‌گیر با ثبت تاریخ ساخت، میزان نانوذره و سیلیمارین تا زمان مصرف در دمای ۴ درجه سانتی‌گراد نگهداری گردیدند (جدول ۱). دبی آب ورودی مخازن پرورشی ۱/۵ لیتر در دقیقه تنظیم گردید. فاکتورهای فیزیکوشیمیایی آب شامل دما (۱۴±۰/۵ درجه سانتی‌گراد) و میزان اکسیژن محلول (۸/۲±۰/۲ میلی‌گرم در لیتر) به‌صورت روزانه اندازه‌گیری و ثبت شد. غذادهی ماهیان تیمارهای مختلف روزانه در

[Downloaded from jair.gonbad.ac.ir on 2025-06-28]

چهار وعده غذایی و با توجه به دمای آب و وزن ماهیان بر اساس ۴ درصد وزن بدن ماهی انجام شد (Lovell, 2003).



شکل ۱- تصویر میکروسکوپ الکترونی گذاره از نانوذرات اکسید نیکل (پیشگامان نانومواد ایرانیان) مورد استفاده در پژوهش تأثیر سیلیمارین جیره غذایی در کاهش آسیب بافت آبشش قزل‌آلای رنگین‌کمان (*O. mykiss*)

جدول ۱- جیره‌های غذایی مختلف حاوی سطوح متفاوت نانوذره اکسید نیکل و سیلیمارین مورد استفاده در پژوهش تأثیر سیلیمارین جیره غذایی در کاهش آسیب بافت آبشش قزل‌آلای رنگین‌کمان (*O. mykiss*)

تیمار	مرحله اول (چهار هفته نخست)	مرحله دوم (چهار هفته دوم)
۱	جیره غذایی فاقد نانوذره و سیلیمارین	جیره غذایی فاقد نانوذره و سیلیمارین
۲	جیره غذایی حاوی ۰ میلی‌گرم نانوذره نیکل و یک گرم سیلیمارین در کیلوگرم غذا	جیره غذایی حاوی ۰ میلی‌گرم نانوذره نیکل و یک گرم سیلیمارین در کیلوگرم غذا
۳	جیره غذایی حاوی ۱۰۰ میلی‌گرم نانوذره نیکل و یک گرم سیلیمارین در کیلوگرم غذا	جیره غذایی فاقد نانوذره نیکل و حاوی یک گرم سیلیمارین در کیلوگرم غذا
۴	جیره غذایی حاوی ۵۰۰ میلی‌گرم نانوذره نیکل و یک گرم سیلیمارین در کیلوگرم غذا	جیره غذایی فاقد نانوذره نیکل و حاوی یک گرم سیلیمارین در کیلوگرم غذا
۵	جیره غذایی فاقد نانوذره نیکل و حاوی یک گرم سیلیمارین در کیلوگرم غذا	جیره غذایی حاوی ۱۰۰ میلی‌گرم نانوذره نیکل و یک گرم سیلیمارین در کیلوگرم غذا
۶	جیره غذایی فاقد نانوذره نیکل و حاوی یک گرم سیلیمارین در کیلوگرم غذا	جیره غذایی حاوی ۵۰۰ میلی‌گرم نانوذره نیکل و یک گرم سیلیمارین در کیلوگرم غذا
۷	جیره غذایی حاوی ۱۰۰ میلی‌گرم نانوذره نیکل در کیلوگرم غذا و فاقد سیلیمارین	جیره غذایی حاوی ۱۰۰ میلی‌گرم نانوذره نیکل در کیلوگرم غذا و فاقد سیلیمارین
۸	جیره غذایی حاوی ۵۰۰ میلی‌گرم نانوذره نیکل در کیلوگرم غذا و فاقد سیلیمارین	جیره غذایی حاوی ۵۰۰ میلی‌گرم نانوذره نیکل در کیلوگرم غذا و فاقد سیلیمارین

[Downloaded from jair.gonbad.ac.ir on 2025-06-28]

نمونه‌برداری از ماهیان در دو مرحله (پایان روز ۳۰ و پایان روز ۶۰) صورت گرفت. ۲۴ ساعت قبل از نمونه‌برداری و زیست‌سنجی برای تنظیم میزان غذای مورد روزانه، ماهیان قطع غذا شدند (Figueiredo-Silva *et al*., 2010). قبل از کشتار ماهیان، بیهوشی با کمک پودر گل میخک ۲۰۰ قسمت در میلیون انجام شد و سرانجام با قطع طناب نخاعی نمونه‌برداری از آن‌ها صورت گرفت (Holloway *et al*., 2004). از هر تیمار ۶ ماهی به‌صورت تصادفی صید و آبشش دوم سمت راست آن‌ها جهت بررسی بافت شناسی جدا گردید (Agarwal, 1996). نمونه‌های فوق ابتدا به‌مدت ۷۲ ساعت در محلول بوئن تثبیت و سپس به الکل اتانول ۷۰ درصد منتقل و تا زمان انجام مطالعات بافت‌شناسی در این محلول نگهداری شدند. بعد از آبگیری با درجه‌های مختلفی (۹۰ و ۱۰۰ درصد) الکل اتانول (رازی، ایران) و قالب‌گیری بافت‌ها به کمک پارافین (Merck, Germany)، برش‌های ۵ میکرونی از بافت آبشش تهیه و به روش هماتوکسیلین- ائوزین (Merck, Germany) رنگ‌آمیزی شد و آسیب‌ها با میکروسکوپ نوری (Olympus, Germany) مورد بررسی قرار گرفت (Ganji and Arvand, 2000).

نتایج

تصاویر برش‌های بافتی آبشش ماهی قزل‌آلای رنگین‌کمان در شکل‌های ۲ (پایان روز ۳۰) و ۳ (پایان روز ۶۰) نشان داده شده است. نتایج حاصل از نمونه‌برداری مرحله اول (روز ۳۰) نشان داد که ساختار آبشش ماهیان تیمار ۱ (شکل ۲-A) طبیعی بود.در تیمارهای آزمایشی ۲، ۵ و ۶ تغذیه شده با جیره غذایی فاقد نانوذره اکسید نیکل و دارای ۱ گرم سیلیمارین (شکل ۲-B) نیز ساختار آبشش طبیعی بود. اما در تیمارهای ۳ (شکل ۲-C) و ۴ (شکل ۲-D) که به‌ترتیب با جیره غذایی حاوی ۱۰۰ میلی‌گرم نانوذره اکسید نیکل و ۱ گرم سیلیمارین در کیلوگرم غذا و جیره غذایی حاوی ۵۰۰ میلی‌گرم نانوذره اکسید نیکل و ۱ گرم سیلیمارین در کیلوگرم غذا تغذیه شده بودند، آنوریسم (اتساع) و چسبیدگی تیغه‌های ثانویه (C) و چسبیدگی ناقص و تجمع خون (D) مشاهده شد. تیمارهای ۷ (شکل ۲-E) و ۸ (شکل ۲-F) که به‌ترتیب با جیره‌های غذایی حاوی ۱۰۰ و ۵۰۰ میلی‌گرم نانوذره اکسید نیکل در کیلوگرم غذا تغذیه شده بودند، ریزش سلول‌های اپیتلیالی و تجمع خون با شدت بیشتری قابل مشاهده بود. همچنین با مقایسه تیمارهای ۳ (شکل ۲-C) و ۴ (شکل ۲-D) با تیمارهای ۷ (شکل ۲-E) و ۸ (شکل ۲-F) به‌نظر می‌رسد وجود سیلیمارین در جیره غذایی موجب حفاظت بافت آبشش در برابر آسیب‌های ناشی از نانوذره اکسید نیکل موجود در جیره غذایی شده است. شدت آسیب‌های بافتی به‌صورت نیمه‌کمی شده در شکل ۴ آمده است و همان‌طور که مشاهده می‌شود شدت آسیب‌ها در گروه‌های درمان نشده بیشتر از گروه‌های درمانی و شاهد می‌باشد.

[Downloaded from jair.gonbad.ac.ir on 2025-06-28]

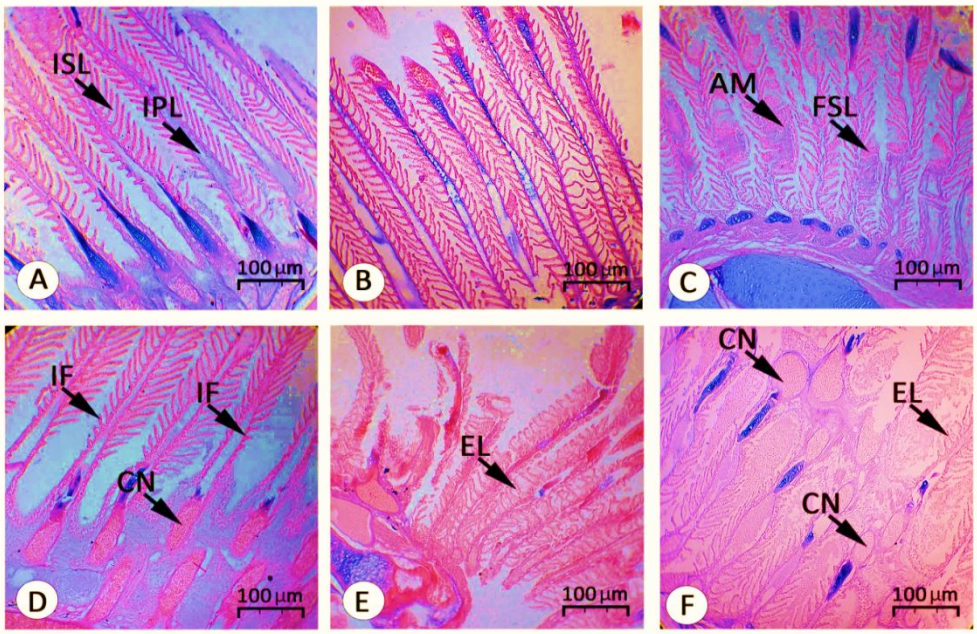

شکل ۲- برش عرضی بافت آبشش ماهیان تیمارهای مختلف در مرحله اول (روز ۳۰) تأثیر سیلیمارین جیره غذایی در کاهش آسیب بافت آبشش قزل‌آلای رنگین‌کمان (*O. mykiss*). حروف انگلیسی نشانگر تیمارهای آزمایشی هستند؛ A (تیمار ۱ شاهد)، B (تیمارهای ۲، ۵ و ۶) (به‌علت تشابه جیره غذایی دریافتی یک تصویر ارائه شده است)، C (تیمار ۳)، D (تیمار ۴)، E (تیمار ۷) و F (تیمار ۸). اتساع یا Aneurysm (AM)، تجمع خون یا Congestion (CN)، ریزش سلول‌های اپیتلیالی یا Epithelial cell lifting (EL)، چسبیدگی تیغه‌های ثانویه آبششی (FSL)، چسبیدگی ناقص (IF)، رشته‌های آبششی سالم (IPL)، تیغه‌های ثانویه سالم (ISL). رنگ‌آمیزی مورد استفاده H&E بوده است.

نتایج مربوط به مرحله دوم نمونه‌برداری (روز ۶۰) نشان داد که در تیمار ۱ (شکل ۳-A) تیغه‌های آبشش، کمان و رشته‌های آبششی طبیعی بودند. در تیمار ۲ (شکل ۳-B) که فقط با جیره غذایی حاوی ۱ گرم سیلیمارین در کیلوگرم غذا تغذیه شدند، هایپرپلازی سلول‌های اپیتلیالی مشهود بود. در تیمارهای ۳ (شکل ۳-C)، ۴ (شکل ۳-D)، ۵ (شکل ۳-E) و ۶ (شکل ۳-F) که با جیره‌های غذایی حاوی نانوذره و سیلیمارین تغذیه شده بودند، چسبیدگی تیغه‌های ثانویه، برآمدگی اپیتلیال و هیپرپلازی سلول‌های اپیتلیال مشاهده شد. در دو تیمار ۷ (شکل ۳-G) و ۸ (شکل ۳-H) که به‌ترتیب تنها با جیره‌های غذایی حاوی ۱۰۰ و ۵۰۰ میلی‌گرم نانوذره اکسید نیکل در کیلوگرم غذا تغذیه شده بودند آنوریسم (اتساع)، ریزش سلولی، تجمع خون و

[Downloaded from jair.gonbad.ac.ir on 2025-06-28]

برآمدگی بافت و اجسام سلولی با شدت بیشتری قابل رویت بود. نکته‌ای که باید به آن توجه داشت این است که همراهی سیلیمارین با نانوذره اکسید نیکل در جیره غذایی موجب کاهش شدت آسیب‌های بافتی وارد شده به آبشش ماهیان گروه‌های آزمایشی مورد نظر (تیمارهای ۳، ۴، ۵ و ۶) در مقایسه با تیمارهای ۷ و ۸ شد. همچنین با مقایسه وضعیت آبشش ماهیان گروه‌های آزمایشی ۷ و ۸ در روز ۳۰ و ۶۰ می‌توان چنین نتیجه گرفت که رویارویی بلند مدت با نانوذره اکسید نیکل موجب شدیدتر شدن آسیب‌های وارد شده به بافت آبشش ماهیان گردیده است. همچنین به‌نظر می‌رسد که تیمارهای ۳ (شکل ۳-C) و ۴ (شکل ۳-D) وضعیت ظاهری بهتری در مقایسه با تیمارهای ۵ (شکل ۳-E) و ۶ (شکل ۳-F) دارند که به مفهوم توانایی بازسازی جزئی بافت آبشش پس از توقف دریافت نانوذره نیکل می‌باشد. شدت آسیب‌ها در گروه‌های درمان نشده بیشتر از گروه‌های درمانی و شاهد می‌باشد (شکل ۴).

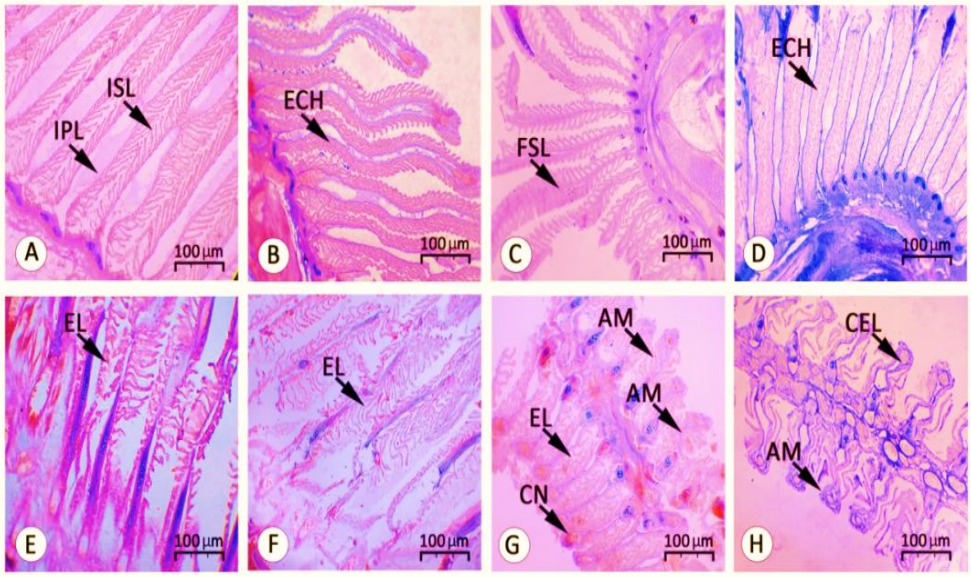

شکل ۳- برش عرضی بافت آبشش ماهیان تیمارهای مختلف در مرحله دوم (روز ۶۰) تأثیر سیلیمارین جیره غذایی در کاهش آسیب بافت آبشش قزل‌آلای رنگین‌کمان (*O. mykiss*). حروف انگلیسی نشانگر تیمارهای آزمایشی هستند؛ A (تیمار ۱)، B (تیمار ۲)، C (تیمار ۳)، D (تیمار ۴)، E (تیمار ۵)، F (تیمار ۶)، G (تیمار ۷)، H (تیمار ۸). اتساع یا Aneurysm (AM)، تجمع خون یا Congestion (CN)، ریزش سلول‌های اپیتلیالی یا Epithelial cell lifting (EL)، چسبیدگی تیغه‌های ثانویه آبششی (FSL)، چسبیدگی ناقص (IF)، رشته‌های آبششی سالم (IPL)، تیغه‌های ثانویه سالم (ISL). رنگ‌آمیزی مورد استفاده H&E بوده است.

[Downloaded from jair.gonbad.ac.ir on 2025-06-28]

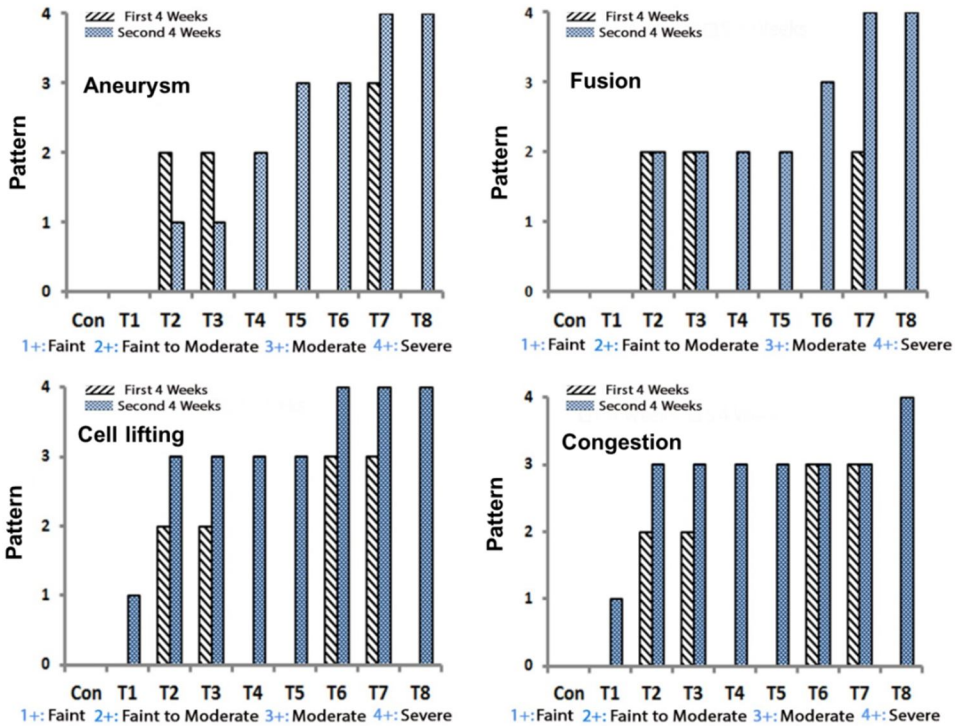

شکل ۴- بررسی تغییرات بافت شناختی در مقاطع بافتی مربوط به آنوریسم (Aneurysm)، اتساع تیغه‌ها (Fusion)، ریزش سلول‌های اپیتلیالی (Cell lifting) و تجمع خون (Congestion) درگروه‌های مختلف بررسی تأثیر سیلیمارین جیره غذایی در کاهش آسیب بافت آبشش قزل‌آلای رنگین‌کمان (*O. mykiss*) متعاقب ۴ هفته اول و دوم. شدت آسیب‌ها درگروه‌های درمان نشده بیشتر از گروه‌های درمانی و شاهد می‌باشد.

بحث و نتیجه‌گیری

آبشش‌های ماهی به‌دلیل داشتن سطح وسیع و لایه اپیتلیالی نازک به‌عنوان اندام تبادل گازهای تنفسی، تنظیم اسمزی، تنظیم اسید و باز، دفع مواد زائد نیتروژنی و تعادل یونی است (Farkas *et al*., 2011). هرگونه اختلال در کارکرد این اندام حساس و حیاتی موجب تهدید زندگی آبزی خواهد شد. در پژوهش حاضر، در دو تیماری که فقط جیره حاوی نانوذره اکسید نیکل دریافت کردند (تیمارهای ۷ و ۸)، تغییرات آشکاری در بافت آبشش ماهیان در مقایسه با گروه شاهد و سایر تیمارها دیده شد. عمده این تغییرات شامل آنوریسم (اتساع)، تجمع خون و ریزش سلول‌های اپیتلیالی بود. اتساع و پرخونی عروق در آبشش، پاسخ حاد و سریع نسبت به آلاینده‌ها تلقی می‌شود که حاصل تخریب سلول‌های پیلار آبشش است. تخریب سلول‌های پیلار ناشی از جریان شدید خون به درون تیغه‌های آبششی و یا در اثر

[Downloaded from jair.gonbad.ac.ir on 2025-06-28]

تماس مستقیم آلاینده‌ها با این سلول‌ها می‌باشد (Roberts and Rodger, 2012). از آن‌جا که در مطالعه حاضر نانوذره اکسید نیکل از طریق جیره غذایی در اختیار ماهی قرار گرفته است، این‌طور به‌نظر می‌رسد که آلاینده مذکور از روده جذب شده و از طریق جریان خون به قسمت‌های مختلف بدن و همچنین آبشش رسیده است (Ramsden *et al*., 2009; Zhu *et al*., 2010). حضور این ترکیبات در سلول‌ها می‌تواند موجب افزایش تولید رادیکال‌های آزاد و سرانجام تخریب سلولی و از دست رفتن کارکرد طبیعی بافت یا اندام مورد نظر شود (Zhan *et al*., 2005). به‌طور مثال در مطالعه فدریچی و همکاران (Federici *et al*., 2007) مشخص گردید که مواجهه ماهی قزل‌آلای رنگین‌کمان با نانوذرات دی‌اکسید تیتانیوم موجب افزایش مقدار متابولیت‌های حاصل از پراکسیداسیون چربی‌ها (Thiobarbituric Acid Reactive Substances) در بافت روده و آبشش ماهیان گردید. چنین نتیجه مشابهی نیز برای مواجهه ماهی قزل‌آلای رنگین‌کمان با نانولوله‌های کربنی تک‌جداره گزارش شده است (Smith *et al*., 2007). همچنین چسبیدگی تیغه‌های ثانویه آبششی می‌تواند به دلیل انعقاد موکوسی سطح سلول‌های آبششی ماهیان این دو گروه باشد. چنین شرایطی باعث اختلال در تبادلات گازی و سرانجام تغییر رفتار تنفسی ماهیان (بلع هوا) می‌گردد. افزایش تعداد سلول‌ها (هیپرپلازی) نیز موجب چنین اختلالات تنفسی در ماهیان می‌گردد (Schreck and Moyle, 1990). عمده اثرات سمی نانوذرات (نظیر دی‌اکسید تیتانیوم) به اختلالات تنفسی ناشی از مواجهه ماهی با این ترکیب نسبت داده شده است تا آثار مخرب آن بر عملکردهای تنظیم یونی و ویژگی‌های خون‌شناسی. چرا که تغییرات شدید خون‌شناسی در کوتاه مدت ممکن است بروز ندهد (Federici *et al*., 2007; Handy *et al*., 2011). روبرتز و رودگر (Roberts and Rodger, 2012) معتقدند که این تغییرات می‌تواند یک پاسخ بلندمدت به عوامل مضر موجود در محیط زندگی آبزی باشد. در مواجهه ماهی تیلاپیای موزامبیک (*Oreochromis mossambicus*) با نانوذرات نیکل هیپرپلازی اپیتلیوم آبشش و پارگی اپیتلیال گزارش شده است (Jayaseelan *et al*., 2014). در ماهی قزل‌آلای رنگین‌کمان نانوذرات مس سبب هایپرپلازی و نکروز تیغه‌های ثانویه آبشش شد (Shaw *et al*., 2012). قرارگرفتن ماهی قزل‌آلای رنگین‌کمان در معرض نانوذرات دی اکسید تیتانیوم و مس به ترتیب سبب ایجاد خیز و افزایش ترشح موکوس در بافت آبشش و افزایش تعداد سلول‌های پوششی در آبشش ماهی گورخری (*Danio rerio*) شد (Federici *et al*., 2007; Griffitt *et al*., 2007). در بررسی اثر تخریبی نانوذرات مس محلول در آب بر بافت آبشش ماهی قزل‌آلای رنگین‌کمان (*O. mykiss*) جهت یافتن یک نشانگر زیستی مناسب، آسیب بافتی مشاهده شده شامل هیپرپلازی، تورم، برآمدگی اپیتلیوم تیغه بود (Khabbazi *et al*., 2014). در مطالعه دیگری شاو و هندی (Shaw and Handy, 2006) اثر نانوذره مس و سولفات مس را بر بافت آبشش ماهی تیلاپیای نیل بررسی کردند. هیپرپلازی، آنوریسم و نکروز

[Downloaded from jair.gonbad.ac.ir on 2025-06-28]

در تیغه‌های ثانویه برای هر دو شکل عنصر مس قابل مشاهده بود. تغییرات نامطلوب در فیزیولوژی موجود به‌دلیل حضور چنین آلاینده‌های نوظهوری موجب افزایش حساسیت آبزیان به بیماری‌ها و سرانجام افزایش تلفات آن‌ها می‌گردد. برای مثال در مطالعه جوانوویچ و همکاران (Jovanović *et al.*, 2015) مشخص گردید که رویارویی ماهی *Pimephales promelas* با غلظت‌های ۲ و ۱۰ میکروگرم دی‌اکسید تیتانیوم به ازای هر گرم وزن بدن موجب افزایش مرگ و میر ماهیان در مواجهه با باکتری‌های *Aeromonas hydrophila* و *Edwardsiella ictaluri* شد. این یافته‌ها نشان دهنده اهمیت یافتن شیوه‌های امن برای کاهش آثار سوء ناشی از وجود آلودگی‌های محیطی چه از لحاظ افزایش کارایی و بقاء آبزی برای اهداف آبزی‌پروری و چه از جنبه مباحث بوم شناختی برای افزایش قابلیت و آمادگی حیوان در برنامه‌های بازسازی ذخایر است. زیرا در برنامه‌های بازسازی ذخایر افزایش توانایی حیوان در مواجهه با شرایط جدید محیطی موجب افزایش بقاء و در نهایت موفقیت برنامه‌های بازسازی ذخایر خواهد شد. همچنین بروز آسیب‌های آبششی به‌دلیل آلاینده‌هایی چون نانوذره دی‌اکسید تیتانیوم موجب اختلال در شناگری آبزی می‌شود (Boyle *et al.*, 2013)، که خود می‌تواند بر رفتارهای تغذیه‌ای (شکار و شکارگری)، مهاجرت و سرانجام تولید آثار سوء بر جای بگذارد. واضح است که پویایی جمعیت آبزیان و پایایی ذخایر آن‌ها در گرو تغذیه و تولید مثل موفقیت‌آمیز آنان است (Wootton, 1999). بررسی تیمارهای ۳ و ۴ در انتهای دوره پرورش نشان داد که وضعیت ظاهری آبشش‌ها نسبت به مرحله اول که با جیره‌های غذایی آلوده به نانوذره اکسید نیکل تغذیه شده بودند، بهتر بود اما با این وجود تغییرات بافتی همچنان قابل مشاهده بود که به مفهوم عدم توانایی ماهی در ترمیم آسیب‌های بافتی است. با این وجود افزودن سیلیمارین به جیره غذایی آلوده به نانوذره (تیمارهای ۳، ۴، ۵ و ۶) موجب حفاظت نسبی بافت‌ها در برابر آسیب‌های حاصل از نانوذره اکسید نیکل نسبت به دو تیمار ۷ و ۸ که با جیره حاوی نانوذره اکسید نیکل تغذیه شدند، گردید. چنین بهبود ظاهری در بافت آبشش ماهیان می‌تواند به نقش حفاظت‌کنندگی و ویژگی‌های آنتی‌اکسیدانی سیلیمارین در برابر آثار مخرب نانوذرات باشد (Jia *et al.*, 2013). چنین آثار حفاظتی برای انواع ترکیبات گیاهی برای بهبود عملکرد فیزیولوژیکی گونه‌های مختلف آبزیان در رویارویی با آفت‌کش‌های مرسوم در کشاورزی و همچنین برخی ترکیبات آلی در منابع وجود دارد (Malekinejad *et al.*, 2010; Jia *et al.*, 2013; Banaee *et al.*, 2015). بررسی‌های بافت‌شناسی حاکی از آن است سیلیمارین با قابلیت آنتی‌اکسیدانی خود از صدمات بافت آبشش ناشی از وجود نانوذره در جیره غذایی جلوگیری نمود. البته پژوهش‌های بیشتر در زمینه سمیت نانومواد می‌تواند در استفاده و دفع هوشیارانه این ترکیبات جهت کاهش و در برخی موارد بازیابی آثار زیان‌بار این ترکیبات در بوم‌سازگان‌های آبی در نیل به اهداف بهره‌مندی پایدار از منابع آبی مؤثر باشد.

[Downloaded from jair.gonbad.ac.ir on 2025-06-28]

منابع

Agarwal N.K. 1996. Fish Reproduction. APH Publishing Corporation. New Delhi. 157 P.

Ardestani A., Yazdanparast R., Jamshidi Sh. 2008. Therapeutic effects of Teucrium polium extract on oxidative stress in pancreas of streptozotocin-induced diabetic rats. Journal of Medicinal Food, 11(3): 525-532.

Arellano J.M., Storch V., Sarasquete C. 1999. Histological changes and copper accumulation in liver and gills of the senegales sole (*Solea senegalensis*). Ectotoxicology and Environmental Safety, 44: 62-72.

Bais U.E., Lokhande M.V. 2012. Effect of cadmium chloride on histopathological changes in the freshwater fish *Ophiocephalus striatus* (Channa). International Journal of Zoology Research, 8(1): 23-32.

Banaee M., Sureda A., Shahaf S., Fazilat N. 2015. Protective effects of silymarin extract on malthion-induced zebra cichlid (*Cichlasoma nigrofasciatum*) hepatotoxicity. Iranian Journal of Toxicology, 9: 1239-1246.

Boyle D., Al-Bairuty G.A., Ramsden C.S., Sloman K.A., Henry T.B., Handy R.D. 2013. Subtle alterations in swimming speed distributions of rainbow trout exposed to titanium dioxide nanoparticles are associated with gill rather than brain injury. Aquatic Toxicology, 126: 116-127.

Carrola J., Fernandes A., Ferreira-Cardoso J.V., Figueiredo-Fernandes A., Fontaínhas- Fernandes A., Garcia-Santos S., Matos P., Monteiro S.M. 2007. Histopathological changes in liver and gill epithelium of Nile tilapia, *Oreochromis niloticus*, exposed to waterborne copper. Pesquisa Veterinária Brasileira, 27(3): 103-109.

Chakrabarti S.K., Bai C. 1999. Role of oxidative stress in nickel chloride- induced cell injury in rat renal cortical slices. Biochemical Pharmacology, 58(9): 1501-1510.

Farkas J., Christian P., Gallego-Urrea J.A., Roos N., Hassellov M., Tollefsen K.E., Thomas K.V. 2011. Uptake and effects of manufactured silver nanoparticles in rainbow trout (*Oncorhynchus mykiss*) gill cells. Aquatic Toxicology, 101: 117-125.

Federici G., Shaw B.J., Handy R.D. 2007. Toxicity of titanium dioxide nanoparticles to rainbow trout (*Oncorhynchus mykiss*): Gill injury, oxidative stress, and other physiological effects. Aquatic Toxicology, 84: 415-430.

Figueiredo-Silva A.C., Corraze G., Kaushik S., Peleteiro J.B.,Valente L.M. 2010. Modulation of blackspot seabream (*Pagellus bogaraveo*) intermediary metabolic pathways by dispensable amino acids. Amino Acids, 39(5): 1401-1416.

Ganji F.K., Arvand M. 2000. Practical Histology. Mashhad University of Medical Sciences, Mashhad. 214 P. (In Persian).

[Downloaded from jair.gonbad.ac.ir on 2025-06-28]

Griffitt R.J., Weil R., Hyndman K.A., Denslow N.D., Powers K., Taylor D., Barber D.S. 2007. Exposure to copper nanoparticles causes gill injury and acute lethality in zebrafish (*Danio rerio*). Environmental Science and Technology, 41 (23): 8178-8186.

Grosell M.H., Hogstrand C.M., Wood C.M. 1998. Renal Cu and Na excretion and hepatic Cu metabolism in both Cu acclimated and nonacclimated rainbow trout (*Oncorhynchus mykiss*). Aquatic Toxicology, 40(1): 275-291.

Handy R.D., Al-Bairuty G., Al-Jubory A., Ramsden C.S., Boyle D., Shaw B.J., Henry T.B. 2011. Effects of manufactured nanomaterials on fishes: a target organ and body systems physiology approach. Journal of Fish Biology, 79(4): 821-853.

Holloway A.C., Keene J.L., Noakes D.G., Moccia R.D. 2004. Effects of clove oil and MS- 222 on blood hormone profiles in rainbow trout *Oncorhynchus mykiss*, Walbaum. Aquaculture Research, 35: 1025-1030.

Jayaseelan C., Rahuman A.A., Ramkumar R., Perumal P., Rajakumar G., Kirthi A.V., Santhoshkumar T., Marimuthu S. 2014. Effect of sub- acute exposure to nickel nanoparticles on oxidative stress and histopathological changes in mozambique tilapia (*Oreochromis mossambicus*). Ecotoxicology and Environmental Safety, 107: 220-228.

Jia R., Cao L., Du J., Xu P., Jeney G., Yin G. 2013. The protective effect of silymarin on the carbon tetrachloride (CCl_4)-induced liver injury in common carp (*Cyprinus carpio*). In Vitro Cellular and Developmental Biology-Animal, 49(3): 155-161.

Jovanović B., Whitley E.M., Kimura K., Crumpton A., Palić D. 2015. Titanium dioxide nanoparticles enhance mortality of fish exposed to bacterial pathogens. Environmental Pollution, 203: 153–164.

Kannan K., Jain S.K. 2004. Effect of vitamin B6 on oxygen radicals, mitochondrial membrane potential, and lipid peroxidation in H_2O_2-treated U937 monocytes. Free Radical Biology and Medicine, 36: 423-428.

Kasprzak K.S., Sunderman F.W., Salnikow K. 2003. Nickel Carcinogenesis. Mutation Research: Fundamental and Molecular Mechanisms of Mutagenesis, 533: 67- 97.

Kaur M., Agarwal R. 2007. Silymarin and epithelial cancer chemoprevention: how close we are to bedside?. Toxicology and Applied Pharmacology, 224(3): 350-359.

Khabbazi M., Harsij M., Hedayati S.A.A., Gerami M.H., Ghafari Farsani H. 2014. Investigation on destructive effect of water-born CuO nanoparticles on gill histopathology of rainbow trout, *Oncorhynchus mykiss*. Aquatic Physiology and Biotechnology, 2(1): 75-88. (In Persian).

[Downloaded from jair.gonbad.ac.ir on 2025-06-28]

Kovriznych J.A., Sotnikova R., Zeljenkova D., Rollerova E., Szabova E. 2014. Long- term (30 days) toxicity of Nio nanoparticles for adult zebrafish (*Danio rerio*). Interdisciplinary Toxicology,7(1): 23- 26.

Kreyling W.G., Semmler-Behnke M., Chaudhry Q. 2010.A complementary definition of nanomaterial. Nanotoday, 5(3): 165-168.

Lovell R.T. 2003. Diet and Fish Husbandry, In: Halver J.E., Hardy R.W. (Eds.). Fish Nutrition (3rd Edition). Academic Press, San Diego, USA, pp: 703-754.

Malekinejad H., Alizadeh A., Cheraghi H., Meshkini S., Dardmeh F. 2010. The protective effect of liquorice plant extract on CCl_4-induced hepatotoxicity in common carp (*Cyprinus carpio*). Veterinary Research Forum, 1(3): 158-164.

Ramsden C.S., Smith T.J., Shaw B.J., Handy R.D. 2009. Dietary exposure to titanium dioxide nanoparticles in rainbow trout (*Oncorhynchus mykiss*): no effect on growth, but subtle biochemical disturbances in the brain. Ecotoxicology, 18(7): 939-951.

Razavipour S.T., Behnammorshedi M.R., Razavipour R., Ajdary M. 2015. The toxic effect of nickel nanoparticles on oxidative stress and inflammatory markers. Biomedical Research, 26(2): 370-374.

Roberts R.J., Rodgers H.D. 2012. The pathophysiology and systematic pathology of teleosts. In: Roberts R.J. (Eds.). Fish Pathology. Wiley- Blackwell, Chichester, UK, pp: 62–143.

Schreck C.B., Moyle P.B. 1990. Methods for Fish Biology. American Fisheries Society Publication,Bethesda, MD, USA. 704 P.

Sersen F., Vencel T., Annus J. 2006. Silymarin and its components scavenge phenylglyoxylic ketyl radicals. Fitoterapia, 77: 525- 529.

Shaw B.J., Al-Bairuty G., Handy R.D. 2012. Effects of waterborne copper nanoparticles and copper sulphate on rainbow trout (*Oncorhynchus mykiss*): physiology and accumulation. Aquatic Toxicology, 116: 90-101.

Shaw B.J., Handy R.D. 2006. Dietary copper exposure and recovery in Nile tilapia, (*Oreochromis niloticus*). Aquatic Toxicology, 76(6): 111–121.

Smith C.J., Shaw B.J., Handy R.D. 2007. Toxicity of single walled carbon nanotubes to rainbow trout (*Oncorhynchus mykiss*): respiratory toxicity, organ pathologies, and other physiological effects. Aquatic Toxicology, 82(2): 94-109.

Solomon L.R., Cohen K. 1989. Erythrocyte oxygen transport and metabolism and effect of vitamin B6 therapy in type 2 diabetes mellitus. Diabetes, 38: 881–886.

Valko M., Leibfritz D., Moncol J., Cronin M.T., Mazur M., Telser J. 2007. Free radicals and antioxidants in normal physiological functions and human disease. International Journal of Biochemistry and Cell Biology, 39: 44-84.

Virgili F., Marino M. 2008. Regulation of cellular signals from nutritional molecules: a specific role for phytochemicals beyond antioxidant activity. Free Radical Biology and Medicine, 45: 1205–1216.

[Downloaded from jair.gonbad.ac.ir on 2025-06-28]

Wootton R.J. 1999. Ecology of Teleost Fishes, 2nd edition. Fish & Fisheries Series, Springer. 386 P.

Yah C.S., Iyuke S.E., Simate G.S. 2011. A Review of Nanoparticles Toxicity and Their Routes of Exposures. Iranian Journal of Pharmaceutical Sciences, 8(1): 299-314.

Zhan X.A., Li J.X., Xu Z.R., Wang M. 2005. Effects of fluoride on pancreatic digestive enzyme activities and ultrastructure in young pigs. Fluoride, 38(3): 215.

Zhu X., Wang J., Zhang X., Chang Y., Chen Y. 2010. Trophic transfer of TiO_2 nanoparticles from daphnia to zebrafish in a simplified freshwater food chain. Chemosphere, 79(9): 928-933.

[Downloaded from jair.gonbad.ac.ir on 2025-06-28]

[Downloaded from jair.gonbad.ac.ir on 2025-06-28]