نشریه پژوهش‌های ماهی‌شناسی کاربردی
Journal homepage: http://jair.gonbad.ac.ir
وزارت علوم، تحقیقات و فناوری
دانشگاه گنبد کاووس

تأثیر آفت‌کش کلرپیریفوس بر ماهی تیلاپیا (*Oreochromis niloticus*) مقاوم شده با پربیوتیک قارچ صدفی (*Pleurotus ostreaus*)

سیدعلی‌اکبر هدایتی[1*]، سمیه نمرودی[1]، وحید زمانی[2]، رابعه ضیائی[3]، فرحناز کاکاوند[1]، عاطفه ایری[1]، محمد اخوان بهابادی[4]، مریم رضایی‌شادگان[1]

[1] دانشکده شیلات و محیط زیست، دانشگاه علوم‌کشاورزی و منابع طبیعی گرگان، گرگان، ایران
[2] دانشکده منابع طبیعی، دانشگاه کردستان، سنندج، ایران
[3] سازمان شیلات ایران، اداره کل شیلات استان گلستان، گرگان، ایران
[4] مرکز تحقیقات ملی آبزیان آبهای شور، مؤسسه تحقیقات علوم شیلاتی کشور، سازمان آموزش تحقیقات و ترویج کشاورزی، بافق، ایران

نوع مقاله:
پژوهشی اصیل

تاریخچه مقاله:
دریافت: ۰۱/۰۳/۰۲
پذیرش: ۰۱/۱۰/۰۴

نویسنده مسئول مکاتبه:
سیدعلی اکبر هدایتی، دانشکده شیلات و محیط ¬زیست، دانشگاه علوم¬کشاورزی و منابع طبیعی گرگان، گرگان، ایران.

ایمیل: Hedayati@gau.ac.ir

چکیده

وجود آلاینده‌ها در اکوسیستم‌های آبی سبب آسیب‌های بافتی در ماهیان می‌شود. در بعضی موارد اثرات تخریب آفت‌کش‌ها روی موجودات غیر هدف (آبزیان) نسبت به موجودات هدف (آفات) بیشتر است که این خود سبب مرگ‌ومیر سریع‌تر و بیشتر آبزیان می‌شود، از این‌رو استفاده از محرک‌های ایمنی بسیار ضروری به نظر می‌رسد. هدف این مطالعه بررسی تأثیر سطوح مختلف پره‌بیوتیک قارچ صدفی (*Pleurotus ostreatus*) بر شاخص‌های بافت‌شناسی ماهی تیلاپیا (*Oreochromis niloticus*) مواجهه شده با سم کلرپیریفوس بود. این تحقیق در پاییز ۱۳۹۷ انجام شد. به همین منظور تعداد ۱۲۰ بچه(ماهی) تیلاپیا به مدت ۴۲ روز در ۴ تیمار تقسیم شدند. سپس به هرکدام از گروه‌ها غلظت ۰/۵ ppm سم کلرپیریفوس به مدت ۱۶ روز اضافه شد. در پایان دوره ماهیان توسط محلول بیهوش کننده گل میخک (۲۲۰ میلی‌گرم بر لیتر) بیهوش شده و بافت کبد و آبشش آن‌ها برای مطالعات بافت‌شناسی جدا گردید. نتایج نشان داد تیمارهایی که در معرض ۰/۵ ppm سم کلرپیریفوس (شاهد سم زده و بدون پره‌بیوتیک) بودند. بیشترین اثر تخریب را در بافت کبد و آبشش داشتند. ولی تیمارهای ترکیبی پره‌بیوتیک قارچ صدفی و سم کلرپیریفوس منجر به بهبود آسیب ساختاری بافت ها شدند که نشان‌دهنده سم‌زدایی است و همچنین غلظت ۰/۲ ppt قارچ صدفی بهترین عملکرد را در برابر آسیب‌های بافتی کبد و آبشش ماهی تیلاپیا داشت که نشان دهنده بهبود مقاومت بافتی بود.

واژه‌های کلیدی:
پربیوتیک، ماهی تیلاپیا، آسیب بافتی، سم کلرپیریفوس

۱ | مقدمه

کشاورزی به‌عنوان یکی از منابع عمده آلوده‌کننده آبهای سطحی یا زیرزمینی با کودهای آلی، کودهای شیمیایی و سموم دفع آفات شناخته شده است. انواع مختلف سموم دفع آفات و همچنین کودهای متنوعی که در کشاورزی مورد استفاده قرار می‌گیرند ممکن است به‌طور ناخواسته یا عمدی از طریق وزش باد، شستشو، رواناب سطحی و زهکشی وارد اکوسیستم‌های آبی شوند (Rezaei Shadegan *et al.*, 2018). این سموم به‌دلیل تأثیرات منفی آن‌ها بر آبزیان نظیر کاهش رشد، تغییرات ژنتیکی، مرگ‌ومیر و همچنین به سبب سمیت و تمایل به تجمع در زنجیره غذایی موجب ایجاد نگرانی در مصرف آبزیان گردیده‌اند. اکوسیستم‌های آبی به‌عنوان بزرگ‌ترین محیط طبیعی همواره با تهدیدهایی نظیر محدودیت ژنتیکی و تنوع زیستی مواجه می‌باشند، لذا چنین محیط‌هایی گرچه به‌عنوان محیط هدف و اثر سموم آفت‌کش مدنظر نمی‌باشند بااین‌وجود نتایج برخی از مطالعات پایشی حضور آفت‌کش‌ها و متابولیت‌های آن‌ها را در آب‌های سطحی نمایان ساخته است (Hedayati *et al.*, 2013). این مواد سمی ممکن است در زنجیره غذایی تجمع یابند و باعث مشکلات جدی اکولوژیکی و سلامتی شوند. حضور مواد سمی در آب‌های سطحی از ۵۰ سال پیش تاکنون در کانادا، آمریکای شمالی و اروپا گزارش‌شده بود و مدارک زیادی اثرات این آلوده‌کننده‌ها را در محیط آبی نشان می‌دهد (Hedayati *et al.*, 2013). امروزه انواع گوناگونی از ترکیبات شیمیایی به اکوسیستم‌های آبی واردشده‌اند که می‌توانند اثرات خطرناک زیادی بر موجودات آب شیرین و دریایی داشته باشند. اثرات غلظت تحت کشندگی سموم کشاورزی بر ماهی شامل انحنای ستون فقرات، تغییر ترکیبات خونی، اختلالات تولیدمثلی و مهار فعالیت استیل کولین استراز،

© ۱۴۰۲ | دانشگاه گنبدکاووس

[Downloaded from jair.gonbad.ac.ir on 2026-11-25]
[DOI: 10.22034/jair.11.3.4]

کاهش رشد مرحله لاروی و بالغ ماهیان، شنای نامتعادل و تغییر و میزان رنگدانه‌ها و ساختمان آبشش می‌باشد (Dutta *et al*., 1993). حشره‌کش‌های ارگانوفسفره گروه عمده‌ایی از حشره‌کش‌های شیمیایی هستند که امروزه در جهان به‌طور گسترده استفاده می‌شوند. این گروه از حشره‌کش‌ها علاوه بر استفاده در مزارع کشاورزی و باغات، در مناطق مسکونی نیز برای کنترل آفات، حفاظت از بهداشت عمومی، صنعت و دامپزشکی نیز کاربرد دارد. سموم ارگانوفسفره به‌طور عمومی سمیت بالایی دارند و مهم‌ترین عامل بیماری و مرگ‌ومیر ناشی از مسمومیت‌ها در کشورهای جهان سوم هستند (Bonilla *et al*., 2008; Hoffman *et al*., 2006). کلرپیریفوس (O, O-diethyl- O- (3, 5, 6- trichloro- 2-pyridyl) (phosphorothioate) بانام تجاری دورسبان Dursban EC40.8%، حشره‌کش و کنه‌کش تماسی، گوارشی و تنفسی است که از طریق ریشه و برگ گیاهان جذب می‌شود (Farrell and Brauner, 2014). مکانیسم شناخته‌شده ارگانوفسفره‌ها مهار آنزیم استیل کولین‌استراز در پایانه‌های سیناپسی سمپاتیک و پاراسمپاتیک و درنتیجه، تجمع نروترنسمیتر استیل کولین در سیناپس‌های عصبی و تحریک بیش‌ازحد گیرنده‌های کولینرژیک نیکوتینی و موسکارینی است (Civen *et al*., 1997) اثرات مخرب ترکیبات ارگانوفسفره به این موارد محدود نمی‌شوند، بلکه تأثیرات غیرکولینرژیکی مانند آسیب به غشاهای سلول، تولید رادیکال آزاد و اختلال در سیستم آنتی‌اکسیدانی نیز مشاهده‌شده است (Zhang and Sultatos, 2005). شدت سمیت کلرپیریفوس در بین گونه‌های مختلف از تغییرات زیادی برخوردار می‌باشد و میزان این تغییرات به‌طور عمده تابع سن، جنسیت، اندازه بدن ماهی، شرایط اقلیمی، ترکیب شیمیایی، شیمی محیط‌زیست و سایر فاکتورها می‌باشد. علائم ظاهری مسمومیت ماهیان به سم کلرپیریفوس شامل تیرگی بدن، اضطراب بیش‌ازحد، گرفتگی شدید عضلانی و شنای سریع ناگهانی دورانی و علائم فیزیولوژیک داخلی می‌باشد. باید اذعان نمود که در بعضی موارد آفت‌کش‌ها اثرات مخرب بیشتری روی موجودات غیر هدف (آبزیان) نسبت به موجودات هدف (آفات) داشته که این خود در حساسیت بالاتر و مرگ‌ومیر سریع‌تر و بیشتر آبزیان نهفته است. گزارش‌های متعددی مبنی بر سمیت حشره‌کش‌ها بر گونه‌های مختلف وماهی وجود دارد (Kumar *et al*., 1999; Mohan, 2003). در بررسی اثر سم ورتمیک در بافت کبد و آبشش ماهی کپور معمولی، سم ورتمیک باعث آسیب‌های شدید در بافت کبد و آبشش و روده شد. (Hedayati *et al*., 2017). مکمل‌های غذایی همانند پروبیوتیک‌ها و پربیوتیک‌ها به‌عنوان فرآورده‌های طبیعی و ایمن گزینه‌ی خوبی برای پیشگیری و درمان بیماری‌ها و هم‌چنین افزایش رشد آبزیان می‌باشند. از خواص پربیوتیک‌ها می‌توان به تحریک و ارتقاء سیستم ایمنی بدن، افزایش کارایی غذایی که این امر از طریق تولید ویتامین‌ها، افزایش قابلیت جذب مواد معدنی و عناصر کمیاب انجام می‌گیرد اشاره کرد (Mahious *et al*., 2005). افزایش تحریک پاسخ‌های ایمنی به‌وسیله مکمل‌های غذایی مانند باکتری، قارچ خوراکی و تیمار ترکیبی می‌تواند از اهمیت بالایی در منابع آبی برخوردار باشد (Kakavand *et al*., 2020) .این مکمل‌های غذایی می‌توانند به‌طور مستقیم سازوکارهای دفاعی اولیه را از طریق اثر برگیرنده‌ها و ژن‌های مسئول فعال سازند. تمام پژوهش‌هایی که روی قارچ‌ها صورت گرفته است آن‌ها را به علت دارا بودن شمار زیادی از ترکیبات فعال زیستی به‌عنوان یک مکمل غذایی طبیعی مورد تأیید قرار داده‌اند (Wasser., 2002; Kakavand *et al*., 2020). برای ارزیابی میزان سمیت آلاینده‌های محیطی شاخص‌های فیزیولوژیکی متفاوتی در ماهیها وجود دارد که ازجمله آن‌ها بافت‌شناسی است. بافت‌شناسی ارزیابی کاملی از سلامتی موجود زنده فراهم می‌کند و به‌طور مؤثری اثرات مواجهه با آلاینده‌های محیطی را انعکاس می‌دهد. با توجه به ماهیت اغلب سموم و آلاینده‌های زیست‌محیطی، این ترکیبات به‌راحتی از سد دفاعی بدن آبزیان گذشته و وارد خون می‌شوند و از طریق خون به بخش‌های مختلف بدن انتقال می‌یابند. مطالعه پارامترهای هیستوپاتولوژیک به‌عنوان بیومارکرها (نشانگر زیستی) عموماً به یک شاخص قابل‌سنجش از برخی حالت‌ها و شرایط بیولوژیک یا زیستی اشاره دارد، زیست‌نشانگرها اغلب در بررسی فرآیندهای طبیعی زیستی، فرایندهای پاتوژن و یا پاسخ دارویی به یک درمان ویژه ارزیابی می‌شوند، ازجمله مهم‌ترین شاخص‌های زیستی شاخص‌های خون‌شناسی، بیوشیمیایی، هورمونی و بافتی است (Van der Oost *et al*., 2003). تحقیقی به‌منظور ارزیابی اثر قارچ صدفی (*Pleurotus ostreatus*) به‌عنوان یک افزودنی در جیره غذایی گربه-ماهی (Juvenile Amur cat fish, *Silurus asotus*) انجام شد، بررسی‌ها نشان داد که دوزهای متفاوتی از جیره غذایی فوق می‌تواند تأثیر مثبتی بر رشد و ایمنی گربه‌ماهی داشته باشد (Katya *et al*., 2016). خدادادیان زو و همکاران (Khodadadian zou *et al*., 2016) در مطالعه‌ای اثرات استفاده از پودر قارچ *Agaricus bisporus* به‌عنوان مکمل غذایی در جیره بر ایمنی موکوس پوست و بیان ژن‌های مرتبط با ایمنی موکوسی و سرمی در بچه ماهی کپور معمولی را بررسی کردند. نتایج این تحقیق نشان داد که استفاده از پودر قارچ در جیره تأثیر مثبتی بر افزایش بیان ژن‌های درگیر در ایمنی داشت که قارچ را به‌عنوان یک منبع پربیوتیکی مهم مورد تأیید قرار می‌دهد. تأثیر استفاده مجزا و توأم پروبیوتیک (*Pediococcus acidilactici*) و پودر (*Agaricus bisporus*) بر شاخص‌های ایمنی موکوس و هیستو-مورفولوژی روده در بچه ماهی کپور معمولی را مورد مطالعه قرار دادند. بر این اساس نشان داده شد جیره غذایی که دارای مکمل‌های غذایی فوق، موجب بهبود شاخص‌های ایمنی موکوس شدند (Sepehrfar *et al*., 2018). تیلاپیا از راسته سوف ماهیان و خانواده Cichlidae می‌باشد که به‌علت رشد سریع و پرورش ساده و ارزان موردتوجه بسیاری از کشورهای جهان قرارگرفته است. یکی از مهم‌ترین گونه‌های پرورشی، تیلاپیای نیل (*Oreochromis niloticus*) است. بنابراین وجود آلاینده‌هایی همچون سم کلرپیریفیوس در اکوسیستم‌های آبی موجب تنش در ماهیان شده و می‌تواند سیستم ایمنی ماهیان را تضعیف نماید. کیفیت نامناسب آب و وجود آلاینده‌هایی همچون سم کلرپیریفیوس در آن می‌تواند باعث ایجاد استرس در ماهیان شده و با کاهش عملکرد ایمنی ماهیان سبب به خطر افتادن سلامتی آن‌ها شود.

[Downloaded from jair.gonbad.ac.ir on 2026-11-25]

[DOI: 10.22034/jair.11.3.4]

لذا باتوجه به کاربرد سم کلرپیریفیوس و ورود آن به اکوسیستم‌های آبی به‌عنوان آلاینده و هم‌چنین با توجه به اثرات مثبت پربیوتیک قارچ صدفی بر بهبود ایمنی ناشی از اثرات سمی مواد آلاینده بر عملکرد بافتی و شاخص‌های رشد و برخی از شاخص‌های زیستی آبزیان نظیر شاخص‌های خون‌شناسی و بافتی، در این مطالعه به‌منظور بررسی اثرات افزایش سیستم ایمنی (بهبود عملکرد دفاع هیستوپاتولوژیک) و مواجهه بافتی پربیوتیک قارچ صدفی بر بافت کبد، آبشش ماهی تیلاپیا در غلظت‌های کشنده سم کلرپیریفوس، اثر افزایش مقاومت ماهی تیلاپیا تغذیه‌شده با پربیوتیک قارچ صدفی به‌منظور کاهش آسیب بافتی ناشی از سم کلرپیریفوس پرداخته می‌شود.

۲ | مواد و روش‌ها

این تحقیق در پاییز ۱۳۹۷ در مرکز تحقیقات آبزی پروری شهید ناصر فضلی برآبادی دانشکده شیلات دانشگاه کشاورزی و منابع‌طبیعی گرگان به‌مدت ۴۲ روز انجام شد. ابتدا ۱۲۰ قطعه بچه ماهی تیلاپیا نیل (*O. niloticus*) با محدوده وزنی حدود ۲۰ گرم از مرکز خصوصی تکثیر و پرورش بجنورد پاکنژاد تهیه شد و پس از انتقال به مدت یک هفته سازگاری اولیه صورت پذیرفت. پس از عادت دهی بچه ماهی‌ها با تراکم ۱۰ عدد در وان‌های فایبرگلاس ۱۰۰ لیتری ذخیره‌سازی شدند. ماهیان با غذای تجاری کپور به میزان ۳ درصد وزن بدن در ۲ نوبت (صبح و عصر) تغذیه شدند (جدول۱)(Jafar Nodeh *et al.*, 2016). در طی دوره آزمایش فاکتورهای فیزیکوشیمیایی آب شامل اکسیژن محلول ۹-۷ میلی‌گرم، دمای ۲۵-۲۸ درجه سلسیوس ثابت نگه‌داری شد. غذای مورداستفاده در این پژوهش حاوی پره‌بیوتیک به‌عنوان مکمل غذایی بود که به این منظور از قارچ صدفی (بخش خصوصی تولید کننده قارچ) استفاده شد، قارچ‌های خریداری شده، به علت میزان بالای آب موجود در آن به مدت ۲۴ ساعت در دمای اتاق نگهداری شد. سپس در آون (Binder، آلمان) با دمای ۴۵ درجه سلسیوس به مدت ۲ روز خشک گردید و در آخر قارچ‌ها را آسیاب (Parses، ایران) کرده و درنهایت برای تهیه جیره غذایی استفاده شد (Sevik *et al.*, 2013). مطالعه فوق در ۴ تیمار با سه تکرار شامل: تیمار (۱) شاهد، فاقد پره-بیوتیک قارچ صدفی، تیمار (۲) غذای حاوی ۰/۰۵ درصد پره‌بیوتیک قارچ صدفی، تیمار (۳) غذای حاوی ۰/۱ درصد پره‌بیوتیک قارچ صدفی، تیمار (۴) غذای حاوی ۰/۲ درصد پره‌بیوتیک قارچ صدفی به مدت ۴۵ روز تغذیه شدند سپس ۱۶ روز در در مجاورت ۵۰ درصد غلظت کشنده کلرپیریفوس (شرکت صنایع شیمیایی سم سازان) با غلظت ۰/۰۵ ppm قرار گرفتند (Kakavand *et al.*, 2013). همچنین روزانه ۵۰ درصد حجم تانک‌ها تعویض آب صورت گرفت به صورتی‌که غلظت سم در تمام تیمارها ثابت بود. نمونه‌گیری به‌منظور بررسی اثرات هیستوپاتولوژیکی در انتهای دوره پرورش صورت گرفت. ۲۴ ساعت قبل از نمونه‌گیری تغذیه ماهیان قطع شد و سپس ۳ قطعه ماهی (۳ قطعه ماهی به ازای هر تکرار) به‌ظاهر سالم به‌طور تصادفی انتخاب شدند. ماهیان توسط محلول بیهوش کننده گل میخک (۲۲۰ میلی‌گرم بر لیتر) به‌سرعت بیهوش شده و بافت کبد و آبشش آن‌ها برای مطالعات بافت‌شناسی جدا گردید. نمونه‌ها ابتدا به مدت ۲۴ ساعت در محلول بوئن تثبیت شده و پس از گذشت ۲۴ ساعت چندین مرتبه با الکل اتانول ۷۰ (مرک، آلمان) درصد مورد شستشو قرار گرفتند. پس‌ازآن توسط الکل ۹۵ و ۱۰۰(مرک، آلمان) و نهایتاً توسط الکل بوتانول(مرک، آلمان) آبگیری و پس از قرار دادن نمونه‌ها در گزیلول به مدت سه ساعت به‌منظور شفاف‌سازی، برای پارافینه کردن در پارافین مایع(مرک، آلمان) در داخل آون قرار داده، سپس با پارافین قالب‌گیری شدند. از بافت‌ها برش‌هایی به ضخامت ۵-۶ میکرومتر تهیه شد. پس از نگهداری به مدت ۴۸ ساعت در دمای ۳۷ درجه سلسیوس آون، به روش استاندارد هماتوکسیلین ائوزین (Martoja, 1967) رنگ‌آمیزی صورت گرفت. درنهایت به‌منظور بررسی عوارض بافتی ناشی از اثرسم کلرپیریفوس و مقایسه بافت‌های موردنظر با نمونه‌های شاهد از میکروسکوپ نوری مجهز به دوربین عکس‌برداری (CX21، المپیوس، ژاپن) استفاده گردید (Martoja, 1967). برای مقایسه درجات آسیب-های بافتی نیز از آزمون ناپارامتری کروسکال والیس (Kruskal-Wallis test)، سپس آزمون یو-من وایتنی (Mann-Whitney test) استفاده شد. در تمام بررسی‌ها سطح معنی‌داری آزمون‌ها $p<۰/۰۵$ در نظر گرفته شد.

جدول ۱- درصد ترکیبات تشکیل دهنده جیره تجاری (شرکت فرادانه) مورد استفاده در تغذیه ماهیان کپور معمولی پرورشی

اجزای جیره	پروتئین خام	چربی خام	فیبر خام	خاکستر	رطوبت	فسفر کل
درصد اجزا جیره(٪)	۳۵-۳۸	۴-۸	۴-۷	۷-۱۱	۵-۱۱	۱-۱/۵

۳ | نتایج

شکل (۱) و جدول (۲) نشان‌دهنده بروز ناهنجاری‌های ساختاری در بافت کبد در طی بررسی عملکرد پره‌بیوتیک قارچ صدفی بر عارضه‌های بافتی در کبد ماهی تیلاپیا نیل، پس از مواجهه با سم کلرپیریفوس بود.نتایج بافت‌شناسی نشان داد که ماهیان تیمار شاهد(بدون پره-بیوتیک و سم) دارای کبدی سالم و طبیعی بودند اما بیشترین عارضه‌های مشاهده‌شده در بافت کبد ماهیان قرارگرفته در معرض سم کلرپیریفوس شامل آتروفی، چربی، نکروز، رقیق شدن، گرانول تیره، تورم، انسداد خونی، ریزش خون و رکود صفرا بود.به‌طوری‌که بیشترین اثر تخریب در تیمار ۰/۵ ppm سم کلرپیریفوس (شاهد سم زده و بدون پره‌بیوتیک)با عارضه‌هایی نظیر آتروفی، چربی، نکروز و خون‌ریزش بود که این عارضه‌ها در تیمارهای ترکیبی سم کلرپیریفوس و پره‌بیوتیک قارچ صدفی با اثر تخریبی کمتر و در مواردی بدون اثر تخریبی مشاهده شد و در میان آن‌ها تیمار ترکیبی ۰/۲ ppt پره‌بیوتیک +۰/۵ ppm سم کلرپیریفوس ، بهترین اثر را بر عارضه‌های کبد داشت.

[Downloaded from jair.gonbad.ac.ir on 2026-11-25]

[DOI: 10.22034/jair.11.3.4]

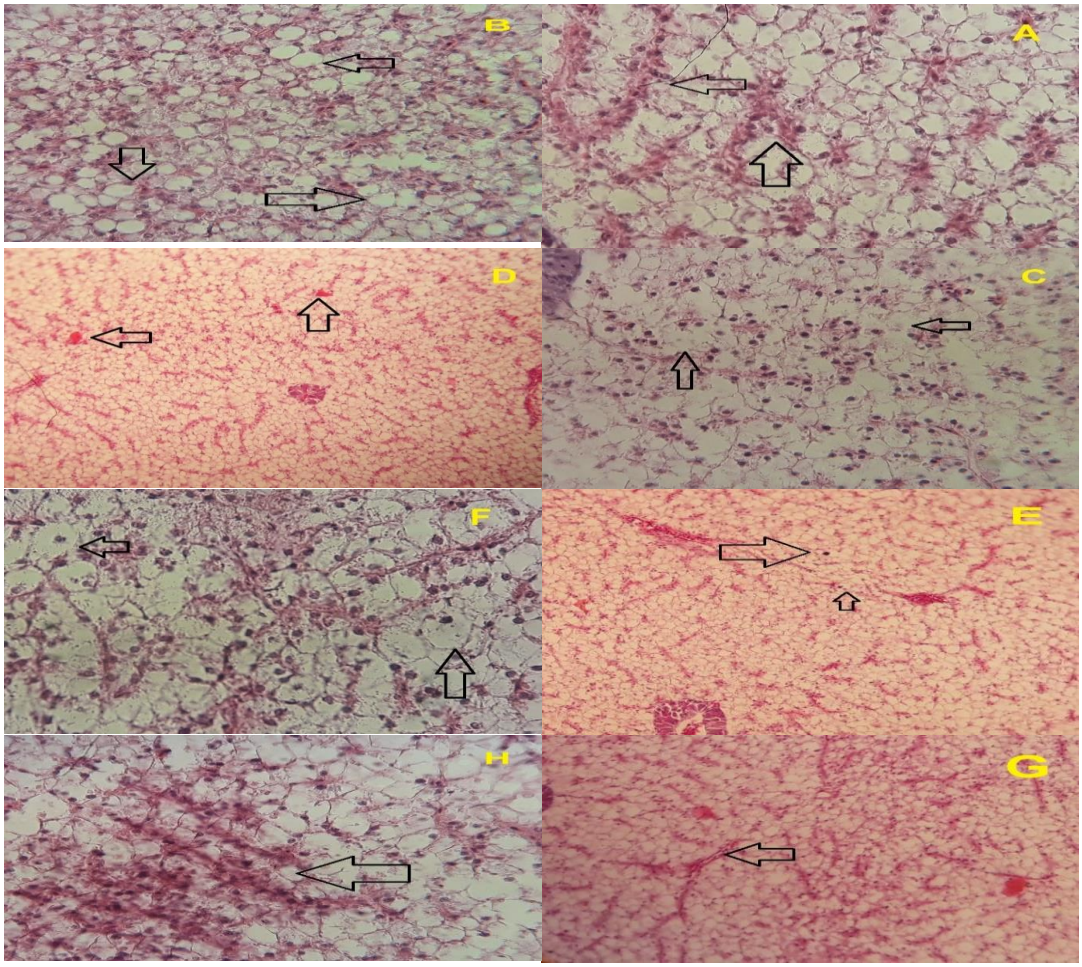

شکل ۱- بررسی عملکرد پره‌بیوتیک بر عارضه‌های بافتی مشاهده‌شده در کبد ماهی تیلاپیا نیل، پس از مواجهه با سم کلرپیریفوس (با بزرگنمایی ۴۰۰×) A:(آتروفی)، B: (چربی)، C: (نکروز)،D: (خون‌ریزش)، E: (گرانول تیره)، F: (تورم)، G: (رقیق شدن سینوزئید) H: (انسداد خونی)

جدول ۲- اثر پره‌بیوتیک بر تخریب بافت کبد ماهی تیلاپیا نیل در تیمارهای آزمایشی مختلف

عارضه‌های کبد	شاهد بدون پره‌بیوتیک و سم	شاهد سم زده و بدون پره‌بیوتیک	تیمار ۰/۰۵	تیمار ۰/۱	تیمار ۰/۲
آتروفی	-	+++	+++	++	++
چربی	-	+++	+++	+++	++
نکروز	-	+++	++	++	+
رقیق شدن سینوزئید	-	+	++	-	-
گرانول تیره	-	++	+	+	-
تورم	-	++	+	-	+
انسداد خونی	-	++	+	+	-
خون‌ریزش	-	+++	++	+	-

عدم مشاهده عارضه (-)،۱ تا ۳ عارضه مشاهده‌شده (+)،۳ تا ۵ عارضه مشاهده‌شده (++)،۵ تا ۱۱ عارضه مشاهده‌شده (+++)، و بیشتر از ۱۱(++++).

شکل (۲) و جدول (۳) نشان‌دهنده بروز ناهنجاری‌های ساختاری در بافت آبشش در طی بررسی عملکرد پره‌بیوتیک قارچ صدفی بر عارضه‌های بافتی در آبشش ماهی تیلاپیا نیل، پس از مواجهه با سم کلرپیریفوس بود. نتایج بافت‌شناسی نشان داد که ماهیان تیمار شاهد (بدون پره‌بیوتیک و سم) دارای آبشش سالم و طبیعی بودند اما بیشترین عارضه‌های مشاهده‌شده در بافت آبشش ماهی تیلاپیا قرار گرفته در معرض سم کلرپیریفوس شامل هایپرپلازی پایه‌ای، هایپرپلازی رأسی، نفوذ گلبول‌های خونی، کوتاه شدن تیغه ثانویه، برآمدگی اپی‌تلیوم، تورم سلول سنگفرشی، اتصال تیغه ثانویه بود که بیشترین اثر تخریب در تیمار ۰/۵ ppm سم کلرپیریفوس (شاهد سم زده و بدون پره‌بیوتیک) با عارضه‌هایی نظیر برآمدگی اپی‌تلیوم، هایپرپلازی راسی و نفوذ گلبول‌های خونی بود که این عارضه‌ها در تیمارهای ترکیبی سم کلرپیریفوس و پره‌بیوتیک قارچ صدفی با اثر تخریبی کمتر و در مواردی بدون اثر تخریبی مشاهده شد و در میان آن‌ها تیمار ترکیبی ۰/۲ ppt پره‌بیوتیک +۰/۵ ppm سم کلرپیریفوس، بهترین اثر را بر عارضه‌های آبشش داشت.

[Downloaded from jair.gonbad.ac.ir on 2026-11-25]

[DOI: 10.22034/jair.11.3.4]

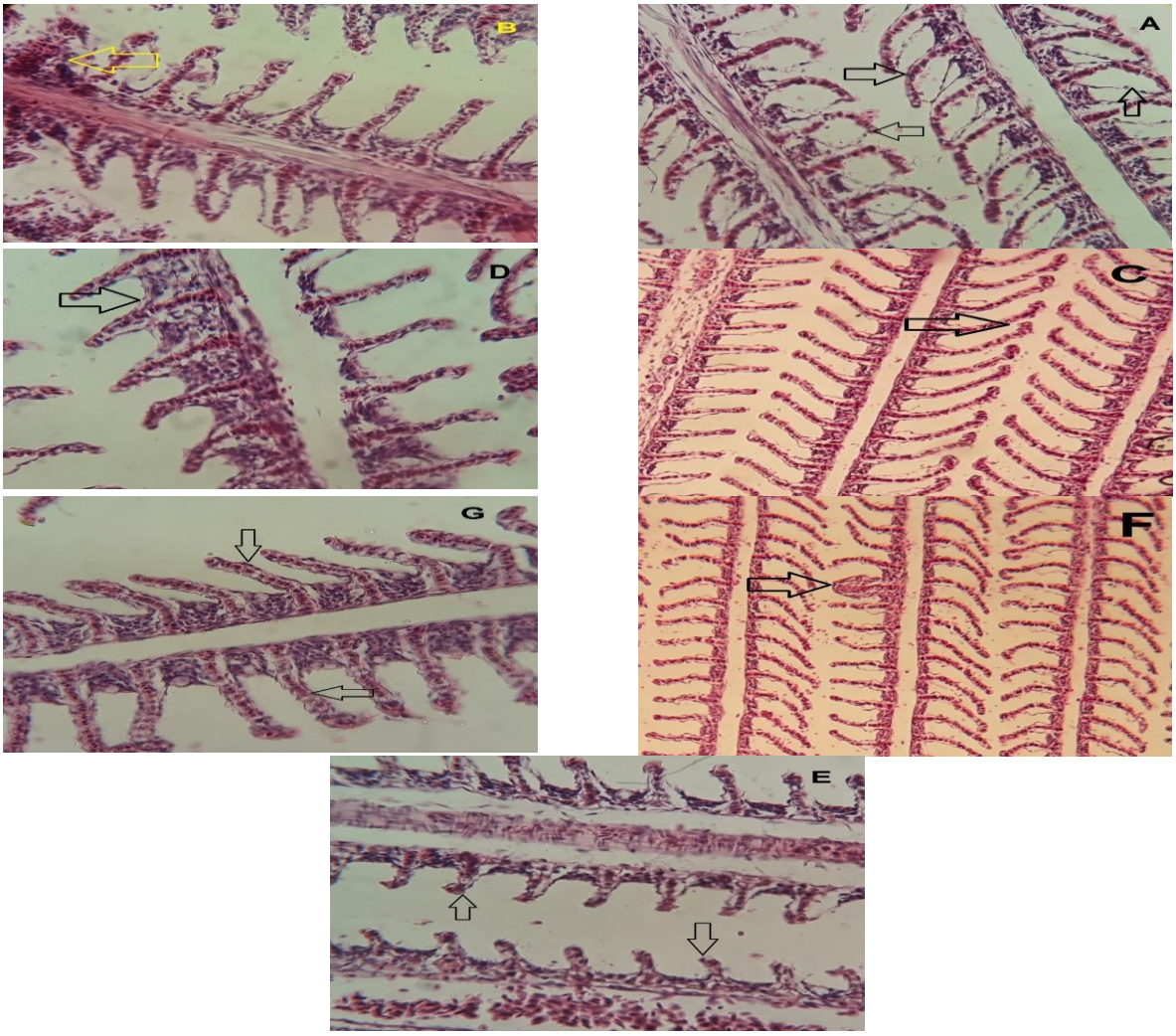

شکل ۲- بررسی عملکرد پره‌بیوتیک بر عارضه‌های بافتی مشاهده‌شده در آبشش ماهی تیلاپیا نیل، پس از مواجهه با سم کلرپیریفوس (با بزرگنمایی ۴۰۰×) A: (برآمدگی اپی‌تلیوم)، B: (نفوذ گلبول‌های خونی)، C: (هایپرپلازی رأسی)، D: (هایپرپلازی پایه‌ای)، E: (کوتاه شدن تیغه ثانویه)، F: (اتصال تیغه ثانویه)، G: (تورم سلول سنگفرشی)

جدول ۲- اثر پره‌بیوتیک بر تخریب بافت آبشش ماهی تیلاپیا نیل در تیمارهای آزمایشی مختلف

عارضه های آبشش	شاهد بدون پره‌بیوتیک و سم	شاهد سم زده و بدون پره‌بیوتیک	تیمار ۰/۰۵	تیمار ۰/۱	تیمار ۰/۲
هایپرپلازی رأسی	-	+++	++	+	+
هایپرپلازی پایه‌ای	-	++	+	+	-
برآمدگی اپی‌تلیوم	-	+++	+++	++	+
نفوذ گلبول‌های خونی	-	+++	+++	++	+
تورم سلول سنگفرشی	-	+	+	-	-
اتصال تیغه ثانویه	-	+	+	-	-
کوتاه شدن تیغه ثانویه	-	++	++	-	-

عدم مشاهده عارضه (-)،۱ تا ۳ عارضه مشاهده‌شده (+)،۳ تا ۵ عارضه مشاهده‌شده (++)،۵ تا ۱۱ عارضه مشاهده‌شده (+++)، و بیشتر از ۱۱(++++).

۴ | بحث و نتیجه‌گیری

وجود آلاینده‌ها در اکوسیستم‌های آبی سبب آسیب‌های بافتی در ماهیان می‌شود در بعضی موارد اثرات تخریب آفت‌کش‌ها روی موجودات غیر هدف (آبزیان) نسبت به موجودات هدف (آفات) بیشتر است که این خود سبب مرگ‌ومیر سریع‌تر و بیشتر آبزیان می‌شود و این آسیب‌ها و عوارض را با روش‌های هیستوپاتولوژی می‌توان موردبررسی قرارداد. مطالعه پارامترهای هیستوپاتولوژیک به‌عنوان بیومارکرهای (نشانگر) زیستی عموماً به یک شاخص قابل‌سنجش از برخی شرایط بیولوژیک اشاره دارد. زیست‌نشانگرها اغلب در بررسی

[Downloaded from jair.gonbad.ac.ir on 2026-11-25]
[DOI: 10.22034/jair.11.3.4]

فرآیندهای طبیعی زیستی، فرایندهای پاتوژن و یا پاسخ دارویی به یک درمان ویژه ارزیابی می‌شوند، ازجمله مهم‌ترین شاخص‌های زیستی شاخص‌های خون‌شناسی، بیوشیمیایی، هورمونی و بافتی است (Van der Oost *et al*., 2003; Kakavand *et al*., 2020). باتوجه به آلودگی محیط‌زیست آبزیان و افزایش روزافزون آلاینده‌ها در اکوسیستم‌های آبی و ایجاد آسیب برای آبزیان و هم‌چنین با توجه به ثرات مثبت پره‌بیوتیک قارچ صدفی بر بهبود ایمنی ناشی از اثرات سموم کشاورزی بر عملکرد بافتی، در این مطالعه اثر افزایش مقاومت ماهی تیلاپیا تغذیه‌شده با پره‌بیوتیک قارچ صدفی به‌منظور کاهش آسیب بافتی ناشی از سم کلرپیریفوس پرداخته شد. نتایج این بررسی نشان می‌دهد که تیمارهای تحت سم کلرپیریفوس به‌تنهایی باعث آسیب‌های حاد در بافت‌های آبشش و کبد می‌شوند ولی تیمارهای توأم سم کلرپیریفوس و پره‌بیوتیک قارچ صدفی توانستند اثرات تخریبی ناشی از این سم را بر عارضه‌های بافتی کاهش دهد. آبشش‌ها به‌عنوان ارگانی که در معرض مداوم محیط خارجی قرار دارند، اولین هدف آلاینده‌ها می‌باشند و دارای سلول‌های اپی‌تلیوم بوده و سبب تبادلات گازی با محیط آبی می‌شود؛ بنابراین آبشش بافت مناسبی جهت بررسی اثر کوتاه‌مدت آلاینده‌ها است. درصورتی‌که وجود آلاینده در محیط به‌صورت طولانی‌مدت، باعث ایجاد عوارض و آسیب‌هایی قابل‌مشاهده در بافت آبشش می‌شود. آسیب به این بافت سبب از بین رفتن سلول‌های اپی‌تلیوم و کاهش اکسیژن‌رسانی می‌شود. به‌طورکلی آبشش ماهیان به‌عنوان شاخص کارآمدی از کیفیت آب در نظر گرفته می‌شود، چراکه علاوه بر وسیع بودن سطح، آبشش‌ها عملکردهای مختلفی دارند که شامل تنفس، تنظیم اسمزی، دفع مواد زائد نیتروژن دار و تعادل اسید و باز می‌باشد. بنابراین اختلال عملکرد آبشش ناشی از آلاینده‌ها به‌طور قابل‌توجهی به بهداشت و سلامت ماهی مرتبط می‌شود (Alazemi *et al*., 1996; Hedayati *et al*., 2017). بیشترین تغییرات بافتی که در آبشش در مواجهه با سم کلرپیریفوس در ماهی تیلاپیا مشاهده شد شامل هایپرپلازی پایه‌ای، هایپرپلازی رأسی، نفوذ گلبول‌های خونی، کوتاه شدن تیغه ثانویه، برآمدگی اپی‌تلیوم، تورم سلول سنگفرشی، اتصال تیغه ثانویه بود که مطابق نتایج، بیشترین اثر تخریب در تیمار ۰/۵ ppm سم کلرپیریفوس (شاهد سم زده و بدون پره‌بیوتیک) با عارضه‌هایی نظیر برآمدگی اپی‌تلیوم، هایپرپلازی راسی و نفوذ گلبول‌های خونی بود که این عارضه‌ها در تیمارهای ترکیبی سم کلرپیریفوس و پره‌بیوتیک قارچ صدفی با اثر تخریبی کمتر و در مواردی بدون اثر تخریبی مشاهده شد محققان ضایعات آبششی را در دو گروه تقسیم‌بندی کرده‌اند:۱- اثرات آسیب مستقیم مواد محرک ۲-پاسخ دفاعی ماهی. نکروز آبششی و ریزش اپیتلیوم آبشش. پاسخ‌های مستقیم ناشی از عمل سموم است، پاسخ دفاعی شامل هیپرپلازی اپی تلیوم و اتصال تیغه‌های مجاور می‌باشد. هیپرپلازی، افزایشی غیرطبیعی در تعداد سلول‌های اپیتلیوم آبشش است. این عارضه بر تبادل گاز و تنفس تأثیر گذاشته و در حالات شدیدتر می‌تواند به اتصال تیغه‌های مجاور با یکدیگر و جلوگیری از تبادل گاز منجر شود. پوسته‌پوسته شدن اپی تلیال در تیغه‌های آبشش به‌دلیل عدم فیلتراسیون مایع میان بافتی ایجادشده که باعث کاهش مبادله گاز از طریق افزایش فاصله انتشار و کاهش فاصله بین لاملایی می‌شود. به‌عبارت‌دیگر برآمدگی اپیتلیوم فاصله رسیدن ماده سمی به جریان خون را افزایش می‌دهد (Cengiz and Unlu, 2006). کبد، بزرگ‌ترین غده بدن ماهی است که انجام فعالیت‌های مختلفی را بر عهده دارد، کبد اندام اصلی دفع‌کننده مواد سمی است که در ماهیان قرارگرفته درمعرض حشره‌کش‌ها، دچار تغییرات ریخت‌شناسی جدی می‌گردد (Rodrigues and Fanta, 1998). در تحقیق حاضر، در بافت کبد ماهی تیلاپیا قرارگرفته در معرض سم کلرپیریفوس عارضه‌های آتروفی، چربی، نکروز، رقیق شدن، گرانول تیره، تورم، انسداد خونی، ریزش خون و رکود صفرا مشاهده شد. به‌طوری‌که بیشترین اثر تخریب در تیمار ۰/۵ ppm سم کلرپیریفوس (شاهد سم زده و بدون پره‌بیوتیک) با عارضه‌هایی نظیر آتروفی، چربی، نکروزو خون‌ریزش بود که این عارضه‌ها در تیمارهای ترکیبی سم کلرپیریفوس و پره‌بیوتیک قارچ صدفی با اثر تخریبی کمتر و در مواردی بدون اثر تخریبی مشاهده شد. کبد برعکس آبشش مستقیماً با آلودگی‌های محیطی در تماس نیست اما آلودگی‌ها از طریق خون به کبد می‌رسند و اثر غیرمستقیم بر روی آن می‌گذارند .شاید تغییرات کبدی نیز نشانگر سودمندی برای نشان دادن استرس‌های اولیه زیست‌محیطی باشد .باوجوداینکه کبد اندام اصلی دفع ترکیبات سمی است، اما درصورتی‌که غلظت مواد سمی زیاد باشد و یا اینکه کبد در مدت‌زمانی طولانی در معرض مواد سمی باشد، این مکانیسم کبد دچار مشکل شده و نهایتاً سبب آسیب بافت کبدی می‌گردد (Brusle *et al*., 1996). در تحقیقات انجام‌شده توسط سایر محققین نیز ، علائمی مشابه در کبد ماهیان قرارگرفته در معرض سموم و حشره‌کش‌ها، مشاهده شد. به‌طوری‌که تورم ابری، نکروز مرکزی، آتروپی و واکوئله شدن را در کبد ماهی *Corydoras paleatus* قرارگرفته درمعرض متیل پاراشین، گزارش شده است (Fanta *et al*., 2003). همچنین سارکار و همکاران (Sarker *et al*., 2005) هایپرپلازی، واکوئله شدن، رگ‌های خونی ازهم‌پاشیده شده، هپاتوکسیتِ تخریب‌شده، نکروز کواگوله شده مرکزی، را در ماهی کپور هندی *Labeo rohita* قرارگرفته در معرض سیپرمترین، گزارش کردند. در مطالعه‌ای که در بافت‌های کبدی ماهی *Gambusia affinis* که درمعرض دلتامترین قرار داشت، زخم‌های کبدی، هایپرتروفی هپاتوسیت‌ها، افزایش سلول‌های کوپفر، نکروز مرکزی، تخریب چربی، پیکنوزیس هسته ای و تنگ و کشیده شدنِ سینوزوئیدها، را گزارش کردند (Cengiz and Unlu, 2006) . همچنین علائمی همچون تخریب ساختار پارانشیمی کبد، تجزیه و تفکیک هپاتوسیتها، تورم هپاتوسیتها، نکروز مرکزی و پیکنوتیک شدن هسته هپاتوسیتها را در کبد گربه‌ماهی *Heteropneustes fossilis*، قرارگرفته در معرض مالاتیون، مشاهده نمودند (Deka and mahanta, 2012). در مطالعه‌ای تأثیرات سم مالاتیون را روی کبد ماهی *Esomus danricus* موردبررسی قراردادند و آسیب‌هایی همچون تورم و واکوئله شدن هپاتوسیتها و نکروزه شدن را گزارش کردند (Das *et al*., 2013). در مطالعه‌ای دوزهای (۰/۰۱، ۰/۵، ۱درصد) پره‌بیوتیک سلماناکس را درجیره ماهی قزل آلای رنگین کمان مورداستفاده

[Downloaded from jair.gonbad.ac.ir on 2026-11-25]
[DOI: 10.22034/jair.11.3.4]

قراردادند که نتایج این مطالعه در طول ۶۰ روز پرورش تأثیرات معنی-داری در بافت آبشش و کبد ماهی نشان داد افزودن پره‌بیوتیک سلماناکس به رژیم غذایی در غلظت ۱درصد باعث بهبود پارامترهای بافتی در طی دوره تولیدمثل و کاهش ضایعات بافتی هنگام مواجهه با یرسینیوز و درنهایت سبب کاهش میزان تلفات ماهیان قزل آلای رنگین کمان شد (Khodadadi *et al.*, 2019). در یک بررسی لی و همکاران (Li *et al.*, 2003) تأثیر پروبیوتیک و پره‌بیوتیک بر کاهش میزان ضایعات بافتی و افزایش سرعت میزان بهبود آسیب‌های کبدی غیرالکلی در موش‌های صحرایی را نشان دادند. بر اساس نتایج این بررسی میزان رشد باکتری‌های پاتوژن در کبد و همچنین میزان TNF-α (tumor necrosis factor-α) در سرم به‌صورت معنی‌داری کاهش‌یافته بود که نتایج آسیب‌شناسی و سرم‌شناسی تأییدکننده تأثیر پره‌بیوتیک در جهت کاهش جراحات بافتی بود. که با نتایج این بررسی که همراه با کاهش شدت جراحات کبدی و آبششی در تیمار ترکیبی ۰/۲ ppt پره-بیوتیک قارچ صدفی در آزمون مواجهه بود، همخوانی دارد. کبد به‌دلیل جایگاه خاصی که در متابولیسم دارد، محل دفع سمیت داروها، زنوبیوتیک‌ها و استرس‌های اکسیداتیو می‌باشد به‌نحوی‌که در عارضه‌های کبدی که هپاتوسیت‌ها دچار آپوپتوزیس می‌شوند، به علت فعالیت سلول‌های کوپفر و تجمع و انتشار نوتروفیل‌ها، آسیب‌های ناشی از سمیت در آن توسعه می‌یابد (Taheri Mirghaed *et al.*, 2014). فعالیت ایمنولوژیک پره‌بیوتیک‌ها ازطریق ارتباط مستقیم با گیرنده‌های شناسایی الگوی PRRs (pattern recognition receptors) از قبیل گیرنده‌های بتا گلوکان (beta-glucan) و گیرنده‌های دکتین-۱ (dectin-1) ماکروفاژها صورت می‌پذیرد که این تعادل مولکولی، انتقال سیگنال‌های دفاعی از قبیل NF-kappa-B را فعال می‌کند (Yadav and Schorey, 2006) و می‌تواند سبب کاهش آسیب‌ها بافتی (مخصوصاً کبد) در زمان مواجهه با سم کلرپیریفوس باشد. از عواملی کاهش احتمالی ضایعات بافتی کبد و آبشش در تیمارهای با غلظت‌های مختلف پره‌بیوتیک در این‌مطالعه می‌توان به کاهش سطح آمینوترانسفرازهای سرم و نقش محافظتی آن و کاهش پراکسیداسیون لیپیدها، افزایش سطح سوپراکسید دیسموتاز (superoxide dismutase) و گلوتاتیون (glutathione) و کاهش سطح نیتریک اکساید اشاره نمود (Rishi *et al.*, 2009). در انتقال مستقیم عفونت-های باکتریال به کبد موش صحرایی، مشخص گردید که مصرف پروبیوتیک ، پره‌بیوتیک و سین‌بیوتیک در کاهش عفونت‌های مذکور در کبد به میزان ۴۸ درصد موثر می‌باشد و این پیشگیری در موش‌های صحرایی توسط فعال کردن ماکروفاژها، تحریک ترشح ایمنوگلوبولین A و افزایش نوتروفیل‌ها بوده است (Rayes *et al.*, 2004) بر این اساس می‌توان علت اصلی کاهش آسیب‌های کبد و آبشش ماهی‌های تیلاپیای نیل را در موارد فوق توجیه نمود. بنابراین به‌نظر می‌رسد تغییرات هیستوپاتولوژیک ایجادشده در کبد و آبشش ماهی تیلاپیا پس از مواجهه سم کلرپیریفوس نوعی پاسخ فیزیولوژیک باشد که جاندار برای ممانعت از ورود این مواد به بدن خود و جلوگیری از آسیب‌های احتمالی ایجاد کرده است. براساس نتایج مطالعه حاضر مشخص گردید که که غلظت‌های مختلف پره‌بیوتیک قارچ صدفی بر بافت‌های آبشش و کبد در طی دوره مواجهه با سم کلرپیریفوس تاثیر به سزایی داشت. البته بهترین تأثیر را غلظت ۰/۲ ppt پره‌بیوتیک نشان داد که سبب بهبود مقاومت بافتی در برابر آسیب‌های بافتی کبد و آبشش شد. به‌نظر می‌رسد مقاومت مذکور به دلایل احتمالی از قبیل بهبود پارامترهای ایمنی، پاسخ‌های آنزیمی و درنهایت مهار استرس بوده باشد. ارزیابی هیستوپاتولوژی اثرات مستقیم کلرپیریفوس بر روی بافتهای کبد و آبشش را اثبات کرده است، بااین‌حال قرار گرفتن در معرض پره بیوتیک قارچ صدفی منجر به بهبود آسیب ساختاری می‌شود که نشان‌دهنده سم‌زدایی است. همچنین با توجه به نتایج بافتی و آزمون مواجهه، مصرف بلندمدت و با غلظت بیشتر پره‌بیوتیک قارچ صدفی سبب تأثیر بهتر در میزبان هدف (ماهی تیلاپیا) می‌گردد. تحقیق حاضر فرضیه‌ای بود براثر مثبت پربیوتیک قارچ صدفی بر ایمنی ماهی تیلاپیا در مواجهه با سم کلرپیریفوس که نتایج تحقیق حاضر این فرضیه را تأیید کرد و توانست اثر مخرب سم کلرپیریفوس را بر بافت آبشش و کبد بهبود ببخشد.

پست الکترونیک نویسندگان

سیدعلی اکبرهدایتی: hedayati@gau.ac.ir
سمیه نمرودی: ssnamroodi2000@yahoo.com
وحید زمانی: wazamani_wahid@yahoo.com
رابعه ضیائی: ziaee@gmail.com
فرحناز کاکاوند: Farahnakakavand1393@gmail.com
عاطفه ایری: iri1375@yahoo.com
محمد اخوان بهابادی: mohamakhavan3107@gmail.com
مریم رضائی: Rerezaie.m26@gmail.com

REFERENCES

Alazemi B M., Lewis J.W., Andrews E.B. 1996. Gill damage in the freshwater fish *Gnathonemus petersii* (family: Mormyridae) exposed to selected pollutants: an ultrastructural study. Journal of Environmental Technology, 17(3): 225-238.

Bonilla E., Hernandez F., Corte SL., Mendoza M., Mejla J., Carrillo E. 2008. Effects of the Insecticides Malathi and Diazinon on the Early Oogenesis in Mice in Vitro. Environmental Toxicology, 23: 240-245.

Brusle J., Gonzalez I., Anadon G. 1996. Fish Morphology, the structure and function of fish Liver, eds Munshi JSD, Dutta HM (Science Publishers INC, New York).

Cengiz E.I., Unlu E. 2006. Sublethal effects of commercial deltamethrin on the structure of the gill, liver and gut tissues of mosquitofish Gambusia affinis, a microscopic study. Environmental Toxicology and Pharmacology, 21(3): 246-253.

Civen M., Brown C.B., Morin R.J. 1977. Effects of organophosphate insecticides on adrenal cholesterol ester and steroid metabolism. Biochemical Pharmacology, 26: 1901-1907.

Das S., Das A., Gupta A. 2013. Histopathological changes in liver of Indian flying barb, *Esomus danricus*,

[Downloaded from jair.gonbad.ac.ir on 2026-11-25]

[DOI: 10.22034/jair.11.3.4]

exposed to Malathion. International Journal of Latest Research in Science and Technology, 2(2): 62-64.

Deka S., Mahanta R. 2012. A Study on the Effect of Organophosphorus Pesticide Malathion on Hepato-Renal and Reproductive Organs of *Heteropneustes fossilis* (Bloch). The Science Probe, 1(1): 1- 13.

Dutta H., Richmond C.R., Zento T. 1993. Effects of diazinon on the gills of bluegill sunfish (*Lepomise macrochirus*). Journal on Environment and Ecology, 11: 979-981.

Fanta E., Rios F.S., Romao S., Vianna A.C.C., Freiberger S. 2003. Histopathology of the fish *Corydoras paleatus* contaminated with sublethal levels of organophos-phorus in water and food. Journal of Ecotoxicology and Environmental Safety, 54:119-130.

Farrell A., Branner C. 2014 Organic chemical Toxicology of Fishes Academic Press, Santiago, USA, 543p.

Hedayati A., Jahanbashi AS. Qadri F. 2013. Aquaculture toxicology. Gorgan University of Agriculture and Natural Resources Publications. 212 p.

Hedayati A., Darabi F. 2018. Investigating the Effect of Oral Anzomalto oligosaccharide on Tissue Damage of (*Cyprinus carpio*) in the face of Vertimek insecticide. Physiology and Development of Animal, Islamic Azad University of Zanjan Branch. 11(4): 87-99.

Jafardod A. 2016. Investigating Properties of Synder Properties Some Organic Acids with *Lactobacillus Casei* in the Fingerprint of the Trout (*Oncorhynchus Mykiss*) Thesis, Fisheries Faculty of Urmia University. 150 p.

Kakavand F., Hedayati A., Jafar Nodeh A., Maddah S., Rezaei Shadegan M. 2020. Toxicological Effect of Silver Nanoparticles on Nile Tilapia (*Oreochromis niloticus*). Journal of Environmental Health Engineering, 7(1):45-51.

Katya K., Yun Y.H., Yun H., Lee J.Y., Bai S.C. 2016. Effects of dietary fermented by-product of mushroom, *Pleurotus ostreatus*, as an additive on growth, serological characteristics and nonspecific immune responses in juvenile Amur catfish, Silurus asotus. Journal of Aquaculture research, 47(5): 1622-1630.

Khodadadian Zou H., Hoseinifar S.H., Miandare H.K., Hajimoradloo A. 2016. *Agaricus bisporus* powder improved cutaneous mucosal and serum immune parameters and up-regulated intestinal cytokines gene expression in common carp (*Cyprinus carpio*) fingerlings. Journal of Fish & shellfish immunology, 58: 380-386.

Kumar S., Lata, S., Gopal K. 1999. Deltamethrin induced physiological changes in freshwater cat fish *(Heteropneustes fossilis).* Bulletin of Environmental Contamination and Toxicology, 62(3): 254-258.

Li Z., Yang S., Lin H., Huang J., Watkins P.A., Moser A.B. 2003. Probiotics and antibodies to TNF inhibit inflammatory activity and improve nonalcoholic fatty liver disease. Hepatology, 11: 720-726.

Mahious A.S. Gatesoupe F.J. Hervi M., Metailler R., Ollevier F. 2005. Effect of dietary inulin and oligo-saccharides as prebiotics for weaning Turbot (*Psetta maxima).* Aquaculture International, 14:219-229.

Mohan M. 2003. A composite approach for evaluation of the effect of Malathion on Gobiid fish *Glossogobius giuris* (Ham.). Aquatic Environment and Toxicology, 399-410.

Rayes N., Seehofer D., Theruvuth T., Schiller R.A., Langrehr J.M., Jonus S. 2004. Supply of pre- and probiotics reduces bacterial infection rates after liver transplantation-a randomized, double-blind trial. American Journal of Transplantation, 5: 125-130.

Rezaei Shadegan M., Banaee M. 2018. Effects of dimethoate alone and in combination with Bacilar fertilizer on oxidative stress in common carp, *Cyprinus carpio*. Journal of Chemosphere, 208:101-107.

Rishi P., Kaur Mari S., Bharrhan S., Shukla G., Rupinder T. 2009. Protective efficacy of probiotic alone or in conjunction with a prebiotic in *Salmonella*-induced liver damage. FEMS Microbiology Ecology, 69:222-230.

Rodrigues E.L., Fanta E. 1998. Liver histopathology of the fish *Brachydanio rerio* after acute exposure to sublethal levels of the organophosphate dimethoate, 15:441-450.

Sarkar B., Chatterjee A., Adhikari S., Ayyappan S. 2005. Carbofuran and cypermethrin induced histopatho-logical alterations in the liver of *Labeo rohita* (Hamilton) and its recovery. Journal of Ecotoxicology and Environmental Safety, 21:131-135.

Sepehrfar D., Hosseini Far S.H., Jafar Node A.S. 2018. The effect of separate and integrated probiotic use of *Pediococcus acidilactici* and Raffinos prebiotics on mucus and histo morphology safety indicators in gold fish (*Carassius auratus*). Physiology and Development of Animal, Islamic Azad University of Zanjan Branch. 12(1): 25-34.

Şevik S., Aktaş M., Dogan H., Koçak S. 2013. Mushroom drying with solar assisted heat pump system. Energy Conversion and Management, 72: 171-178.

Taheri Mirghaed A., Ebrahimzadeah S.M., Nouri Mogehi M.H., Agahi N. 2014. Colour Atlas of Fish Pathology. 1st ed., Iran: Tehran, Jahad Daneshgahi Publishes, pp: 111-302. (In Persian).

Van der Oost R., Beyer J., Vermeulen N.P.E. 2003. Fish bioaccumulation and biomarkers. Journal of Environmental toxicology and pharmacology, 13(2): 57-149.

Wasser S.P. 2002. Medicinal mushrooms as a source of antitumor and immunomodulating polysaccharides. Applied microbiology and biotechnology, 60(3):258-274.

Yadav M., Schorey J.S. 2006. The β-glucan receptor dectin-1 functions together with TLR2 to mediate macrophage activation by mycobacteria. Blood, 108: 3168-3175.

Zhang H.X., Sultatos L.G. 2005. Biotransformation of the organophosphorus insecticides parathion and methyl effects of black tea extract. Clinica Chimica Acta 358, 131-138.

[Downloaded from jair.gonbad.ac.ir on 2026-11-25]

[DOI: 10.22034/jair.11.3.4]

نحوه استناد به این مقاله:

هدایتی ع.ا.، نمرودی س.، زمانی و.، ضیائی ر.، کاکاوند ف.، ایری ع.، اخوان بهابادی م.، رضائی‌شادگان م. تأثیر آفت‌کش کلرپیریفوس بر ماهی تیلاپیا (*Oreochromis niloticus*) مقاوم شده با پربیوتیک قارچ صدفی (*Pleurotus ostreaus*). نشریه پژوهش‌های ماهی‌شناسی کاربردی دانشگاه گنبدکاووس. ۱۴۰۲، ۴۲-۳۳ :(۳)۱۱ .

Hedayati A.A., Namroodi S., Zamavi W., Ziaee R., Kakavand F., Iri A., Akhavan Bahabadi M., Rezaei Shadegan M. The effect of chlorpyrifos pesticide on tilapia (*Oreochromis niloticus*) resistant to mushroom (*Pleurotus ostreaus*) probiotic. Journal of Applied Ichthyological Research, University of Gonbad Kavous. 2023, 11(3): 33-42.

[Downloaded from jair.gonbad.ac.ir on 2026-11-25]

[DOI: 10.22034/jair.11.3.4]

The effect of chlorpyrifos pesticide on tilapia (*Oreochromis niloticus*) resistant to mushroom (*Pleurotus ostreaus*) probiotic

Hedayati A.A[1*]., Namroodi S[1]., Zamavi W[2]., Ziaee R[3]., Kakavand F[1]., Iri A[1]., Akhavan Bahabadi M[4]., Rezaei Shadegan M[1].

[1] Faculty of Fisheries and Environment, Gorgan University of Agricultural Sciences and Natural Resources, Gorgan, Iran.
[2] Faculty of Natural Resources, Kurdistan University, Sanandaj, Iran.
[3] Fisheries Organization of Iran, General Department of Fisheries of Golestan Province, Gorgan, Iran.
[4] National Saline Aquatic Research Center, Fisheries Science Research Institute, Agricultural Research and Extension Education Organization, Bafgh, Iran.

Type:

Original Research Paper

Paper History:

Received: 23-05-2022
Accepted: 25-12- 2022

Corresponding author:

Hedayati A.A. Faculty of Fisheries and Environment, Gorgan University of Agricultural Sciences and Natural Resources, Gorgan, Iran.

Email: Hedayati@gau.ac.ir

Abstract

Contaminants in aquatic ecosystems cause tissue damage in fish. In some cases, the effects of pesticide degradation on non-target organisms (aquatic) are greater than on target organisms (pests), which in turn causes faster and more aquatic deaths. The use of safety stimuli seems to be essential. The aim of this study was to investigate the effect of different prebiotic levels of *Pleurotus ostreatus* on histological characteristics of tilapia (*Oreochromis niloticus*) exposed to chlorpyrifos. This research was conducted in the fall of 2019. For this purpose, 120 tilapia fry were divided into 4 treatments for 42 days. Then, 0.5 ppm concentration of chlorpyrifos was added to each group for 16 days. At the end of the period, the fish were anesthetized with clove anesthetic solution (220 mg / l) and their liver tissue and gills were isolated for histological studies .The results showed that the treatments exposed to 0.5 ppm chlorpyrifos (poisoned control without prebiotics) had the most destructive effect on liver and gill tissue. However, combined prebiotic treatments of Pleurotus ostreatus and chlorpyrifos improved tissue damage, indicating detoxification, and a concentration of 0.2 ppt Pleurotus ostreatus had the best performance against tissue damage to the liver and gills of tilapia, indicating improved resistance.

Keywords: Prebiotic, Tissue damage, Tilapia, chlorpyrifos.

[Downloaded from jair.gonbad.ac.ir on 2026-11-25]

[DOI: 10.22034/jair.11.3.4]