نشریه پژوهش‌های ماهی‌شناسی کاربردی

Journal homepage: http://jair.gonbad.ac.ir

تأثیر مکمل غذایی ملاس بر بافت‌شناسی کبد ماهی کپورمعمولی (*Cyprinus carpio*) در مواجهه با نانوذرات آهن

سپیده غنی [1]، روحا.. شیخ‌ویسی [1*]، پریا هوشمند [1]، وحید زمانی [2]، محسن برخوردار [1]، اسماعیل زارع‌مهرآبادی [1]، پدرام حاتمی [1]، علیرضا کشیری [1]، یلدا علیزاده [1]، سارا والی [1]، فائزه ساداتی [1]، منیره سهلی [1]

[1] گروه شیلات، دانشکده شیلات و محیط‌زیست، دانشگاه علوم‌کشاورزی و منابع‌طبیعی گرگان، گرگان، ایران

[2] گروه محیط زیست، دانشکده منابع طبیعی، دانشگاه کردستان، سنندج، ایران

نوع مقاله:

پژوهشی اصیل

https://doi.org/10.22034/jair.10.2.51

تاریخچه مقاله:

دریافت: ۰۰/۱۱/۲۷

پذیرش: ۰۱/۰۱/۲۵

نویسنده مسئول مکاتبه:

روحا... شیخ‌ویسی، گروه شیلات، دانشکده شیلات و محیط‌زیست، دانشگاه علوم‌کشاورزی و منابع‌طبیعی گرگان، گرگان، ایران.

ایمیل: roholla_veisi@yahoo.com

چکیده

باتوجه به این‌که وجود نانوذرات بر وضعیت فیزیولوژیک ماهیان اثرگذار است از این‌رو استفاده از محرک‌های ایمنی نظیر ملاس بسیار ضروری به‌نظر می‌رسد. تعداد ۲۵۰ بچه‌ماهی کپورمعمولی با میانگین وزنی۰/۶۲ ±۲۵ به‌مدت ۴۲ روز در چهار گروه جیره فاقد ملاس ، جیره حاوی ۰/۵ درصد ملاس، جیره حاوی ۱ درصد ملاس و جیره حاوی ۲ درصد ملاس تقسیم شدند. سپس به هرکدام از گروه‌ها ۵۰ درصد غلظت کشنده نانو آهن به‌مدت چهارده روز اضافه شد. بررسی‌های بافت‌شناسی ماهیان که درمعرض ملاس و نانوذرات آهن قرار داشتند، نشان‌دهنده بروز ناهنجاری‌های ساختاری در بافت کبد بود. به‌طوری‌که این تغییرات در مقایسه با بافت‌های گروه شاهد اختلاف بسیاری داشت. نتیجه گیری نهایی تحقیق حاضر نشان داد که تیمار نانوآهن منجر به بروز آسیب‌های بافتی در کبد کپور ماهیان گردید؛ اگرچه عارضه هیستوپاتولوژیک در تیمارهای ترکیب نانوآهن و ملاس نیز مشاهده شد، اما شدت آسیب‌ها با افزایش غلظت ملاس کاهش یافت. به‌نظر می‌رسد ملاس اثرگذاری منفی نانوذرات آهن بر بافت کبد کپور معمولی را به حداقل رسانده است.

واژه‌های کلیدی:

آبزی، بهبود مقاومت، نانوذرات فلزی، ملاس

۱ | مقدمه

توسعه سریع نانو و نانو تکنولوژی در سال‌های اخیر افق جدیدی به روی بسیاری از صنایع و بخش‌های مختلف گشوده که سرچشمه انقلاب صنعتی جدید گردیده است. در سال‌های اخیر نانوتکنولوژی تبدیل به یکی از مهم‌ترین و مهیج‌ترین حوزه‌های رو به پیشرفت در فیزیک، شیمی، علوم مهندسی و زیست‌شناسی شده است. ذرات نانو به خاطر خصوصیت‌های غیر معمول نوری، شیمیایی، فوتوالکتروشیمیایی و الکتریکی، مورد توجه دانشمندان هستند (Gong *et al.*, 2007). با توجه به نوظهور بودن فناوری نانو هنوز از خطرات احتمالی این ذرات برای محیط زیست ارزیابی دقیقی صورت نگرفته است. ازآن‌جاکه نانوذرات مصنوعی تولید بشر هستند و در فرآیند تکامل وجود نداشته‌اند، درحال حاضر، نگرانی زیادی پیرامون آلودگی موجودات زنده به خصوص آبزیان با آن‌ها وجود دارد، نانوذرات می‌توانند از جداره رگ‌های خونی و همچنین جفت عبور کنند در نتیجه، به‌راحتی می‌توانند با ملکول‌های مستقر بر روی سطح یا داخل سلول‌ها تعامل داشته باشند. این مسئله باعث می‌شود سلامتی موجودات زنده زیادی تحت تاثیر قرار گیرد، ویژگی‌های نانوذرات مانند انحلال‌پذیری، تحرک بسیار زیاد در بدن انسان و توانایی نفوذ به غشا سلولی سبب شده مقیاس نانو بیش از مقیاس‌های دیگر موردتوجه قرار گیرد باتوجه به خصوصیات منحصر به فرد فیزیکوشیمیایی نانوذرات ممکن است نوع سمیت آن‌ها با موادی که از نظر ساختمان شیمیایی با آن‌ها یکسان اما اندازه متفاوت دارند، فرق داشته باشد. حتی امکان دارد که نانو ذره‌ها سمیت بیشتری در مقایسه با ذرات بزرگتر ایجاد کنند نانوذرات اکسید فلزی می‌توانند وارد رگ‌ها و بافت‌های مغز شوند و از این طریق می‌توانند قابلیت دسترسی زیستی را افزایش دهند. این مسئله ممکن است منجر به تأثیرات سمی و پاسخ‌های التهابی در مغز و تخریب سیستم عصبی مرکزی شود (Chang *et al.*, 2012). ملاس چغندر قند یک شیرین‌کننده است که به‌عنوان یک محصول جانبی از فرایند ساخت قند تشکیل می‌شود ملاس چغندر قند به‌عنوان یک منبع غنی از ساکارز است (Soder *et al.*, 2010). کپور معمولی (*Cyprinus carpio*) از رده ماهیان استخوانی و متعلق به خانواده کپورماهیان (Cyprinidae) است و در تمام حوضه‌های آبریز ایران پراکنش دارد (sattari *et al.*, 2003) و یکی از مهم‌ترین ماهیان پرورشی و تجاری در دنیا و ایران محسوب می‌گردد.

هدایتی‌وهمکاران (Hedayati *et al.*, 2013) به بررسی‌اثرات سمیت کشنده نانواکسیدروی، نانو اکسید مس (CuO NPs) و نانودی‌اکسید

© ۱۴۰۱ | دانشگاه گنبدکاووس

[Downloaded from jair.gonbad.ac.ir on 2025-09-01]

[DOI: 10.22034/jair.10.2.51]

تیتانیوم و بررسی اثرات سمیت تحت‌کشنده آن‌ها بر فاکتورهای خون و بافت آبشش ماهی قرمز، کپورمعمولی و کلمه (*Rutilus rutilus*) پرداختند. هندی و همکاران (Handi *et al*., 2008) با مطالعه بر ساختار و نحوه عملکرد ذرات نانو بر بدن ماهی بیان نمودند که جذب نانوذرات (در این مقاله از نانوذرات تیتانیوم و کبالت استفاده شد) در بافت آبشش و موکوس موجود، بر روی آن به یک صورت انجام می‌گردد ولی جذب این مواد در بافت اپی‌تلیال آبشش ماهی به‌صورت فرآیندهای ذره‌خواری اگزوسیتوز انجام می‌پذیرد. قرار گرفتن درمعرض آلاینده‌های شیمیایی می‌تواند ضایعات و آسیب‌های متعددی را به بافت‌ها و سلول-های مختلف ماهی وارد کند، آزمایشات آسیب‌شناسی بافتی، ابزاری مفید به‌منظور ارزیابی میزان آلودگی و بررسی اثرات آلاینده، به‌ویژه اثرات حاد و مزمن بر موجودات زنده می‌باشد. در واقع تغییرات بافتی که در اثر قرارگرفتن موجود زنده درمعرض غلظت تحت حاد از یک سم بروز می‌دهد، واکنشی از موجود زنده است که اطلاعاتی در مورد ماهیت موادسمی را فراهم می‌کند. حساسیت گونه‌های مختلف ماهیان به مواد سمی، متغیر است، از این‌رو ضروری است آزمایش‌های سم‌شناسی برای ماهیان مختلف صورت گیرد (Finney *et al*., 1971).

۲ | مواد و روش‌ها

این تحقیق به‌مدت ۶۳ روز (یک هفته برای آداپته شدن،۴۲ روز تغذیه با ملاس،۱۴روز درمعرض نانوآهن) در محل مرکز تحقیقات آبزی پروری شهید ناصر فضلی برآبادی گروه شیلات دانشگاه علوم کشاورزی و منابع طبیعی گرگان انجام شد. ابتدا تعداد ۲۵۰ بچه‌ماهی کپورمعمولی با میانگین وزنی۰/۶۲ ±۲۵ از مراکز تکثیر و پرورش بخش خصوصی تهیه گردید. بعد از ضدعفونی و آماده‌سازی آکواریوم‌ها، آبگیری آن‌ها صورت گرفت. سپس به آکواریوم‌های آزمایشگاه منتقل شدند. برای سازگار شدن با محیط آزمایش به‌مدت یک هفته در داخل تانک‌های پرورشی نگهداری شدند. در طول دوره آزمایش فاکتورهای فیزیکوشیمیایی آب اندازه‌گیری شد که شامل دمای آب ۱±۲۱ درجه سانتی‌گراد، پی‌اچ (pH) ۷/۹ – ۶/۷، غلظت اکسیژن محلول: ۹-۷ میلی‌گرم در لیتر و سختی آب: ۲۱۰ میلی‌گرم کربنات کلسیم در لیتر بود. بعد از گذشت یک هفته از دوره سازگاری، آزمایش در قالب ۴ تیمار و هر تیمار با ۳ تکرار شامل: جیره فاقد ملاس (تیمار ۱)، جیره حاوی ۰/۵ درصد ملاس (تیمار ۲)، جیره حاوی ۱ درصد ملاس (تیمار۳) و جیره حاوی ۲ درصد ملاس (تیمار ۴) انجام شد (بیگی، ۱۳۹۷). ماهی‌ها روزانه به میزان ۳ درصد وزن بدن و دو بار در روز با جیره‌های آزمایشی تغذیه شدند. بعد از گذشت ۴۲ روز و LC_{50} 96h برطبق منابع موجود نانو آهن، بچه ماهیان در مجاورت ۵۰ درصد غلظت کشنده نانوذرات آهن به‌مدت ۱۴روز قرار گرفتند (Hedayati *et al*., 2013) که در مجموع ۸ تیمار با ۳ تکرار (۲۴ تیمار× تکرار) طراحی شد. در پایان دوره آزمایش به منظور بررسی بافت کبد ابتدا ۲۴ ساعت غذادهی قطع گردید. سپس از هر تیمار ۹ ماهی به‌طور تصادفی در پودرگل میخک با غلظت ۱۰۰۰ پی.پی.ام قرار داده شد. سپس با تیغ اسکالپل بخش شکم باز و بخشی از بافت کبد جدا و در فرمالین ۱۰ درصد ثابت، و به‌منظور انجام مطالعات بافت‌شناسی به آزمایشگاه منتقل گردید. آماده‌سازی بافت‌های کبد به روش بافت‌شناسی کلاسیک و رنگ‌آمیزی هماتوکسیلین- ائوزین انجام شد (Hedayati *et al*., 2013).

۳ | نتایج

در طول دوره آزمایش در هیچ یک از تیمارهای آزمایشی و گروه کنترل مرگ و میر مشاهده نشد. بررسی‌های بافت‌شناسی ماهیان که در معرض ملاس و نانوذرات آهن قرار داشتند، نشان دهنده بروز ناهنجاری‌های ساختاری در بافت کبد بود. بطوری‌که این تغییرات در مقایسه با بافت-های گروه شاهد اختلاف بسیاری داشت. در تحقیق حاضر طبق جداول یک و دو عارضه رقیق شدن سنوزوئید بافت کبد ماهی کپورمعمولی در تیمارهای ملاس نیم‌درصد، ملاس دو درصد و تیمار نانو آهن به‌صورت خفیف وجود داشت (شکل۱).

طبق جداول یک و دو عارضه تورم آبی بافت کبد ماهی کپورمعمولی در تیمار شاهد، تیمار ترکیب آهن و ملاس نیم‌درصد و تیمار ترکیب آهن و ملاس یک درصد به‌صورت خفیف و در تیمار نانو آهن به‌صورت قوی وجود داشت (شکل۲). طبق جداول یک و دو عارضه تورم ابری بافت کبد ماهی کپورمعمولی در تیمار شاهد، تیمار ترکیب آهن و ملاس نیم درصد به‌صورت خفیف و در تیمار نانو آهن به‌صورت متوسط وجود داشت (شکل۳). طبق جداول یک و دو عارضه چرب‌شدگی بافت کبد ماهی کپور معمولی در تیمار ملاس نیم‌درصد، تیمار ترکیب آهن و ملاس نیم‌درصد و تیمار ترکیب آهن و ملاس یک درصد به‌صورت خفیف و در تیمار ترکیب آهن و ملاس دو درصد به‌صورت متوسط وجود داشت (شکل۴). طبق جداول یک و دو عارضه تجمع ماکروفاژ بافت کبد ماهی کپور معمولی در تیمار ملاس یک درصد و تیمار ترکیب آهن و ملاس نیم درصد به‌صورت خفیف وجود داشت (شکل۵). طبق جداول یک و دو عارضه خون‌ریزش (شکل۵) در تیمار ملاس یک درصد و تیمار ترکیب آهن و ملاس نیم‌درصد به‌صورت خفیف وجود داشت. عارضه نکروز (شکل۶) بافت کبد ماهی کپورمعمولی در تیمار ملاس یک درصد و تیمار ترکیب آهن و ملاس نیم‌درصد به‌صورت خفیف و در تیمار نانو آهن به‌صورت متوسط وجود داشت. طبق‌جداول یک و دو عارضه رکود صفرا بافت کبد ماهی کپورمعمولی در تیمار ملاس نیم درصد و در تیمار نانو آهن به‌صورت خفیف وجود داشت (شکل۷).

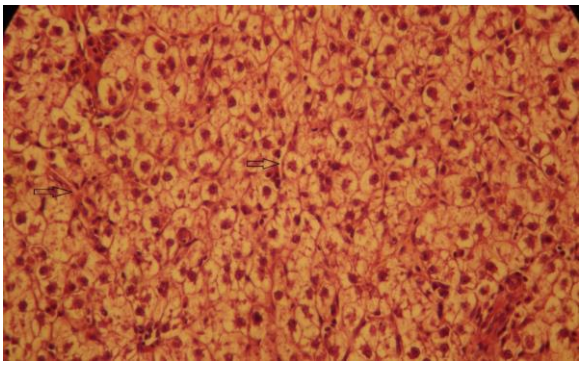

شکل۱- تصویر میکروسکوپ نوری رقیق شدن سنوزوئید بافت کبد ماهی کپور معمولی پیش‌تیمار شده با ملاس در مواجهه با نانوذرات آهن (400 X)

[Downloaded from jair.gonbad.ac.ir on 2025-09-01]

[DOI: 10.22034/jair.10.2.51]

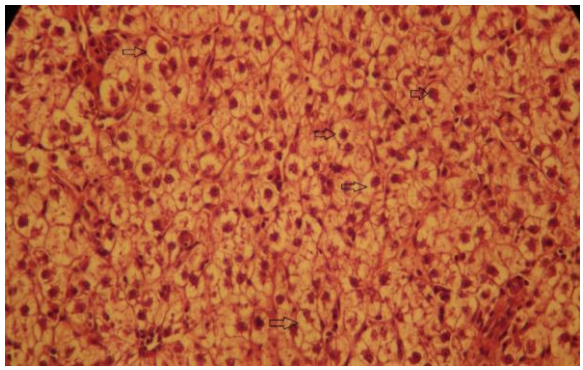

شکل۲- تصویر میکروسکوپ نوری تورم آبی بافت کبد ماهی کپور معمولی پیش‌تیمار شده با ملاس در مواجهه با نانوذرات آهن (400 X)

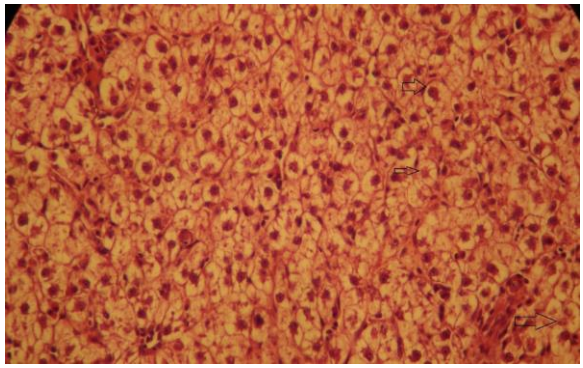

شکل۳- تصویر میکروسکوپ نوری تورم ابری بافت کبد ماهی کپورمعمولی پیش‌تیمار شده با ملاس در مواجهه با نانوذرات آهن (400 X)

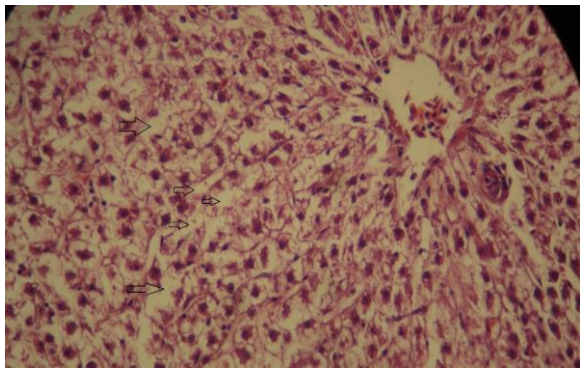

شکل۴- تصویر میکروسکوپ نوری چرب شدگی بافت کبد ماهی کپورمعمولی پیش‌تیمار شده با ملاس در مواجهه با نانوذرات آهن (400 X)

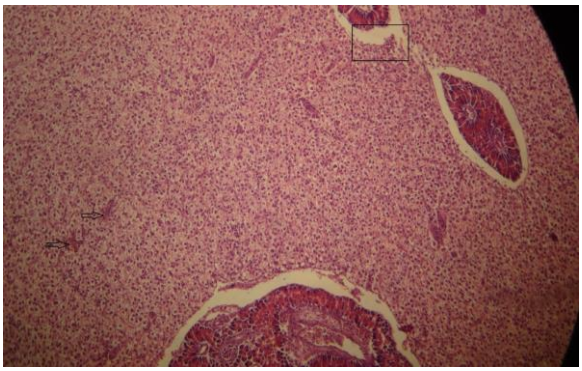

شکل۵- تصویر میکروسکوپ نوری خونریزش (فلش)، تجمع ماکروفاژ (کادر مستطیل) بافت کبد ماهی کپور معمولی پیش‌تیمار شده با ملاس در مواجهه با نانوذرات آهن (400 X)

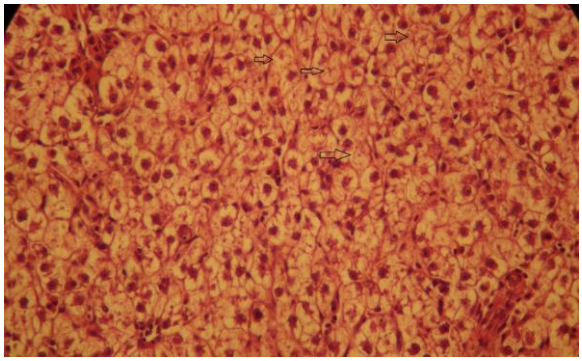

شکل۶- تصویر میکروسکوپ نوری نکروز بافت کبد ماهی کپورمعمولی پیش‌تیمار شده با ملاس در مواجهه با نانوذرات آهن (400 X)

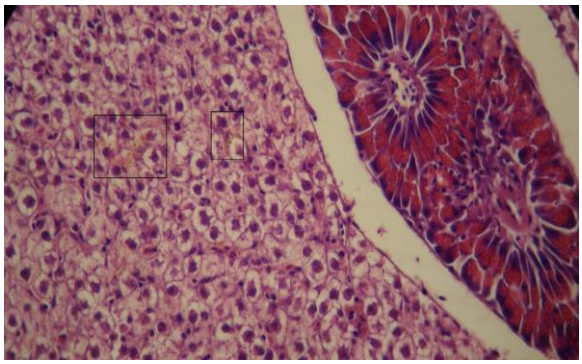

شکل۷- تصویر میکروسکوپ نوری رکود صفرا بافت کبد ماهی کپورمعمولی پیش‌تیمار شده با ملاس در مواجهه با نانوذرات آهن (400 X)

جدول ۱- عوارض بافت کبد ماهی کپورمعمولی در مواجهه با مکمل غذایی ملاس چغندر (عدم مشاهده عارضه (-)، خفیف (+)، متوسط (++)، شدید (+++)).

عارضه	شاهد	ملاس نیم‌درصد	ملاس یک درصد	ملاس دو درصد
رقیق شدن سینوزوئید (*Dilation of sinusoid*)	-	+	-	+
تورم آبی (*Hydropic swelling*)	+	-	-	-
تورم ابری (*Cloudy swelling*)	+	-	-	-
چرب شدگی (*Lipidosis*)	-	+	-	-
تجمع ماکروفاژ (*Macrophage aggregates*)	-	-	+	-
جانبی شدن هسته (*Lateral nuclei*)	-	-	-	-
خونریزش (*Hemorrhage*)	-	-	+	-
نکروز (*necrosis*)	-	-	+	-
رکود صفرا	-	+	-	-

[Downloaded from jair.gonbad.ac.ir on 2025-09-01]

[DOI: 10.22034/jair.10.2.51]

جدول ۲- عوارض بافت کبد ماهی کپور معمولی در مواجهه با مکمل غذایی ملاس چغندر و نانو آهن (عدم مشاهده عارضه(-)، خفیف (+)، متوسط (++)، شدید (+++)).

عارضه	شاهد نانو آهن	نانوآهن+ملاس نیم درصد	نانوآهن+ملاس یک درصد	نانوآهن+ملاس دو درصد
رقیق شدن سینوزوئید (*Dilation of sinusoid*)	+	-	-	-
تورم آبی (*Hydropic swelling*)	+++	+	+	-
تورم ابری (*Cloudy swelling*)	++	+	-	-
چرب شدگی (*Lipidosis*)	-	+	+	++
تجمع ماکروفاژ (*Macrophage aggregates*)	-	+	-	-
جانبی شدن هسته (*Lateral nuclei*)	-	-	-	-
خونریزش (*Hemorrhage*)	-	+	-	-
نکروز (*necrosis*)	++	+	-	-
رکود صفرا	+	-	-	-

۴ | بحث و نتیجه‌گیری

هیستوپاتولوژی ابزاری مناسب در ارزیابی اثرات آلاینده‌ها بر اندام‌های حیاتی بدن نظیر کبد است کبد ماهی شاخص حساس آلودگی محیط بوده و به‌دلیل قابلیت تجمع زیستی فوق العاده کبد نسبت به سایر بافت های بدن، مطالعات اخیر بیشتر برای این اقدام متمرکز شده است. در جیره غذایی ماهیان می‌توان موادی افزود که با استفاده از آن‌ها، میزان رشد ماهیان بیش‌تر شود و می‌توان در زمان کمتری به محصول نهایی با همان کیفیت و حتی باکیفیت بالاتری دست یافت. و نیز می‌توان با استفاده از این مواد قدرت مقابله آبزیان در برابر تنش‌های مختلف را به‌میزان قابل ملاحظه‌ای بالا برد (Sukhoverkhov *et al*., 2006). این مواد با عنوان محرک‌های رشد و ایمنی شناخته شده‌اند و درعین‌حال می‌توانند جزء موادمغذی مؤثر در جیره غذایی ماهیان باشند، در افزایش جذب مواد غذایی، افزایش میزان رشد و بالا بردن مقاومت آبزیان در برابر تنش‌های مختلف بسیار مؤثرند (Sukhoverkhov *et al*., 2006). با وجودی که استفاده از محرک‌های ایمنی نتایج مطلوب و جالب توجهی را ارایه داده است اما نمی‌توان از آثار و عوارض جانبی احتمالی این مواد بر بافت‌های بدن آبزیان به‌طور کامل چشم‌پوشی کرد، لذا بررسی آثار جانبی و خصوصاً تغییرات آسیب‌شناسی بافتی ناشی از محرک‌های رشد و ایمنی در آبزیان ضروری به‌نظر می‌رسد (Camargo *et al*., 2007). که با توجه به نتایج این مطالعه، عارضه‌های رقیق شدن سینوزوئید، خون‌ریزش، چرب شدگی، تجمع ماکروفاژ، نکروز، رکود صفرا در غلظت‌های مختلف ملاس نیز در بافت کبد مشاهده شد.

در بسیاری از موارد به‌ویژه در مسمومیت تحت‌کشنده، لزوماً علایم کلینیکی و رفتاری غیرطبیعی واضح ممکن است در ماهیان مشاهده نشود، که در چنین مواردی بررسی های پاراکلینیکی قادر است میزان آسیب‌های وارده را شناسایی کند. یکی از این روش‌های پاراکلینیکی بررسی‌های آسیب‌شناسی بافتی است که در بسیاری موارد می‌توان با پایش بافت‌هایی که در مسمومیت‌ها بیش‌تر در معرض آسیب قرار دارند وضعیت سلامت ماهی را چه در موارد مواجهه با مسمومیت کشنده و چه در موارد مسمومیت تحت‌کشنده موردبررسی قرار داد (Paris-Palacios *et al*., 2000). معمولاً میزان تغییرات و آسیب‌های بافتی در مسمومیت نانوذرات بسته به دوز مواجهه، گونه ماهی، زمان مواجهه و شرایط فیزیکوشیمیایی آب متفاوت است. هپاتوسیت‌های کبدی و سلول‌های کلیوی در متابولیسم و غیرفعال سازی سموم نقش اساسی دارند. درعین‌حال به‌دلیل خون‌رسانی بالای این بافت‌ها در صورت مسمومیت با فلزات سنگین بیش‌تر درمعرض مواجهه با سموم قرار می‌گیرند و در نهایت اثرات آسیب‌شناسی در سلول‌های این بافت‌ها نسبت به سایر بافت‌های داخلی سریع‌تر قابل مشاهده است. میزان این آسیب بسته به نوع مسمومیت، دوز مواجهه، گونه و سن ماهی، زمان مواجهه و شرایط فیزیکوشیمیایی آب پرورش متفاوت است (Paris-Palacios *et al*., 2000).

کبد، اندامی مهم برای تنظیم سوخت و ساز و فعالیت سم‌زدایی در بدن ماهی است، تحقیقات متعددی به بررسی پاسخ آسیب‌شناسی بافت کبد پس از مواجهه با مواد آلاینده پرداخته است. به‌عنوان مثال، بررسی غلظت‌های ۰/۱، ۰/۲ و ۰/۴ میلی‌گرم بر لیتر فلز سرب بر بافت کبد ماهی کلمه (*Rutilus caspius*) نشان داد که فلز سرب باعث تغییرات آسیب‌شناسی بافتی در کبد از جمله واکوئله شدن، پرخونی، پیکنوزیس هسته‌ای، نکروزکانونی و تجمع هموسیدرین در سلول‌ها ملانوماکروفاژها شد (Mohammadzadeh *et al*., 2013). هر دو ترکیب نانوذره (CuNPs) و سولفات مس (CuSO4) تأثیر مشابهی بر بافت کبد در قزل‌آلای رنگین‌کمان را پس از چهار روز مواجهه نشان دادند که شامل‌پیکنوزیس هسته‌ای، واکوئله‌شدن سیتوپلاسم، نکروز کانونی و همچنین افزایش ملانوماکروفاژها بود (Al-Bairuty *et al*., 2013). بندانی و همکاران (Bandani *et al*., 2015) سطح عناصر فلزی (سرب، کادمیوم، کروم و روی) را در بافت عضله و کبد ماهی کپور در سواحل استان گلستان بررسی کردند آنها بالاترین میزان روی را در بافت کبد به‌دست آوردند. سمیت نانوذره اکسید روی در پنج گونه آبزی دریایی بررسی شد و مشاهده گردید که این نانوذره می‌تواند با ایجاد استرس اکسیداتیو به سلول‌ها آسیب برساند (Wong *et al*., 2010).

[Downloaded from jair.gonbad.ac.ir on 2025-09-01]

[DOI: 10.22034/jair.10.2.51]

در این مطالعه اثر استفاده از ملاس در کنار نانوآهن در ماهی کپور معمولی مورد بررسی قرار گرفت و نتایج نشان داد که در تیمار نانو آهن بیشترین عارضه و در تیمار ترکیب نانو آهن و ملاس دو درصد کمترین عارضه بافت کبد مشاهده شد که می‌توان نتیجه گرفت علی‌رغم این‌که ملاس به‌تنهایی نیز باعث وجود عارضه در بافت کبد ماهی کپور شد ولی در ترکیب با نانو آهن تا حدی باعث کاهش اثرات مخرب نانوآهن شده است. در مطالعه‌ای که الکلادی توسط و همکاران (*Alkaladi et al.*, 2014) بر روی غلظت کشنده نانواکسید روی در ماهی تیلاپیا و اثرات محافظتی ویتامین‌های E و C انجام دادند. نتایج نشان داد که غلظت‌های ۱ و ۲ میلی‌گرم بر لیتر نانواکسید روی باعث تغییرات شدید در بافت‌های کبد و آبشش شامل اندامک‌های سلولی، هسته، دستگاه گلژی، شبکه آندوپلاسمی، غشای سلولی و ترکیب ویتامین C با ویتامین E در جیره غذایی باعث کاهش خفیف تا متوسط واکئولیشن در سلول‌های بافتی می‌شود. هم‌چنین ترکیب ویتامین E و C باعث اثر تعدیل‌کننده‌ای بر تغییرات ساختاری ناشی از نانواکسید روی با گذشت زمان شد. در مطالعه‌ای سمیت نانوذرات اکسید روی از طریق مجرای گوارشی موردبررسی قرار دادند. آن‌ها مشاهده کردند اندام‌های اصلی از جمله قلب، ریه، کبد و کلیه در مقایسه با گروه کنترل صدمه دیدند و از بین رفتند. درحالی‌که در سلول‌های طحال و مغز آسیبی مشاهده نشد (Wang *et al.*, 2008). در مطالعه‌ای دیگر با استفاده از نانو ذره اکسید روی به‌صورت خوراکی نشان دادند که بعد از ۷۲ ساعت سطح معنی-داری از عنصر روی در اندام‌ها به‌ویژه کبد و کلیه توزیع و پخش شد (Cho *et al.*, 2013). در تحقیقی دیگر تأثیر سلنیوم بر مقاومت استرس اکسیداتیو ایجاد شده توسط سرب را در ماهی کپورمعمولی (*C. carpio*) بررسی شد. نتایج تحقیق نشان داد که سرب موجود در جیره با ایجاد پراکسیداسیون در چربی‌ها باعث ایجاد استرس اکسیداتیو می‌شود، هم‌چنین سلنیوم می‌تواند از آسیب بافت مغز و کبد توسط سمیت سرب با کاهش میزان مالون دی آلدهید و تنظیم آنزیم‌های آنتی اکسیدانی در این بافت‌ها جلوگیری کند (Özkan-Yılmaz *et al.*, 2013). به‌طورکلی بروز این ضایعات بافتی به‌دلیل تجمع ترکیبات سمی در داخل سلول‌های کبدی است چراکه کبد به‌عنوان یکی‌از جایگاه‌های سم‌زدایی در بدن عمل می‌کند. علاوه‌بر این هجوم ماکروفاژ-ها برای از بین بردن ترکیبات خارجی می‌تواند سبب ایجاد اتساع و تورم فضای بین هپاتوسیت‌ها شود. در مجموع رخداد چنین تغییراتی در ساختار معمول سلول‌های کبدی می‌تواند فعالیت طبیعی کبد در متابولیزه نمودن موادغذایی و تولید آنزیم‌ها و ترکیبات ضروری بدن را مختل سازد (Rocky *et al.*, 2016).

نتیجه‌گیری نهایی تحقیق حاضر نشان‌داد که تیمار نانوآهن منجر به بروز آسیب‌های بافتی در کبد کپورماهیان گردید؛ اگرچه عارضه هیستوپاتولوژیک در تیمارهای ترکیب نانوآهن و ملاس نیز مشاهده شد، اما شدت آسیب‌ها با افزایش غلظت ملاس کاهش یافت. به‌نظر می‌رسد اثرگذاری منفی نانوذرات آهن بر بافت کبد کپورمعمولی توسط ملاس به حداقل رسیده است.

۵ | تشکر و قدردانی

این تحقیق با حمایت‌های مادی و معنوی دانشگاه علوم‌کشاورزی و منابع‌طبیعی گرگان صورت گرفت. از همه بزرگوارانی که به نحوی در این پژوهش مساعدت نمودند، سپاسگزاری می‌نماییم.

پست الکترونیک نویسندگان

سپیده غنی: roholla_veisi@yahoo.com
روح‌ا... شیخ‌ویسی: roholla_veisi@yahoo.com
پریا هوشمند: pariahooshmand71@gmail.com
وحید زمانی: zamani_wahid@yahoo.com
محسن برخوردار: mohsen.barkhordar@yahoo.com
اسماعیل زارع‌مهرآبادی: esmaeil.zare90@gmail.com
پدرام حاتمی: pariahooshmand71@gmail.com
علیرضا کشیری: Alireza.kashiri1353@gmail.com
یلدا علیزاده: roholla_veisi@yahoo.com
سارا والی: roholla_veisi@yahoo.com
فائزه ساداتی: faezehsadatsadati@gmail.com
منیره سهلی: roholla_veisi@yahoo.com

REFERENCES

Bandani Gh., Khoshbavar Rostami H., Yalghi S., Shokrzadeh M., Nazari H. 1394. Surface of heavy metals (lead, cadmium, chromium and zinc) in the muscle and liver tissue of carp (*Cyprinus carpio*) off the coast of Golestan province. Iranian Journal of Fisheries, 4: 10-1.

Rocky M., Peykan Hairati f., Dorafshan S. 2016. Pathological changes of gill tissue and liver of Zayandehrood bride Petroleuciscus esfahani coad & Bogutskaya, 2010 after exposure to water-soluble silver nanoparticles and silver nitrate. Journal of Applied Fisheries Research, 4(4): 79-95. (In Persian).

Sattari M., Shahsoni D., Shafi'i S. 2003. Mathematics 2. Publishing a lawyer. Tehran, Iran. 597 p. (In Persian).

Hedayati A., Jahanbakhshi, A., Ghaderi Ramazi F. 2013. Aquatic Toxicology, Volume One, First Edition, pp: 70-76. (In Persian).

Al-Bairuty G.A., Shaw B.J., Handy R.D., Henry T.B. 2013. Histopathological effects of waterborne copper nanoparticles and copper sulphate on the organs of rainbow trout (*Oncorhynchus mykiss*). Aquatic Toxicology, 126: 104-115.

Alkaladi A., Afifi M., Youssef Mosleh Y., Abu-Zinada O. 2014. Ultra structure alteration of sublethal concentrations of zinc oxide nanoparticals on Nil Tilapia (*Oreochromis niloticus*) and the protective effects of vitamins C and E. Life Science Journal. 11(10): 257-262.

Camargo M.M.P., Martinez C.B.R. 2007. Histopathology of gills, kidney and liver of a Neotropical fish caged in an urban stream. Neotropical Ichthyology. 5(3): 327-336.

Chang Ya., Xia L., Zhang M., Zhang J., Xing G. 2012. The Toxic Effects and Mechanisms of CuO and ZnO Nanoparticles. Materials. 5(12): 2850-2871.

[Downloaded from jair.gonbad.ac.ir on 2025-09-01]

[DOI: 10.22034/jair.10.2.51]

Cho W.S., Kang B.C., Lee J.K., Jeong J., Seok S.H. 2013. Comparative absorption, distribution, and excretion of titanium dioxide and zinc oxide nanoparticles after repeated oral administration. Particle and Fibre Toxicology, 10: 1-9.

Finney D. 1971. Probit analysis, a statistical treatment of the sigmoid response curve. Cambridge. UK. 256 p.

Gong P., Li H., He X., Wang K., Hu J., Tan W., Yang X. 2007. Preparation and antibacterial activity of Fe3O4@ Ag nanoparticles. Nanotechnology, 18(28): 285-604.

Handy R.D. 2008. Manufactured nanoparticles: their uptake and effects on fish-a mechanistic analysis. Ecotoxicology. 17(5): 396-409.

Mohammadzadeh P., Jamili Sh., Mashinchian A., Matinfar A. and Rostami M. 2011. Study on the lead effect on liver and gill tissues of *Rutilus rutilus* caspius. Animal Environment, 3(1):59-68. (In Persian).

Özkan-Yılmaz F., Özlüer-Hunt A., Gündüz S.G., Berköz M., Yalın S. 2014. Effects of dietary selenium of organic form against lead toxicity on the antioxidant system in *Cyprinus carpio*. Fish physiology and biochemistry, 40(2), 355-363.

Paris-Palacios S., Biagianti-Risbourg S., Vernet G. 2000. Biochemical and (ultra)structural hepatic perturbation of *Brachydanio rerio* (Teleostei, Cyprinidae) exposed to two sublethal concentrations of copper sulphate. Aquatic Toxicology, 50(1-2):109-124.

Soder K.J., Hoffman K., Brito A.F. 2010. Effect of molasses, corn meal, or a combination of molasses plus corn meal on ruminal fermentation of orchardgrass pasture during continuous culture fermentation. Professional Animal Scientist, 26, 167-174.

Sukhoverkhov F.M. 2006. The effect of cobalt, vitamin, tissue preparations and antibiotics on carp production. FAO Fish, 3(44): 400-407.

Wang B., Feng W., Wang M., Wang T., Gu Y., Zhu M., Ouyang H., Shi J., Zhang F., Zhao Y. 2008. Acute toxicological impact of nano- and submicro-scaled zinc oxide powder on healthy adult mice. Journal of Nanoparticle Research, 10(2): 263-276.

Wong S. W., Leung P.T., Djurisic A.B., Leung K.M. 2010. Toxicities of nanozinc oxide to five marine organisms: in fluencies of aggregate size and ion solubility. Analytical and Bioanalytical Chemistry, 396, 609-618.

نحوه استناد به این مقاله:

غنی س.، شیخ‌ویسی ر.، هوشمند پ.، زمانی و.، برخوردار م.، زارع‌مهرآبادی ا.، حاتمی پ.، کشیری ع.، علیزاده ی.، والی س.، ساداتی ف.، سهلی م. ۱۴۰۱. تأثیر مکمل غذایی ملاس بر بافت‌شناسی کبد ماهی کپورمعمولی (*Cyprinus carpio*) در مواجهه با نانوذرات آهن. نشریه پژوهش‌های ماهی‌شناسی کاربردی، (۲)۱۰: ۵۴-۴۸. https://doi.org/10.22034/jair.10.2.51

Ghani S., Sheikhveisi R., Houshmand P., Zamani V., Barkhordar M., Zare E., Hatami P., Kashiri A., Alizadeh Y., Vali S., Sadati F., Sahli M. 2022. The effect of molasses dietary supplement on the histology of liver of common carp (*Cyprinus carpio*) in exposure to iron nanoparticles. Journal of Applied Ichthyological Research, 10(2): 48-54. https://doi.org/10.22034/jair.10.2.51

[Downloaded from jair.gonbad.ac.ir on 2025-09-01]

[DOI: 10.22034/jair.10.2.51]

The effect of molasses dietary supplement on the histology of liver of common carp (*Cyprinus carpio*) in exposure to iron nanoparticles

Ghani S[1]., Sheikhveisi R[1*]., Houshmand P[1]., Zamani V[2]., Barkhordar M[1]., Zare E[1]., Hatami P[1]., Kashiri A[1]., Alizadeh Y[1]., Vali S[1]., Sadati F[1]., Sahli M[1].

[1] Dept. of Fisheries, Faculty of Fisheries and Environment, Gorgan University of Agricultural Sciences and Natural Resources, Gorgan, Iran.

[2] Dept. of Fisheries, Faculty of Fisheries, University of Kurdistan, Kurdistan, Iran.

Type:

Original Research Paper

https://doi.org/10.22034/jair.10.2.51

Paper History:

Received: 16-02-2022
Accepted: 14-04- 2022

Corresponding author:

Sheikhveisi R. Dept. of Fisheries, Faculty of Fisheries and Environment, Gorgan University of Agricultural Sciences and Natural Resources, Gorgan, Iran.

Email: roholla_veisi@yahoo.com

Abstract

Due to the fact that the presence of nanoparticles affects the physiological condition of fish, the use of safety stimulants such as molasses seems very necessary. A total of 250 juvenile carp with an average weight of 25±0.62 for 42 days were divided into four groups: diets without molasses, diets containing 0.5% molasses, diets containing 1% molasses and diets containing 2% molasses. Then, 50% of the lethal concentration of nano-iron was added to each group for fourteen days. Histological studies of fish exposed to molasses and iron nanoparticles showed structural abnormalities in liver tissue. So that these changes were very different compared to the tissues of the control group. The final conclusion of the present study showed that nano-iron treatment led to tissue damage in carp liver; although histopathological complication was also observed in the combination of nano-iron and molasses treatments, but the severity of injuries decreased with increasing molasses concentration. Molasses seems to minimize the negative effect of iron nanoparticles on the liver tissue of common carp.

Keywords: Aquatic, Strength improvement, Metal nanoparticles, Molasses.

[Downloaded from jair.gonbad.ac.ir on 2025-09-01]

[DOI: 10.22034/jair.10.2.51]