



بررسی کارآیی پروبیوتیک‌های باسیلوسی به‌تنهایی و به‌همراه دی‌فرمات سدیم در جیره غذایی بر شاخص‌های بافتی روده

ماهی آزاد دریای خزر

مهدی حسین‌پور قاسم‌آباد^{۱*}، مهدی سلطانی^۲، تکاور محمدیان^۳، مهدی شمسایی^۴

^۱ گروه شیلات دانشکده منابع طبیعی دانشگاه آزاد علوم تحقیقات تهران، تهران، ایران

^۲ گروه بهداشت و بیماری‌های آبزیان، دانشکده دامپزشکی دانشگاه تهران، تهران، ایران

^۳ گروه علوم درمانگاهی، دانشکده دامپزشکی، دانشگاه شهید چمران اهواز، اهواز، ایران

^۴ عضو قطب بهداشت و بیماری‌های ماهیان گرمابی دانشگاه شهید چمران اهواز، اهواز، ایران

چکیده

این مطالعه به‌منظور ارزیابی اثرات سدیم دی‌فرمات به‌عنوان یک اسید آلی و پروبیوتیک دی‌پرو (*Bacillus subtilis*, *B. licheniformis*) به‌صورت ترکیبی و مجزا بر روی ساختار هیستومورفولوژی روده ماهی آزاد دریای خزر در طی مدت ۶۰ روز هدف‌گذاری شد. سیصد و شصت قطعه بچه‌ماهی با وزن $12/6 \pm 1/4$ در چهار تیمار شامل گروه کنترل، گروه غذای حاوی دی‌پرو، گروه غذای حاوی اسیدیفایر و گروه ترکیبی تقسیم شدند. عملیات بیومتری و نمونه‌گیری از روده از ۹ قطعه بچه‌ماهی از هر تیمار در روزهای ۳۰ و ۶۰ تحقیق انجام شد. در پی نمونه‌برداری‌های این تحقیق مشخص شد که ارتفاع پرز، لایه پارین و ضخامت اپیتلیوم در سی روز آغازین آزمایش در تیمار سوم کاهش یافت ($p < 0.05$) در حالی که تیمار ترکیبی نیز افزایش معنی‌داری در این پارامترها نشان داد ($p > 0.05$). نتایج حاصل نشان داد کاربرد پروبیوتیک دی‌پرو در جیره غذایی ماهی آزاد دریای خزر در جهت بهبود سلامتی و عملکرد روده نسبت به اسیدیفایر بسیار موفق‌تر بود.

واژه‌های کلیدی:

اسیدیفایر، پروبیوتیک باسیلوس، هیستومورفولوژی روده، ماهی آزاد خزر.

نوع مقاله:

پژوهشی اصیل

DOI: 10.22034/jair.8.5.8

تاریخچه مقاله:

دریافت: ۰۰/۰۹/۲۴

پذیرش: ۰۰/۱۱/۱۰

نویسنده مسئول مکاتبات:

مهدی حسین‌پور قاسم‌آباد، گروه شیلات دانشکده منابع طبیعی دانشگاه آزاد علوم تحقیقات تهران، تهران، ایران

ایمیل: mehdi.doe@gmail.com

۱ | مقدمه

نمک‌های آن (اسیدیفایرها) است (Fauconneau, 1988). یکی از جدیدترین ایده‌ها در خصوص این مواد، دارا بودن اثرات ضد میکروبی، علاوه بر دارا بودن اثرات مثبت به‌عنوان محرک رشد و سلامت غذا و ماهی است (Luckstadt, 2008). پروبیوتیک به باکتری‌های اسید-لاکتیک به نام‌های بیفیدوباکتریوم، لاکتوباسیلوس و استروپتوکوکوس (Fuller, 1989)، اطلاق می‌شود که در تولید محصولات لبنی، مخمرهای مهم و تولید خامه استفاده می‌گردد. در سال‌های اخیر نیز پروبیوتیک‌ها به‌طور وسیعی وارد حوزه‌ی آبی‌پروری شده‌اند. مسئله‌ای که مصرف‌کننده با آن روبه‌رو است، این است که معمولاً اطلاعات کمی در مورد ماهیت آن‌ها وجود دارد و همچنین تعداد میکروارگانیسم‌های حاضر در محصول به چه تعداد است و آیا آن‌ها قادر به اشاعه کنترل کیفیت خواهند بود؟ علاوه بر این آیا این جمعیت میکروبی در محصول مؤثر هست؟ و پروبیوتیک آن‌ها به چه مقدار است؟ اگر پروبیوتیک‌ها به‌عنوان یک راهکار جایگزین در نظر گرفته شوند، می‌بایست که ارزیابی دقیق از عملکرد آن‌ها انجام گیرد و پروبیوتیک مناسب برای گونه‌های مختلف به دست آورده شود و همچنین می‌بایست محیط زندگی آن‌ها

در سال ۲۰۰۶ اتحادیه اروپا استفاده از آنتی‌بیوتیک و داروهای مرتبط به‌عنوان محرک رشد در تغذیه‌ی حیوانات سازنده‌ی مواد غذایی را ممنوع اعلام کرد. این ممنوعیت پیامدهایی در تجارت بین‌المللی داشت، زیرا اتحادیه اروپا فقط اجازه واردات محصولات حیوانی را می‌دهد که از آنتی‌بیوتیک تغذیه نکرده باشند. بنابراین انتظار می‌رود که استفاده گسترده از آنتی‌بیوتیک‌ها در شیوه‌های تولید فرآورده‌های دامی در آینده کاهش یابد. این محققان مجبور به ارزیابی انواع محصولات اعم از عصاره‌های گیاهی، محرک‌های سیستم ایمنی، آنزیم‌ها، پروبیوتیک، پروبیوتیک‌ها، و اسیدهای آلی و یا نمک آن‌ها به‌عنوان جایگزین آنتی-بیوتیک محرک رشد در تغذیه شدند. همگام با توسعه صنعت آبی‌پروری، مطالعات جدیدی در زمینه‌ی تغذیه‌ی گونه‌های مختلف آبزیان پرورشی صورت گرفته است. بررسی فناوری‌های جدید روی گونه‌های پرورشی مرسوم، جهت بالا بردن توان تولید و بازماندگی، رسیدن به این هدف را نزدیک‌تر و متمرکزتر می‌کند. از دستاوردهای جدید علم تغذیه در صنعت دام، طیور و آبزیان به‌منظور افزایش بهره‌وری اقتصادی، استفاده از مکمل‌های غذایی حاوی اسیدهای آلی یا

هزینه را در مزارع آبزیان پرورشی به خود اختصاص می‌دهد، مطالعات و تحقیقات در این زمینه بوسیله‌ی استفاده از انواع مکمل‌های تغذیه‌ای با هدف افزایش رشد، کاهش ضریب‌تبدیل غذایی و تأمین سلامت ماهی و استفاده از ایجاد ظرفیت‌های جدید تکثیر و پرورش ماهی آزاد دریای خزر از اهمیت به‌سزایی برخوردار است. با توجه به اهمیت پرورش ماهیان بومی در دریای خزر و استفاده از باکتری‌های مفید به‌عنوان مکمل پروبیوتیکی و اسیدیفایرها در آبزی‌پروری، در شرایط پرورشی ایران تحقیق جامعی صورت نگرفته است. تحقیق حاضر با اهداف بررسی وضعیت هیستومورفولوژی روده ماهی آزاد تغذیه شده با اسیدیفایر و پروبیوتیک دی‌پرو انجام گردید.

۲ | مواد و روش‌ها

تعداد ۳۶۰ قطعه ماهی آزاد دریای خزر با وزن متوسط $12/6 \pm 1/4$ گرم از مرکز تکثیر و پرورش باهنر کلاردشت تهیه شده و پس از سازگاری در مزرعه پرورش ماهی شرکت جهاد نصر کرمانشاه واقع در بخش سنگر شهرستان رشت استان گیلان برای این آزمایشات مورد استفاده قرار گرفت. بچه‌ماهی‌ها به‌صورت کاملاً تصادفی به ۴ تیمار در سه تکرار تقسیم شدند، به‌طوری‌که هر تکرار شامل ۳۰ قطعه بچه‌ماهی باشد. هر تکرار شامل یک حوضچه سیمانی به طول چهار متر، عرض ۵۰ سانتی-متر و ارتفاع آبگیری ۲۰ سانتی‌متر با ورودی آب ۰/۷ لیتر در ثانیه که از طریق یک شیر آب قابل تنظیم تأمین می‌گردد و در یک سالن سرپوشیده قرار داشتند، بود. در این آزمایش از منبع آبی چاه استفاده شد که دمای آب 17 ± 1 و pH $7/94$ می‌باشد. اکسیژن محلول آب ورودی ۸/۷ میلی‌گرم در لیتر اندازه‌گیری شد. بچه‌ماهی‌ها در طول دوره تحقیق با خوراک ماهی (ساخت شرکت فردانه) با ترکیب غذایی ۴۲ درصد پودر ماهی، ۲۰ درصد آرد سویا، ۱۲ درصد آرد ذرت، ۱۰ درصد روغن، ۴ درصد مکمل ویتامینه و معدنی، ۲ درصد نمک، ۶ درصد پرکننده و ۴ درصد پلت بایندر و توکسین بایندر و آنالیز ۳۷ درصد پروتئین، ۱۵ درصد چربی، ۱۰ درصد خاکستر و رطوبت ۸ درصد تغذیه شدند. انرژی غذا حدود ۴۰۰۰ کیلوکالری اندازه‌گیری شد. بر روی غذای گروه شاهد فقط سرم فیزیولوژی استریل اسپری شد.

بچه‌ماهی‌ها به‌صورت کاملاً تصادفی به ۴ تیمار تقسیم شدند: تیمار اول: تغذیه شده با خوراک فاقد اسیدیفایر و پروبیوتیک (A)، تیمار دوم: تغذیه شده با خوراک حاوی 1×10^{10} پروبیوتیک دیپرو در گرم خوراک (B)، تیمار سوم: تغذیه شده با خوراک حاوی ۰/۵ درصد سدیم فرمات (C)، تیمار چهارم: تغذیه شده با خوراک حاوی ۰/۵ درصد سدیم دی فرمات + 1×10^{10} پروبیوتیک دیپرو در گرم خوراک (D). مراحل آزمایش ۸ هفته به طول انجامید.

بررسی اثرات اسیدیفایر و ترکیب اسیدیفایر و پروبیوتیک بر مورفولوژی (هیستومورفومتری) روده ماهی: پس از باز کردن محوطه شکمی، روده از محوطه شکمی خارج شد (سه نمونه برای هر تکرار). سپس نمونه‌های بافتی به فاصله یک سانتی‌متر از هر قسمت از روده (روده قدامی، میانی و خلفی) برش داده شده و در فرمالین ۱۰ درصد جهت ثبوت غوطه‌ور شدند و به آزمایشگاه پاتولوژی گروه بهداشت و

نیز مورد بررسی قرار گیرد یکی از محصولات پروبیوتیکی رایج در آبزی‌پروری مکمل پروبیوتیک دیپرو است که حاوی اسپورهای مقاوم به حرارت باسیلوس لینکی فورمیس و باسیلوس سوبتیلیس است. این محصول به‌صورت پودر سفیدرنگ و در قالب بسته‌های ۲۵۰ گرمی تا ۱۰۰۰ گرمی با پیشنهاد مصرف ۴۰۰ تا ۵۰۰ گرم در هر تن خوراک، توسط شرکت تک ژن ارائه می‌گردد. پروبیوتیک دیپرو پس از رسیدن به روده میزبان جوانه زده و فعال می‌گردد. متابولیت‌های تولیدی این باکتری با تحریک سیستم ایمنی سبب افزایش مقاومت در برابر بیماری‌ها شده و از سویی دیگر با تولید آنزیم‌ها سبب افزایش هضم پذیری خوراک می‌شود.

اسیدهای آلی ترکیباتی هستند که بین یک تا هفت اتم کربن دارند و به‌طور گسترده در گیاهان و حیوانات وجود دارند. این ترکیبات طی فرآیند تخمیر میکروبی تولید می‌شوند. اسیدهای آلی با حفظ pH مناسب دستگاه گوارش سبب بهبود اثر آنزیم‌ها بر مواد غذایی و فراهم شدن مواد غذایی بیشتری برای حیوانات پرورشی می‌شوند که نتیجه آن کاهش مواد غذایی جذب نشده مناسب برای رشد باکتری‌ها است (Eidelsburger, 1998). اثرات اسیدهای آلی و نمک‌های آن‌ها بر کارایی رشد و سلامت ماهیان در گونه‌هایی نظیر چارقطبی (*Salmo salar*) (Ringo, 1999)، سالمون آتلانتیک (*Salmo salar*) (Luckstadt, 2008; Ringo et al., 1994)، قزل‌آلای رنگین‌کمان (*Oncorhynchus mykiss*) (Pandey and Satoh, 2008)، هیبرید تیلایپا (*Oreochromis niloticus* ♀ × *O. aureus*) (Zhou et al., 2009; Ng et al., 2009)، گربه‌ماهی (*Clarias*) (Owen et al., 2006)، ماهی سیم (*Pagrus major*) (Hossain et al., 2007)، روگو (*Labeo rohita*) (Baruah et al., 2007) و میگوی وانامی (*Litopenaeus vanamei*) (Romano et al., 2015) بررسی شده است. نتایج این مطالعات نشان داد که کارایی رشد، قابلیت هضم مواد مغذی و سلامت روده را می‌توان با استفاده از برخی اسیدهای آلی و نمک‌های آن‌ها، به‌ویژه نمک‌های اسید فرمیک در برخی از گونه‌های ماهیان بهبود بخشید (Luckstadt, 2008). اسکینر و والدر (Skinner and Walder, 1991) نشان دادند افزودن اسید فرمیک به جیره غذایی می‌تواند نوع و تعداد میکروب‌های روده را تحت تأثیر قرار دهد و سبب افزایش رشد، کاهش تلفات و بهبود ضریب تبدیل غذایی گردد. اسیدهای آلی از طریق فرایند انتشار، جذب سلول-های اپیتلیوم روده می‌شوند و انرژی این سلول‌ها را تأمین می‌کنند که در پی آن سلامت روده را به دنبال خواهد داشت (partanen and Morz, 2000). ماهی آزاد در سال‌های اخیر موج مناسبی از تحقیقات را به خود معطوف کرده است که بخشی از آن در رابطه با بیوتکنولوژی تکثیر و پرورش و برخی در رابطه با تغذیه و مکمل‌های غذایی بوده است. با توجه به این که در حال حاضر هدف از آبزی‌پروری به حداکثر رساندن راندمان تولید، برای بهینه‌سازی سودآوری است، از بزرگ‌ترین مسائل پیش رو در پرورش این گونه‌ی با ارزش بومی، یافتن راه حل-هایی جهت بالا بردن تولید در واحد سطح است و از آنجایی که تغذیه رکن اصلی در سلامت و سودآوری صنعت آبزی‌پروری است و بیشترین

پرزها در تیمارهای مختلف در روز ۳۰ ام مشاهده نشد ولی در پایان آزمایش تیمار دوم (پروبیوتیک) و سوم (اسیدیفایر) دارای اختلاف معنی‌دار با تیمار کنترل ($p < 0/05$) و دارای روند افزایشی بدون اختلاف معنی‌دار نسبت به تیمار چهارم (گروه ترکیبی) بود ($p > 0/05$). نتایج به دست آمده نشان داد که ارتفاع پرز روده در ناحیه خلفی و قدامی در نتیجه تیمار پروبیوتیک با گذشت زمان، در پایان روز ۳۰ ام و همچنین پایان روز ۶۰ ام با روند افزایش معنی‌دار مواجه شد ($p < 0/05$).

در روز ۳۰ ام به‌منظور بررسی ضخامت عرض پرزها در ناحیه خلفی اختلاف معنی‌داری در تیمارهای مختلف مشاهده نشد ($p > 0/05$) ولی در روز ۶۰ ام کاهش ضخامت پرز در قسمت خلفی در تیمار چهارم معنی‌دار ثبت شد ($p < 0/05$). عرض پرزها در بخش قدامی در روز ۳۰ ام در تیمارهای مختلف بدون اختلاف معنی‌دار بود ($p > 0/05$) ولی در روز پایانی آزمایش بیشترین ضخامت عرض پرز قدامی در تیمار سوم (اسیدیفایر) با اختلاف معنی‌دار نسبت به گروه کنترل و گروه ترکیبی مشاهده شد ($p < 0/05$). کمترین ضخامت پرز در تیمار چهارم (گروه ترکیبی) در پایان آزمایش با اختلاف معنی‌دار با گروه‌های دوم و سوم ثبت گردید ($p < 0/05$) ولی اختلاف معنی‌داری با گروه کنترل نداشت ($p > 0/05$).

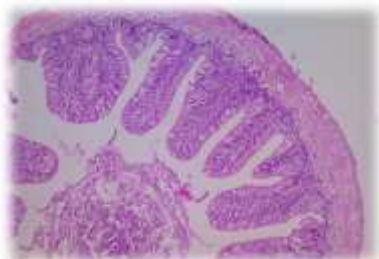
در پایان روز ۳۰ ام نشان دادند که ضخامت صفحات اپیتلیوم در بخش خلفی روده در تیمارهای مختلف آزمایش اختلاف معنی‌داری نداشت ($p > 0/05$) و در روز ۶۰ ام تیمارهای دوم و سوم نسبت به تیمار ترکیبی کاهش معنی‌داری داشت ($p < 0/05$) و بیشترین مقدار ضخامت صفحات اپیتلیوم در بخش خلفی روده در تیمار چهارم ثبت گردید ($p > 0/05$). همچنین تیمار چهارم از روز ۳۰ به روز ۶۰ در بخش خلفی دارای افزایش معنی‌دار بود ($p < 0/05$). ضخامت اپیتلیوم در بخش قدامی روده نیز در روز ۳۰ ام در تیمارهای مختلف بدون اختلاف نشان داده شد ولی در پایان روز ۶۰ ام در تیمار چهارم با روند کاهشی معنی‌داری با تیمارهای دوم و سوم مواجه شد ($p < 0/05$). ولی اختلاف معنی‌داری در تیمارها از روز ۳۰ ام تا روز پایانی آزمایش در ضخامت صفحات اپیتلیوم مشاهده نشد ($p > 0/05$).

بیماری‌های آبزبان دانشکده دامپزشکی دانشگاه تهران انتقال داده شدند. در آزمایشگاه قطعات کوچک‌تری از نمونه‌ها جدا شده و دوباره در محلول فرمالین به مدت یک روز دیگر ثابت شدند. پس از آن مراحل آماده‌سازی و پاساژ بافتی (آبگیری، شفاف‌سازی یا الکل زدایی و غوطه‌ورسازی در پارافین) انجام گرفت و قالب‌های پارافینی تهیه و با استفاده از میکروتوم، برش‌های شش میکرومتری از قالب‌ها تهیه و پس از قرار دادن برش‌ها روی لام و خشک نمودن، گسترش‌های بافتی به‌وسیله هماتوکسیلین-ئوزین و تری کروم ماسون رنگ‌آمیزی و تثبیت شدند. پس از آن با استفاده از میکروسکوپ نوری مجهز به دوربین نیکون ژاپن، مدل Eclipse E600 و نرم‌افزار Axiovision-8.4 (Carl Zeiss, Oberkochen, Germany) هیستومورفومتری گسترش‌های بافتی روده انجام پذیرفت. ارتفاع پرزها، عرض پرزها، ضخامت اپیتلیوم، لایه پارین-زیرمخاط، طبقه عضلانی، در هر قسمت از روده اندازه‌گیری شد. اندازه‌گیری پرزها در پنج پرز در هر مقطع صورت گرفت و در هر پرز نیز میانگین اندازه‌های قسمت قاعده‌ای، میانی و راسی محاسبه شد. عکس‌برداری از مقاطع بافتی مذکور توسط دوربین دیجیتال eye2250 و با نرم‌افزار میکروبین نسخه دو انجام شد.

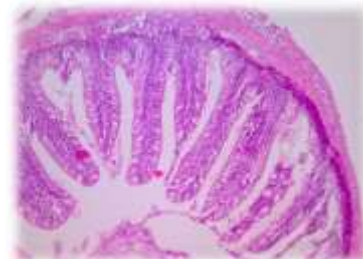به‌منظور نرمال سازی داده‌ها از آزمون آماری Kolmogrov-smirnov استفاده شد. جهت آنالیز داده‌ها از آزمون آماری آنالیز واریانس یک طرفه نرم‌افزار آماری SPSS-22 و ضریب اطمینان ۹۵ درصد استفاده شد ($p < 0/05$). همچنین به‌منظور بررسی معنی‌داری اختلاف میانگین‌ها از پس‌آزمون دانکن استفاده شده است.

۳ | نتایج

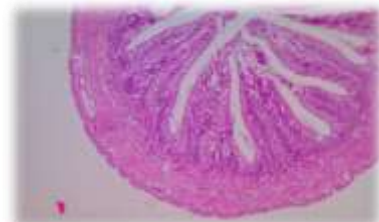
نتایج حاصل از تجزیه و تحلیل داده‌های مربوط به اندازه‌گیری ارتفاع پرز روده در پایان روز ۳۰ ام در ناحیه‌ی خلفی نشان‌دادند که در تیمارهای اول تا چهارم ارتفاع پرز روند افزایشی داشته بطوریکه تیمار چهارم (ترکیبی) نسبت به تیمار اول اختلاف معنی‌دار داشت ($p < 0/05$) ولی در روز ۶۰ ام در تیمارهای مختلف هیچگونه اختلافی ثبت نگردید ($p > 0/05$). همچنین تیمارهای دوم و سوم از روز ۳۰ ام تا روز ۶۰ ام دارای افزایش معنی‌دار بود ($p > 0/05$). در ناحیه قدامی تفاوتی در ارتفاع



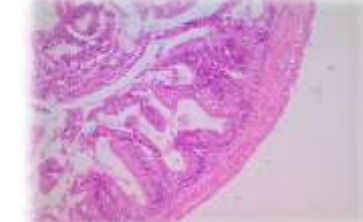
شکل ۲- ضخامت پرزها در قسمت میانی روده با بزرگنمایی ۱۰



شکل ۱- ارتفاع پرزها در ناحیه قدامی روده با بزرگنمایی ۱۰



شکل ۴- ضخامت لایه پارین- زیر مخاط در ناحیه میانی روده با بزرگنمایی ۱۰



شکل ۳- ضخامت اپیتلیوم در قسمت میانی روده با بزرگنمایی ۱۰

در ناحیه خلفی روده بیشترین ضخامت لایه پارین زیرمخاط در پایان روز ۳۰ام مربوط به تیمار سوم (گروه اسیدیفایر) بود که با تیمارهای اول و دوم اختلاف معنی‌دار داشت ($p < 0.05$) ولی با تیمار چهارم اختلاف معنی‌داری نداشت ($p > 0.05$). کمترین ضخامت لایه پارین زیر مخاط در گروه کنترل ثبت شد. در روز ۶۰ام آزمایش و با گذشت زمان ضخامت لایه پارین در بخش خلفی در تیمارهای مختلف بدون اختلاف معنی‌دار مشاهده شد ($p > 0.05$) و در تیمارهای اول و دوم و سوم میزان ضخامت لایه پارین در این بخش از روز ۳۰ام نسبت به روز ۶۰ام به صورت معنی‌داری افزایش یافت ($p < 0.05$). بررسی‌ها نشان داد که ضخامت بخش قدامی لایه پارین در روز ۳۰ام آزمایش در تیمارهای مختلف بدون اختلاف بود ولی در روز ۶۰ام کمترین میزان ضخامت در گروه کنترل (تیمار اول) با اختلاف معنی‌داری نسبت به گروه‌های دوم و سوم مشاهده شد ($p < 0.05$) و نسبت به گروه چهارم (تیمار ترکیبی) اختلاف معنی‌دار نبود ($p > 0.05$). همچنین ضخامت لایه پارین در بخش قدامی از روز ۳۰ام نسبت به روز ۶۰ام با اختلاف معنی‌دار افزایشی مشاهده شد ($p < 0.05$).

در پایان روز ۳۰ام در ناحیه‌ی روده خلفی بیشترین ضخامت طبقه

عضلانی در تیمار دوم (گروه پروبیوتیک) ثبت گردید که دارای اختلاف معنی‌دار با دیگر گروه‌ها بود ($p < 0.05$). کمترین میزان ضخامت طبقه عضلانی در تیمارهای اول و چهارم با اختلاف معنی‌دار نسبت به گروه‌های دوم و سوم نشان داده شد ($p < 0.05$). در روز ۶۰ام بیشترین میزان افزایش ضخامت در گروه کنترل (تیمار اول) مشاهده شد و کمترین میزان ضخامت در تیمارهای دوم و چهارم اندازه‌گیری شد که با تیمار اول دارای اختلاف معنی‌دار ($p < 0.05$) ولی با تیمار دوم و سوم این اختلاف معنی‌دار نبود ($p > 0.05$). بررسی نشان داد که از روز ۳۰ام به روز ۶۰ام میزان ضخامت بخش خلفی طبقه عضلانی در گروه کنترل به صورت معنی‌داری افزایش داشته ($p < 0.05$) و در گروه پروبیوتیک و اسیدیفایر (تیمارهای دوم و سوم) کاهش معنی‌دار مشاهده شد ($p < 0.05$). بیشترین ضخامت طبقه عضلانی در بخش قدامی روده در روز ۳۰ام در تیمار سوم (گروه اسیدیفایر) ثبت گردید که با گروه کنترل اختلاف معنی‌داری داشت ($p < 0.05$). اما این میزان در روز ۶۰ام در تیمارهای دوم و سوم با گروه ترکیبی اختلاف معنی‌داری را نشان داد ($p < 0.05$). نتایج نشان داد که تیمار دوم (گروه پروبیوتیک) از روز ۳۰ام به روز ۶۰ام افزایش معنی‌دار داشت ($p < 0.05$).

جدول ۱- مقایسه هیستومورفومتري روده بين تیمارهای موردبررسی در مراحل مختلف نمونه‌گیری (نتایج براساس $Means \pm SD$ گزارش شده‌اند).

شاخص	تیمار	روده خلفی		روده قدامی	
		روز ۳۰	روز ۶۰	روز ۳۰	روز ۶۰
کنترل		۹۹/۲±۱۲/۷۹ ^{B,a}	۱۹۰/۴±۵۵/۲۹ ^{A,a}	۱۷۹/۸±۴۵/۸ ^{A,a}	۱۲۴/۶±۳۴/۹۳ ^{B,a}
ارتفاع پرز (میکرون)	پروبیوتیک	۱۳۱/۴±۱۷/۴ ^{AB,b}	۲۰۷/۴±۲۵/۶۵ ^{A,a}	۱۴۵±۱۲/۱۲ ^{A,b}	۱۷۹/۶±۱۹/۱۹ ^{A,a}
	اسیدیفایر	۱۳۴/۴±۱۵/۷ ^{AB,b}	۲۲۰/۶±۲۴/۷ ^{A,a}	۱۵۵±۲۳/۲۳ ^{A,a}	۱۷۹/۸±۱۸/۴ ^{A,a}
	ترکیبی	۱۴۶/۶±۳۶/۶۸ ^{A,a}	۱۷۱/۸±۲۳/۳ ^{A,a}	۱۳۳/۲±۲۵/۶ ^{A,a}	۱۵۴±۱۰/۸۶ ^{AB,a}
کنترل		۵۱±۹/۸۹ ^{A,a}	۵۲/۲±۷/۴۹ ^{AB,a}	۳۴/۸±۴/۷۶ ^{A,b}	۴۶/۶±۶/۴۶ ^{BC,a}
عرض پرز (میکرون)	پروبیوتیک	۴۶/۶±۴/۹۷ ^{A,b}	۵۹±۹/۷۷ ^{AB,a}	۳۵/۲±۷/۰۸ ^{A,b}	۵۸/۲±۸/۹۲ ^{AB,a}
	اسیدیفایر	۴۲±۱۰/۶ ^{A,a}	۳۵/۶±۹/۳۷ ^{B,a}	۴۳/۲±۷/۸۵ ^{A,a}	۶۰/۲±۸/۰۷ ^{A,a}
	ترکیبی	۵۲/۲±۹/۶۷ ^{A,b}	۷۶/۶±۱۷/۵۸ ^{A,b}	۳۴±۷/۰۷ ^{A,b}	۳۵/۴±۶/۱۸ ^{C,a}
کنترل		۱۸/۸±۱/۶۴ ^{A,b}	۲۲/۶±۱/۵۱ ^{AB,a}	۲۰±۲/۳۴ ^{A,a}	۲۲/۶±۱/۹۴ ^{AB,a}
ضخامت اپیتلیوم (میکرون)	پروبیوتیک	۲۰±۳ ^{A,a}	۲۰/۴±۲/۹۶ ^{B,a}	۱۸/۶±۲/۰۷ ^{A,a}	۲۳±۳/۶۳ ^{A,a}
	اسیدیفایر	۱۹/۲±۲/۷۷ ^{A,a}	۱۷/۶±۳/۲۸ ^{B,a}	۱۹/۸±۵/۶۳ ^{A,a}	۲۴±۶/۵۹ ^{A,a}
	ترکیبی	۲۰±۱/۸۷ ^{A,b}	۳۰±۸/۴۵ ^{A,a}	۱۸/۴±۴/۴۴ ^{A,a}	۱۷±۱/۵۸ ^{B,a}
کنترل		۷۲/۲±۱۱/۱۶ ^{B,b}	۱۳۰/۲±۵۱/۵ ^{AB,a}	۱۲۷/۴±۳۵/۵۴ ^{A,a}	۹۱±۲۶/۲۳ ^{B,a}
ضخامت لایه پارین (میکرون)	پروبیوتیک	۷۴/۸±۱۲/۲ ^{B,b}	۱۶۳/۲±۳۶/۶ ^{AB,a}	۱۰۹/۸±۴/۴۹ ^{A,b}	۱۳۷±۸/۵۱ ^{A,a}
	اسیدیفایر	۱۲۳/۸±۸/۰۴ ^{A,b}	۱۷۱/۴±۱۶/۲۸ ^{A,a}	۱۱۰±۱۸/۰۶ ^{A,b}	۱۳۹±۱۰/۳۶ ^{A,a}
	ترکیبی	۱۰۴/۴±۳۴/۵ ^{AB,a}	۱۲۰/۶±۱۸/۰۳ ^{B,a}	۱۰۶±۲۵/۶۵ ^{A,a}	۱۲۳±۲۴/۰۷ ^{AB,a}
کنترل		۲۶/۸±۷/۸۵ ^{C,b}	۳۳/۸±۱۰/۸ ^{A,a}	۳۲/۲±۸/۸۶ ^{B,a}	۳۸/۲±۱۳/۴۴ ^{AB,a}
طبقه عضلانی (میکرون)	پروبیوتیک	۱۰۶/۲±۲۵/۹ ^{A,a}	۲۳±۱/۲۲ ^{B,b}	۴۲/۶±۴/۶۶ ^{AB,b}	۵۶/۲±۱۲/۰۷ ^{A,a}
	اسیدیفایر	۵۶/۲±۱۰/۵۲ ^{B,a}	۳۰/۸±۸/۰۴ ^{AB,b}	۵۴/۸±۴/۶۵ ^{A,a}	۵۶/۶±۱۱/۲۶ ^{A,a}
	ترکیبی	۲۵/۴±۷/۷ ^{C,a}	۲۵/۲±۵/۰۱ ^{B,a}	۴۳/۸±۸/۰۴ ^{AB,a}	۳۴/۴±۱۰/۶۴ ^{B,a}

۴ | بحث و نتیجه‌گیری

نگرانی به جهت مصرف زیاد آنتی بیوتیک‌ها در آبی‌پروری موجب شده است تا مطالعاتی در خصوص روش‌های جایگزین کنترل بیماری آغاز شود. در مطالعه حاضر اثرات پروبیوتیک و اسیدیفایر را به صورت مجزا و ترکیبی به عنوان مکمل غذایی در ماهی آزاد دریای خزر به منظور بررسی ساختار هیستومتری بافت روده به مدت ۶۰ روز مورد ارزیابی

قرار گرفت. بررسی بافت روده و به طور اخص ضخامت و اندازه پرزها می‌تواند شاخص مناسبی برای بررسی وضعیت فیزیولوژیک روده به عنوان یکی از بخش‌های مهم دستگاه گوارش باشد. افزایش ضخامت و ارتفاع پرز نمایانگر افزایش سطح جذب در روده و به طور غیرمستقیم افزایش کارایی استفاده از جیره غذایی مصرفی است. آگاهی از این

دانسته‌ها می‌تواند اطلاعات مهمی در مورد احتیاجات تغذیه‌ای ماهی در اختیار ما قرار دهد. نتایج حاصل از تجزیه و تحلیل نتایج به‌دست آمده در ناحیه قدامی روده نشان داد که در پایان روز ۳۰ام آزمایش، ارتفاع پرز، ضخامت پرز، ضخامت اپیتلیوم و لایه پارین زیرمخاط اختلاف معنی‌داری در تیمارهای آزمایشی نداشت ($p > 0.05$). ضخامت طبقه عضلانی در تیمار حاوی اسیدیفایر تنها (0.5%) دارای بیشترین مقدار بود که با سایر تیمارها اختلاف معنی‌داری نداشت ($p < 0.05$). در ناحیه‌ی قدامی و در پایان آزمایش، ارتفاع و ضخامت پرز، طبقه عضلانی و لایه‌ی پارین زیرمخاط تیمارهای مختلف حاوی اسیدیفایر و پروبیوتیک به‌تنهایی دارای بیشترین مقدار و بهترین عمل‌کرد بودند که این مقادیر با سایر تیمارهای آزمایشی اختلاف معنی‌داری نداشتند ($p < 0.05$).

بارلز و همکاران (Burrells et al., 2001) در ماهی آزاد اقیانوس اطلس، افزایش ارتفاع پرز را در ناحیه ابتدایی روده مشابه نتایج آزمایش حاضر نشان دادند. به‌طور مشابه دانلیز و همکاران (Daniels et al., 2010) اثر پروبیوتیک خوراکی گونه‌های باسیلوس را در لارو لایستر اروپایی بررسی کردند. نتایج به‌دست آمده در این مطالعه نیز حاکی از افزایش طول پرزها در اثر استفاده از پروبیوتیک بود.

در مطالعه حاضر، افزایش ضخامت لایه‌های مختلف بافتی در گروه‌های تیمار شده با اسیدیفایر در روز ۳۰ام در روده قدامی مشاهده شد که محل‌های اصلی هضم و جذب مواد غذایی در روده محسوب می‌شوند که احتمالاً بیانگر پاسخ تطبیقی ماهی برای افزایش توان جذب مواد مغذی در داخل روده است و این افزایش ضخامت لایه عضلانی پوششی ناشی از تولید اسیدهای چرب زنجیره کوتاه و اثرات تروفیک آن بر روده می‌باشد. کیهارا و همکاران (Kihara et al., 1995) با استفاده از پروبیوتیک لاکتولوز در جیره شانک (*Pagrus major*)، حسینی‌فر و همکاران (Hoseinifar et al., 2017) با استفاده از سین‌بیوتیک گزینشی افزایش چشمگیر ضخامت لایه عضلانی پوششی روده را گزارش کردند که این نتایج هم‌راستا با یافته‌های مطالعه حاضر می‌باشد. در ناحیه انتهایی روده در پایان روز ۳۰ام ضخامت طبقه عضلانی و

ضخامت لایه پارین-زیرمخاط در تیمار حاوی اسیدیفایر (تیمار دوم) و پروبیوتیک (تیمار دوم)، دارای بیشترین مقدار بود که با گروه شاهد اختلاف معنی‌داری نداشت ($p < 0.05$). در پایان آزمایش و در ناحیه انتهایی روده، عرض پرزها و ضخامت لایه پارین-زیرمخاط در تیمار حاوی اسیدیفایر به‌همراه پروبیوتیک دارای بهترین عملکرد بودند که با تیمار شاهد اختلاف معنی‌دار داشتند ($p < 0.05$). طبقه عضلانی با اختلاف معنی‌دار نسبت به تمام تیمارها در گروه کنترل دارای بیشترین مقدار می‌باشد. احتمالاً دلیل افزایش عرض پرزها در تیمارهای حاوی ترکیبی از اسیدیفایر و پروبیوتیک، ناشی از بهبود شرایط رشد و تکثیر باکتری‌های اسیدلاکتیک تحت تأثیرات مثبت اسیدیفایر می‌باشد که در نهایت منجر به افزایش جمعیت باکتری‌های مفید (با پتانسیل پروبیوتیکی) شده است. باکتری‌های پروبیوتیکی نیز توانسته‌اند با تولید اسیدهای آلی مانند بوتیریک اسید ارتفاع پرزهای روده را افزایش دهند. همسو با نتایج حاصل پیرارات و همکاران (Pirarat et al., 2011) در تحقیق خود عنوان نمودند که ماهیان تغذیه شده با پروبیوتیک، دارای

پرزهای طول‌تری نسبت به گروه کنترل هستند و این افزایش عرض، منجر به افزایش سطح روده و نهایتاً باعث افزایش جذب می‌شود. همچنین پروبیوتیک‌ها باعث تحریک تکثیر سلول‌های اپیتلیالی دستگاه گوارش می‌شوند (Ichikawa et al., 1999).

پروبیوتیک‌ها پس از رسیدن به روده شروع به تکثیر کرده و از قندها جهت رشد خود و تولید مواد سازنده‌ی اسیدهای چرب غیراشباع زنجیره کوتاه استفاده می‌کنند. این اسیدهای چرب غیراشباع زنجیره کوتاه احتمالاً نقش مهمی در افزایش عرض ریزپرزه‌های روده دارند (Pelicano et al., 2005). اسیدهای چرب غیراشباع زنجیره کوتاه به-خصوص بوتیریک اسید به‌عنوان اصلی‌ترین منبع انرژی برای سلول‌های اپیتلیال روده محسوب می‌شود. همچنین اسید بوتیریک می‌تواند باعث آزادسازی پپتیدهای روده‌ای و فاکتورهای رشدی شوند که در تکثیر سلول‌های اپیتلیالی مؤثرند (Blottiere et al., 2007). مری‌فیلد و همکاران (Merrifield et al., 2010) اثر پروبیوتیک پدیوکوکوس اسیدلاکتیسی را روی ماهی قزل‌آلا مورد بررسی قرار دادند که نتایج کار آن‌ها حاکی از افزایش طول و عرض پرزها در ناحیه ابتدای روده بود، اما در ناحیه انتهایی همسو با نتایج این آزمایش افزایش مشاهده نشد. برخلاف نتایج حاضر در ماهی شانک طلایی (*sparus aurata*) تغذیه شده با پروبیوتیک باسیلوس سوبتیلیس کاهش معنی‌داری در ارتفاع پرز روده از خود نشان داد (Cerezuela et al., 2012). امروزه اطلاعات مناسبی در مورد اثر اسیدیفایرها بر ساختار هیستومورفولوژیک دستگاه گوارش ماهیان وجود ندارد. با توجه به یافته‌های حاصل از این تحقیق می‌توان گفت اسیدیفایر و پروبیوتیک در ترکیب باهم در جیره غذایی در ماهی آزاد دریای خزر نتوانستند منجر به بروز تغییراتی در جهت بهبود ساختار بافتی قسمت‌های مختلف لوله گوارشی در روند آزمایش شوند اما تیمار پروبیوتیکی باسیلوس عملکرد بهتری داشت. با این حال می‌توان نتیجه‌گیری کرد که به مطالعات بیشتر در زمینه استفاده از غلظت کمتر یا بیشتر اسیدیفایر و پروبیوتیک نیاز می‌باشد.

پست الکترونیک نویسنده:

mehdi.doe@gmail.com

مهدی حسین‌پور قاسم‌آباد:

REFERENCES

- Baruah K., Sahu N.P., Pal A.K., Jain K.K.; Debnath D., Mukherjee S.C. 2007 a. Dietary microbial phytase and citric acid synergistically enhances nutrient digestibility and growth performance of *Labeo rohita* (Hamilton) juveniles at sub-optimal protein level. *Aquaculture Research*, 38: 109-120.
- Blottiere H.M., Buecher B., Galmiche J.P., Cherbut C. 2007. Molecular analysis of the effect of short-chain fatty acids on intestinal cell proliferation. *Proceedings of the Nutrition Society*, 62: 101-106.
- Burrells C., Williams P.D., Southgate P.J., Wadsworth S.L. Dietary nucleotides: a novel supplement in fish feeds 2. Effects on vaccination, salt water transfer, growth rates and physiology of Atlantic salmon (*Salmo salar* L.). *Aquaculture*, 199(3-4):171-184.
- Cerezuela R., Fumanal M., Tapia-Paniagua S.T., Meseguer J., Moriñigo M.Á., Esteban M.Á. 2012. Histological alterations and microbial ecology of the

- intestine in gilthead seabream (*Sparus aurata* L.) fed dietary probiotics and microalgae. *Cell and Tissue Research*, 350: 477-489.
- Daniels C.L., Merrifield D.L., Boothroyd D.P., Davies S.J., Factor J.R., Arnold K.E. 2010. Effect of dietary *Bacillus* spp. and mannan oligosaccharide (MOS) on European lobster (*Homarus gammarus* L) larvae growth performance, gut morphology and gut microbiota. *Aquaculture*, 304: 49-57.
- Eidelsburger O. 1998. In recent advances in nutrition. Nottingham University press, Nottingham. pp: 93-106.
- Fauconneau B. 1988. Partial substitution of protein by a single amino acid or an organic acid in rainbow trout diets. *Aquaculture*, 70 (1-2): 97-106.
- Fuller R. 1989. Probiotic in man and animals. *Journal of Applied Bacteriology*, 66: 131-139.
- Hossain M.A., Pandey A., Satoh S. 2007. Effects of organic acids on growth and phosphorus utilization in red sea bream (*Pagrus major*). *Fisheries science*, 73: 1309-1317.
- Hoseinifar S.H., Safari R., Dadar M. 2017. Dietary sodium propionate affects mucosal immune parameters, growth and appetite related genes expression: Insights from zebrafish model. *General and comparative endocrinology*, 243: 78-83.
- Ichikawa H., Kuroiwa T., Inagaki A., Shineha R., Nishihira T., Satomi S., Sakata T. 1999. Probiotic bacteria stimulate gut epithelial cell proliferation in rat. *Digestive Diseases and Sciences*, 44: 2119-2123.
- Kihara M., Ohba K., Sakata T. 1995. Trophic effect of dietary lactosucrose on intestinal tunica muscularis and utilization of this sugar by gut microbes in red seabream *Pagrus major*, a marine carnivorous teleost, under artificial rearing. *Comparative Biochemistry and Physiology Part A: Physiology*, 112:629-634.
- Luckstadt C. 2008a. The use of acidifiers in fish nutrition. *CAB Reviews: Perspectives in Agriculture, Veterinary Science, Nutrition and Natural Resources*, 3(044): 1-8.
- Merrifield D.L., Bradley G., Baker R.T.M., Davies S.J. 2010. Probiotic applications for rainbow trout (*Oncorhynchus mykiss* Walbaum) II. Effects on growth performance, feed utilization, intestinal microbiota and related health criteria postantibiotic treatment. *Aquaculture nutrition*, 16 (5): 496-503.
- Partanen K.H., Mroz Z. 1999. Organic acids for performance enhancement in pig diets. *Nutrition Research Reviews*, 12: 117-145.
- Ng W.K., Koh C.B., Sudesh K., Siti-Zahrah A. 2009. Effects of dietary organic acids on growth, nutrient digestibility and gut microflora of red hybrid tilapia, *Oreochromis* sp., and subsequent survival during a challenge test with *Streptococcus agalactiae*. *Aquaculture Research*, 40 (13): 1490-1500.
- Owen M.A.G., Waines P., Bradley G., Davies S. 2006. The effect of dietary supplementation of sodium butyrate on the growth and microflora of *Clarias gariepinus* (Burchell 1822). In: XII International symposium on fish nutrition and feeding, Biarritz, France. 149p. [Abstract].
- Pandey A., Satoh S. 2008. Effects of organic acids on growth and phosphorus utilization in rainbow trout (*Oncorhynchus mykiss*). *Fisheries science*, 74: 867-874.
- Pirarat N., Pinpimai K., Endo M., Katagiri T., Ponpornpisit A., Chansue N., Maita M. 2011. Modulation of intestinal morphology and immunity in Nile tilapia (*Oreochromis niloticus*) by *Lactobacillus rhamnosus* GG. *Research in Veterinary Science*, 91: 92-97.
- Pelicano E.R.L., Souza P.A., Souza H.B.A., Figueiredo D.F., Boiago M.M., Carvalho S.R., Bordon V.F. 2005. Intestinal mucosa development in broiler chickens fed natural growth promoters. *Revista Brasileira de Ciencia Accola*, 7: 221-229.
- Ringo E., Strom E. 1994a. Microflora of arctic charr (*Salvelinus alpinus*): Gastrointestinal Microflora of free-living fish and effect of diet and salinity on intestinal Microflora. *Aquaculture and Fisheries Management*, 25:623-629.
- Romano N., Koh C.B., Ng W.K. 2015. Dietary microencapsulated organic acids blend enhances growth, phosphorus utilization, immune response, hepatopancreatic integrity and resistance against *Vibrio harveyi* in white shrimp, *Litopenaeus vannamei*. *Aquaculture*, 435: 228-236.
- Skinner J.T., Walder P. 1991. Fumaric and propionic acids enhances performance of broiler chickens. *Poultry Science*, 70:1444-1447.
- Zhou Z., Liu Y., He S., Shi P., Gao X., Yao B., Ringø E. 2009. Effects of dietary potassium diformate (KDF) on growth performance, feed conversion and intestinal bacterial community of hybrid tilapia (*Oreochromis niloticus* ♀×*O. aureus* ♂). *Aquaculture*, 291: 89-94.

نحوه استناد به این مقاله:

حسین پور قاسم آباد م.، سلطانی م.، محمدیان ت.، شمسایی م. بررسی کارایی پروبیوتیک‌های باسیلوسی به‌تنهایی و به‌همراه دی‌فرمات سدیم در جیره غذایی بر شاخص‌های بافتی روده ماهی آزاد دریای خزر. نشریه پژوهش‌های ماهی‌شناسی کاربردی دانشگاه گنبدکاووس. ۱۳۹۹، ۱۵۲-۱۴۶، ۸(۵).

Hoseinpouri Ghasem Abad M., Solatni M., Mohammadian T., Shamsaei M. Effect of administration *Bacillus* probiotic individual or with sodium di-format on intestinal morphology in *Salmo trutta caspius*. *Journal of Applied Ichthyological Research*, University of Gonbad Kavous. 2021, 8(5): 146-152.

Effect of administration *Bacillus* probiotic individual or with sodium di-format on intestinal morphology in *Salmo trutta caspius*

Hoseinpouri Ghasem Abad Sofla M^{1,*}, Solatni M^{2,4}, Mohammadian T^{3,4}, Shamsaei M¹.

¹Dept. of Fisheries Sciences, Science and Research Branch, Islamic Azad University, Tehran, Iran.

²Dept. of Aquatic Animal Health, Faculty of Veterinary Medicine, University of Tehran, Tehran, Iran.

³Dept. of Clinical Sciences, Faculty of Veterinary Medicine, Shahid Chamran University of Ahvaz, Ahvaz, Iran.

⁴Member of Excellence Center of Warm Water Fish Health, Shahid Chamran University of Ahvaz, Ahvaz, Iran.

Type:

Original Research Paper

DOI: 10.22034/jair.8.5.8

Paper History:

Received: 15-12-2021

Accepted: 30-01- 2022

Corresponding author:

Hoseinpouri Ghasem Abad M. Dept. of Fisheries Sciences, Science and Research Branch, Islamic Azad University, Tehran, Iran.

Email: mehdi.doe@email.com

Abstract

This study was aimed to evaluate the single and combined effects of sodium diformate as an acidifier and bacilli probiotics (*Bacillus subtilis* and *B. licheniformis*) on intestinal histomorphology of juvenile *Salmo trutta caspius* or 60 days. Hundred juvenile fish weighing 12.6 ± 1.4 g were divided into 4 different treatments, including control, 0.4g *B. subtilis*+ *B. licheniformis* /kg diet, 0.5g sodium diformate/kg diet and their combination (0.4g *B. subtilis*+*B. licheniformis*+0.5g acidifier sodium diformate/kg diet). Blood and intestine samples (9 fish/ treatment) were withdrawn at two different time intervals, i. e., days 30 and 60. The results showed that the microvilli height, parin lyer and the thickness of epithelium was reduced ($p > 0.05$) at day 30 as a result of single acidifier while the combined treatments led to either significant increase ($Pp < 0.05$) or no change as compared with corresponding single treatments and control group. Our data suggest that bacilli probiotic applied here was much successful to improve fish health status and growth performance rather than sodium diformate.

Keywords: *Salmo trutta caspius*, Sodium diformate, Bacilli Probiotic, intestinal morphology.