



## کار آبی پروبیوتیک لاکتوباسیلوس در بهبود عملکرد بافتی کبد ماهی کپور معمولی (*Cyprinus carpio*) در معرض سطوح تحت کشنده نانو نقره

مهرداد مرادی سقلمه‌چی<sup>۱</sup>، سید علی‌اکبر هدایتی<sup>۲\*</sup>، سمیه نمودی<sup>۲</sup>، سیدحسین حسینی‌فر<sup>۲</sup>، دارا باقری<sup>۳</sup>  
<sup>۱</sup> دانشجوی کارشناسی ارشد، دانشکده شیلات و محیط زیست، دانشگاه کشاورزی و منابع طبیعی گرگان، گرگان، ایران  
<sup>۲</sup> دانشیار دانشکده شیلات و محیط زیست، دانشگاه علوم کشاورزی و منابع طبیعی گرگان، گرگان، ایران  
<sup>۳</sup> دانشیار دانشکده کشاورزی و منابع طبیعی، دانشگاه خلیج فارس، بوشهر، ایران

### چکیده

با توجه به نو ظهور بودن فناوری نانو و عدم آگاهی کافی از خطرات احتمالی این ذرات از یک سو و اثرات مفید پروبیوتیک‌ها بر آبزیان از سوی دیگر، در این تحقیق به بررسی اثر آلاینده‌های نانو نقره به‌همراه پروبیوتیک باکتریایی لاکتوباسیلوس به عنوان مکمل غذایی بر برخی از شاخص‌های کبدی در ماهی کپور معمولی پرداخته شد. ماهیان تحت شش تیمار آزمایشی قرار گرفتند و پس از ۴۲ روز تغذیه با پروبیوتیک بر اساس آزمون سمیت کشنده و تحت کشنده بر اساس روش استاندارد OECD به ترتیب به مدت ۴ و ۱۰ روز به همراه آداپتاسیون در مجاورت نانونقره قرار گرفتند. در پایان آزمون سمیت تحت کشنده از ماهیان نمونه‌های بافت کبد استحصال شده و شاخص‌های هیستوپاتولوژی کبدی بررسی گردید. نانو نقره به تنهایی سبب بروز ناهنجاری‌های ساختاری شامل تغییر شکل ابری و نکروز، خونریزی، تورم و آب‌آوردگی و هم‌چنین جانی شدن هسته در کبد بود. پروبیوتیک به تنهایی مقدار این عارضه‌ها را به شدت کاهش داد. هم‌چنین استفاده ترکیبی پروبیوتیک و نانونقره با وجود اینکه با افزایش خونریزش همراه بود، ایمنی غیراختصاصی را در ماهی کپور معمولی تحریک نمود و دیگر عارضه‌های کبدی را بهبود بخشید.

### واژه‌های کلیدی:

ایمنی، مکمل غذایی، نانوتکنولوژی، فیزیولوژی

### نوع مقاله:

پژوهشی اصیل

<https://doi.org/10.22034/jair.10.1.61>

### تاریخچه مقاله:

دریافت: ۰۰/۰۵/۲۵

پذیرش: ۰۰/۰۸/۱۰

### نویسنده مسئول مکاتبه:

سید علی‌اکبر هدایتی، دانشیار دانشکده شیلات و محیط زیست، دانشگاه علوم کشاورزی و منابع طبیعی گرگان، گرگان، ایران.

ایمیل: [hedayati@gau.ac.ir](mailto:hedayati@gau.ac.ir)

### ۱ | مقدمه

الکترونیکی، نوری، دارویی و بهداشتی و کاتالیتیکی کاربرد فراوان دارند (Zhang *et al.*, 2010). پروبیوتیک‌ها به‌عنوان مکمل‌های غذایی شناخته شده‌اند که از طریق بهبود ارزش غذایی و ارتقای رشد، توزیع آنزیمی جهت هضم مواد غذایی، مهار موجودات (میکرو ارگانیسم) بیماری‌زای فرصت‌طلب و فعالیت ضدسرطانی و افزایش پاسخ ایمنی برای موجود میزبان سودمند هستند (Verschuere *et al.*, 2000; Harikrishnan *et al.*, 2010). سویه‌های متعلق به بیفیدوباکتریوم و لاکتوباسیلوس عمده‌ترین باکتری‌های پروبیوتیکی مورد استفاده هستند (Fontana *et al.*, 2013). لاکتوباسیلوس‌های موجود در روده بزرگ کربوهیدرات‌های غیرقابل هضم را تخمیر می‌کنند و در نتیجه pH کاهش می‌یابد. پروبیوتیک لاکتوباسیلوس اسیدوفیلوس یک گونه از ۸ جنس باکتری‌های اسیدلاکتیک و شاید شناخته شده‌ترین گونه در بین لاکتوباسیلوس‌ها باشد. لاکتوباسیل‌ها، میله‌ای شکل، گرم مثبت و بخشی از گروه بزرگ باکتری‌های تولیدکننده اسید لاکتیکی هستند. این باکتری‌ها از طریق اتصال به جایگاه‌های هدف موجود در سلول‌های

فرضیه‌های مطرح شده نسبت به آسیب‌های احتمالی حاصل از فناوری نانو باعث کندی قابل توجه روند رشد و توسعه فناوری نانو خواهد شد، مگر آنکه اطلاعات صحیح، بی‌طرفانه و قانونمند درباره خطرها و چگونگی پرهیز از آن‌ها منتشر شود (Chen *et al.*, 2006; Aillon *et al.*, 2009; Zhang *et al.*, 2010). به‌منظور برآورده کردن این نیازها، علم سم‌شناسی نانومواد، نقش بسیار مهمی در توسعه و گسترش نانو فناوری پایدار و ایمن خواهد داشت. اگر چه هم‌اکنون اطلاعات کمی در ارتباط با اثر سم شناسی زیست محیطی و اثر سم‌شناسی انسانی نانومواد در دسترس است، با این‌وجود باتوجه به ویژگی‌های فیزیکی-شیمیایی نانومواد پیش‌بینی می‌شود که این مواد با اجزای زیستی برهم کنش داشته باشد و اثرات زیادی بر رفتار و خصوصیات ماکرومولکول، سلول و بدن موجود زنده به جای بگذارد (Revell, 2006). با استفاده از فناوری نانو، فلز نقره را به ذراتی کمتر از ۱۰۰ نانومتر تبدیل می‌کنند که به آن نانونقره می‌گویند. نانوذرات نقره عمدتاً به دلیل خواص فیزیکی و شیمیایی ویژه‌ای که از خود نشان می‌دهند در مصارف

وزن بدن طی دو مرحله با مقدار کافی از پروبیوتیک به طور جداگانه برای هر تیمار صورت گرفت. غذاهای مصرف نشده طی ۴۵ دقیقه پس از غذا دهی با سیفون کردن از کف تانک‌ها حذف شدند تا مانع از آلودگی آب تانک گردد. حدود ۵۰ درصد آب تانک‌ها هر روز تخلیه و با آب جدید جایگزین می‌شد تا از تجمع آمونیاک و سایر متابولیت‌ها جلوگیری شود. تانک‌های پلاستیکی بزرگ، در کنار ونیروها آبیگری و با هوادهی شدید کلرزدایی شدند تا برای تعویض آب مشکلی وجود نداشته باشد. در طول دوره سازگاری و آزمایش، ماهیان تحت یک رژیم نورانی ۱۲ ساعت تاریکی و ۱۲ ساعت روشنایی قرار داشتند (DiGiulio and Hinton, 2008). بعد از گذشت ۴۲ روز و تعیین LC<sub>50</sub> برای هر سه گروه تیمار ذکر شده (ماهیان بدون پروبیوتیک و ماهیان دارای پروبیوتیک سطح  $10^6$  (CFU/g) و ماهیان دارای پروبیوتیک سطح  $10^7$  (CFU/g))، با ایجاد سه گروه تیمار جدید (سه تکرار)، به تیمارهای جدید ایجاد شده ۵۰ درصد غلظت تحت‌کشنده نانو نقره به مدت ده روز اضافه شد. تیمارهای طراحی شده شامل: گروه شاهد، تیمار تغذیه شده با پروبیوتیک سطح  $10^6$  (CFU/g)، تیمار تغذیه شده با پروبیوتیک سطح  $10^7$  (CFU/g)، تیمار ترکیبی نانونقره با پروبیوتیک سطح  $10^6$  (CFU/g)، تیمار ترکیبی نانونقره با پروبیوتیک سطح  $10^7$  (CFU/g) بود. همچنین لازم به یادآوری است که در این مرحله هم تعویض آب روزانه ۵۰ درصد حجم تانک‌ها صورت گرفت و غلظت سم در هر یک از تیمارها حفظ شد. در پایان آزمایش و بعد از طی دوره ۴۲ روزه و گذر از دوره ۱۰ روزه در معرض نانو نقره، ماهیان زیست‌سنجی شدند. از هر تیمار ۷ نمونه ماهی گرفته و از ماهیان نمونه‌های سرم و بافت کبد استحصال شده و شاخص‌های کبدی بررسی گردید.

به منظور کشت پروبیوتیکاز محیط کشت مایع MRS broth استفاده و پس از تلقیح باکتری به مدت ۲۴ ساعت در دستگاه انکوباتور (مدل FD115، ساخت کمپانی BINDER آلمان) با دمای ۳۷ درجه سانتی‌گراد استفاده شد. پس از رشد باکتری، برای حذف محیط کشت، از سانتریفیوژ یخچال‌دار (مدل 5810R ساخت شرکت Eppendorf آلمان) در دمای ۴ درجه سانتی‌گراد و گردش ۵۰۰۰ دور در دقیقه سانتریفیوژ استفاده و رسوب حاصله سه مرتبه با سرم فیزیولوژی استریل، شستشو داده شد. در مرحله آخر با استفاده از دستگاه اسپکتروفوتومتر در طول موج ۶۰۰ نانومتر، سوسپانسیون باکتریایی با تعیین دو غلظت  $10^6$  و  $10^7$  CFU/g (نیم مک فارلند) تنظیم و جهت انجام آزمایش‌ها آماده گردید (Jafar Nodeh *et al.*, 2015). پس از آماده کردن پروبیوتیک در دو سطح مورد نظر ذکر شده، ابتدا پودر ژلاتین را به آب اضافه کرده و پس از حل شدن پودر در آب مقادیر مورد نیاز پروبیوتیک که از قبل با استفاده از ترازویی با دقت ۰/۰۱ گرم توزین و آماده شده بود، به محلول آب و پودر ژله اضافه شد. در نهایت پس از حل شدن پروبیوتیک، محلول آماده شده بر غذای تجاری اسپری شد. غذاهای تهیه شده در دمای معمولی آزمایشگاه به مدت ۲۴ ساعت خشک و در کیسه‌های پلاستیکی بسته‌بندی و در یخچال تا زمان مصرف نگهداری شد. غذای مورد نیاز در هر روز پس از محاسبه از یخچال خارج و در لیوان‌های پلاستیکی شماره‌گذاری شده تا زمان

پوششی روده با عوامل بیماری‌زای ویروسی و باکتریایی رقابت کرده و مانع بروز عفونت می‌گردند. همچنین این عوامل قادرند پاسخ‌های ایمنی ذاتی شامل ترشح سیتوکین‌ها از لنفوسیت‌ها را تحریک نماید.

بافت‌شناسی ارزیابی کاملی از سلامتی موجود زنده فراهم می‌کند و به‌طور مؤثری اثرات مواجهه با آلاینده‌های محیطی را انعکاس می‌دهد. قرار گرفتن در معرض آلاینده‌های شیمیایی می‌تواند ضایعات و آسیب‌های متعددی را به بافت‌ها و سلول‌های مختلف ماهی وارد کند. از اینرو آزمایشات آسیب‌شناسی بافتی، ابزاری مفید به‌منظور ارزیابی میزان آلودگی و بررسی اثرات آلاینده، به‌ویژه اثرات حاد و مزمن بر موجودات زنده می‌باشد. در واقع تغییرات بافتی که در اثر قرار گرفتن موجود زنده در معرض غلظت تحت حاد از یک سم بروز می‌دهد، واکنشی از موجود زنده است که اطلاعاتی در مورد ماهیت مواد سمی را فراهم می‌کند. حساسیت گونه‌های مختلف ماهیان به مواد سمی، متغیر است، از این‌رو ضروری است آزمایش‌های سم‌شناسی برای ماهیان مختلف صورت گیرد (Hedayati *et al.*, 2012). تفاوت‌های موجود در شاخص‌های بیوشیمیایی در اندام‌های مختلف سلول، محل عمل موادمسمی را تعیین می‌کنند و تفکیک مکانی انواع سلول در بافت‌های مختلف تعیین می‌نمایند که چه بافتی بیشتر تحت‌تأثیر یک عامل سمیت قرار گیرد یا اینکه بیشترین پاسخ‌دهی را به آسیب عامل سمیت زا داشته باشد. تغییرات آسیب‌های پاتولوژیکی در سلول‌ها بافت‌ها یا اندام‌ها در محل فعالیت سم مخرب وقوع می‌یابد. برخی از آسیب‌ها منعکس‌کننده شکست در حفظ وضعیت زنده‌مانی سلولی است، درحالی‌که سایر آنها تنها نشان‌دهنده موقعیت‌نسبی در حفظ هومئوستازی سلولی بهینه است. از این‌رو مطالعات عوارض هماتولوژیک و هیستوپاتولوژیک روش مناسبی جهت ارزیابی اثرات محیطی آلاینده‌ها روی ماهی‌ها می‌باشند (Stentiford *et al.*, 2003).

با پیشرفت تکنولوژی نانو، بسیاری از فلزات سنگین جای خود را با نوع نانو در طبیعت عوض کرده‌اند، از این‌رو بررسی تأثیرات، مستلزم بررسی موجودات زنده محیط آبی می‌باشد. از طرفی وجود آلاینده‌ها در آب باعث پاسخ استرس در ماهی می‌شود که بر وضعیت فیزیولوژیک و سلامت ماهیان اثرگذار بوده و باعث کاهش عملکرد ایمنی ماهیان می‌شود، از این‌رو استفاده از محرک‌های ایمنی نظیر پروبیوتیک‌ها بسیار ضروری به‌نظر می‌رسد. به‌دلیل این‌که کپور معمولی یک گونه پرورشی پرمصرف بوده و حضور پررنگی در زنجیره غذایی دارد و تجمع نانوذرات فلزی در بدن این ماهی احتمالاً تغییراتی را در بافت کبد و آنزیم‌های کبدی به‌وجود می‌آورد، مطالعه حاضر صورت گرفت.

## ۲ | مواد و روش‌ها

تعداد ۲۵۰ بچه ماهی کپور معمولی با وزن  $20 \pm 3$  گرم از مرکز تکثیر و پرورش بخش خصوصی در استان گلستان تهیه و به سالن ونیرو شهید ناصر فضل‌ی برآبادی دانشگاه علوم کشاورزی و منابع طبیعی گرگان انتقال یافتند. به‌منظور تغذیه، ماهیان در گروه سه تیمار (با سه تکرار) ماهیان بدون پروبیوتیک و ماهیان دارای پروبیوتیک سطح  $10^6$  (CFU/g) و  $10^7$  (CFU/g) تقسیم بندی و غذادهی شدند. غذادهی روزانه ۱/۵ درصد

میکروتوم (Olympus CUT 4055E, USA) برش‌هایی با ضخامت ۵ میکرومتر تهیه و پس از قرار دادن بر روی لام، به مدت ۳۰ دقیقه در آون ۶۰ درجه سانتی‌گراد قرار داده شد تا پارافین اضافه از روی بافت حذف شود. نمونه‌ها پس از پارافین‌زدایی و جایگزینی آن با گزیرلول، به وسیله سری‌های کاهشی اتانل (۱۰۰، ۹۰، و ۷۰ درصد) آبدهی مجدد و با استفاده از محلول‌های هماتوکسیلین و ائوزین رنگ‌آمیزی شدند. بافت‌ها مجدد به آون منتقل شدند تا خشک شوند. تمامی مواد استفاده شده در این مراحل (اتانل، گزیرلول، پارافین، هماتوکسیلین و ائوزین) محصول کمپانی Merck بود. در نهایت لامل با استفاده از چسب کاندا بازالت روی لام‌ها چسبانده شد که این لام‌ها توسط میکروسکوپ نوری مورد مطالعه قرار گرفت و عکس‌هایی از نمونه‌ها توسط میکروسکوپ متصل به دوربین تهیه شد (Hedayati *et al.*, 2012).

برای انجام آنالیزهای آماری از آزمون تحلیل واریانس تک متغیره Univariate Analysis of Variance در سطح معنی‌داری ۵ درصد ( $p < 0.05$ ) استفاده شد. ضایعات هیستوپاتولوژیک با استفاده از عکس‌برداری میکروسکوپ نوری به صورت درجه بندی کیفی براساس معیارهای سنجیده شده مورد بررسی قرار گرفت. در آزمایشات کیفی هیستوپاتولوژیک، میزان تخریب بافت در هر تیمار (غلظت و مدت قرارگیری در معرض سم) تعریف شد.

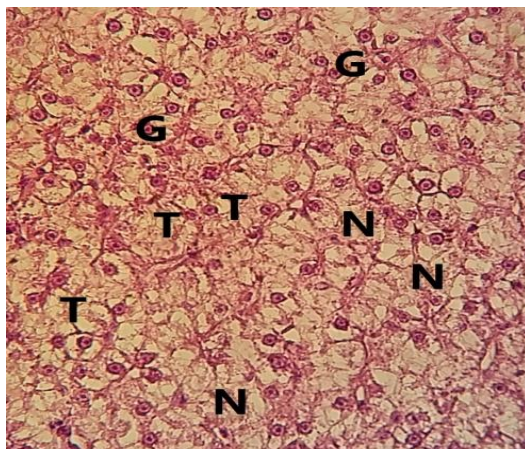
### ۳ | نتایج

در طول دوره آزمایش در هیچ یک از تیمارهای آزمایشی و گروه کنترل مرگ و میر مشاهده نشد. اما بررسی حاضر نشان داد که در گروه شاهد، کبد دارای عارضه‌هایی از جمله نکروز، تورم و آب آوردگی سلول به طور خفیف و در مواردی نیز جانبی شدن هسته بود (شکل ۱).

بررسی‌های بافت‌شناسی ماهیان که در معرض نانوقره قرار داشتند، نشان‌دهنده بروز ناهنجاری‌های ساختاری در بافت کبد بود. بطوری‌که این تغییرات در مقایسه با بافت‌های گروه شاهد اختلاف بسیاری داشته است. بیشترین عارضه‌های مشاهده شده، تغییر شکل ابری و نکروز، خونریزی، تورم و آب آوردگی و هم چنین جانبی شدن هسته بود (جدول ۱، شکل ۲).

مصرف قرار داده شد. باتوجه به این‌که آزمایش تحت حاد در دوره ۲۸-۷ روزه صورت می‌گیرد (DiGiulio and Hinton, 2008)، این آزمایش در ده روز و با انتخاب ۵۰ درصد از غلظت سمیت کشنده استفاده شد. ۱۸۰ قطعه ماهیان کپور به صورت تصادفی در ۹ مخزن فایبرگلاس ۱۰۰ لیتری قرار گرفتند. آزمایش سمیت تحت کشنده بر خلاف آزمایش کشندگی حاد به صورت تجدید پذیر بود و تعویض آب در مخازن آزمایش انجام می‌شد و غذادهی نیز روزانه طی ۲ مرحله به میزان ۱/۵ درصد وزن زیست توده انجام می‌شد. پس از تجدید آب غلظت آلاینده‌ها محاسبه و به مخازن اضافه می‌شد. شرایط تیمارها روزانه چک شد و هوادهی به‌طور منظم انجام شد. در نوبت‌های غذادهی، هوادهی موقتا قطع و سپس مجدداً برقرار می‌شد. PH با دستگاه قابل حمل سنجش پی‌اچ (مدل TS-1) و اکسیژن محلول با دستگاه دیجیتالی اندازه‌گیری اکسیژن (مدل DO-5510) به‌طور روزانه اندازه‌گیری شد (دمای آب ۱۹-۲۱ درجه سانتی‌گراد، پی‌اچ ۷/۶-۹/۷، غلظت اکسیژن محلول ۷-۹ میلی‌گرم درلیتر و سختی آب ۲۱۰ میلی‌گرم کربنات کلسیم درلیتر). تغییرات رفتاری و مورفولوژیک ماهیان و همچنین طول و وزن ماهیان در طول دوره آزمایش (قبل از شروع آزمایش و تغذیه، در طول دوره تغذیه، پایان دوره تغذیه و آزمایشات) اندازه‌گیری و ثبت شد.

نمونه‌های بافت کبد ماهیان کپور بعد از ۱۰ روز قرارگیری در معرض غلظت تحت‌کشنده نانو نقره استحصال گردید. نمونه‌های بافتی درون محلول تثبیت کننده (فرمالین ۱۰ درصد) قرار گرفته و به آزمایشگاه بافت‌شناسی منتقل شدند. در آزمایشگاه ابتدا نمونه‌ها را از فرمالین خارج کرده و مرتب شدند. سپس به روش کلاسیک بافت‌شناسی شد. جهت بررسی تحت میکروسکوپ نوری، بافت‌های تثبیت شده در فیکساتور فرمالین ده درصد پس از ۲۴ ساعت به الکل ۸۰ درصد منتقل شد. سپس آبگیری با سری افزایشی اتانول (۸۰، ۹۰، ۹۷ و ۱۰۰ درصد) انجام و در ادامه در گزیرلول و سپس پارافین وارد شدند. تمامی این مراحل توسط دستگاه پاساژ بافت (Triangle biomedical sciences USA, Tissue processor) تحت برنامه تعریف شده برای این کار انجام شد. بافت‌ها سپس با پارافین (دمای ذوب ۵۸-۵۶) بر روی قالب‌های tissue tech قالب‌گیری شدند (Figueiredo and Fernandez, 2007). از قالب‌های پارافینه با استفاده از دستگاه

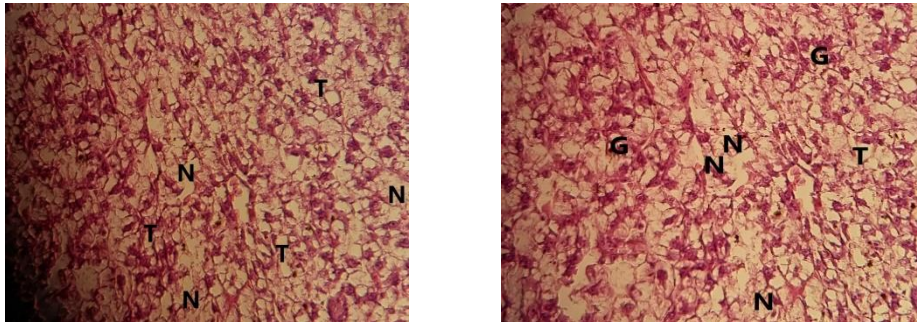


شکل ۱- عوارض بافت کبد در ماهی کپور معمولی در نمونه شاهد با بزرگنمایی ۴۰۰ برابر. نکروز (N)، تورم سلولی (T)، جانبی شدن هسته (G)

جدول ۱- تعیین عارضه‌های کبد در مواجهه با غلظت تحت‌کشنده نانو نقره. ۵۰ درصد غلظت تحت‌کشنده نانو نقره (میلی‌گرم بر لیتر)

عارضه‌های کبد	شاهد	نانو نقره
نکروز	++	++++
خون‌ریزش	+	++
تورم و آب آوردگی	++	+++
جانبی شدن هسته	++	++++

عدم مشاهده عارضه (-)، ۱ تا ۳ عارضه مشاهده شده (+)، ۳ تا ۵ عارضه مشاهده شده (++)، ۵ تا ۱۱ عارضه مشاهده شده (+++)، و بیش‌تر از ۱۱ (++++).



شکل ۲- عوارض بافت کبد ماهی کپور معمولی در مواجهه با غلظت تحت‌کشنده نانو نقره با بزرگنمایی ۴۰۰. نکروز (N)، تورم سلولی (T)، جانبی شدن هسته (G)

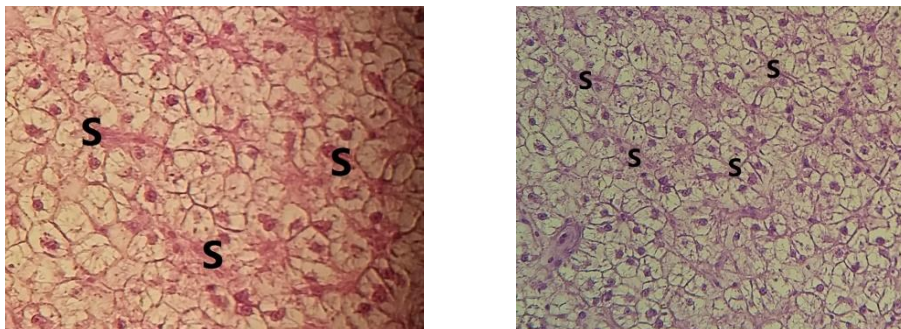
با افزایش سطح پروبیوتیک، روند عارضه‌ها کمتر می‌یابند. عارضه‌هایی که روند کاهش داشتند عبارتند از: نکروز، جانبی شدن هسته‌ها، تورم سلولی (جدول ۳). اما بررسی‌ها نشان می‌دهد که استفاده همزمان پروبیوتیک و نانونقره افزایش خون‌ریزش را در پی داشت. عارضه جانبی شدن هسته باوجود کم‌شدن اندک نسبت به استفاده نانونقره در تیمارهای قبلی، نسبت به گروه شاهد افزایش داشت (شکل ۴).

استفاده از دو سطح مختلف پروبیوتیک به تنهایی نشان‌داد که عارضه‌های نکروز، تورم و آب‌آوردگی کاهش یافته و رقیق شدن سینوزوئید افزایش یافت. همچنین با افزایش سطح پروبیوتیک، روند عارضه‌ها تغییری نکرد. (جدول ۲، شکل ۴). استفاده از دو سطح مختلف پروبیوتیک و نانونقره به‌طور همزمان و ترکیبی نشان می‌دهد که عارضه‌های افزایش یافته تحت‌تأثیر نانونقره روند کاهش و تعدیلی داشته است. به‌طوری‌که

جدول ۲- تعیین عارضه‌های کبد در مواجهه با غلظت‌های مختلف پروبیوتیک. سطوح مختلف پروبیوتیک CFU/g

عارضه‌های کبد	شاهد	پروبیوتیک سطح ۱۰ <sup>۶</sup>	پروبیوتیک سطح ۱۰ <sup>۷</sup>
فضای سینوزوئید	++	+++	+++
نکروز	++	+	+
تورم سلولی و آب آوردگی	++	+	+

عدم مشاهده عارضه (-)، ۱ تا ۳ عارضه مشاهده شده (+)، ۳ تا ۵ عارضه مشاهده شده (++)، ۵ تا ۱۱ عارضه مشاهده شده (+++)، و بیشتر از ۱۱ (++++).

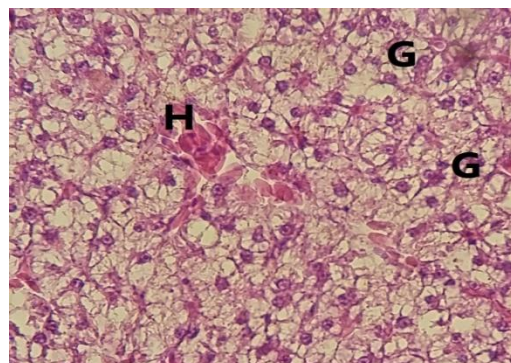
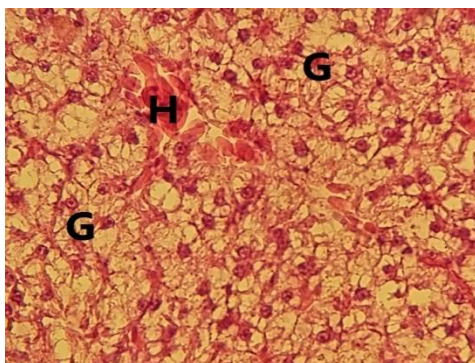


شکل ۳- تخریب فضای سینوزوئیدی (S) در بافت کبد ماهی کپور معمولی در مواجهه با غلظت‌های مختلف پروبیوتیک با بزرگنمایی ۴۰۰

جدول ۳- تعیین عارضه‌های کبد در مواجهه با غلظت‌های مختلف پروبیوتیک و نانونقره. سطوح مختلف پروبیوتیک CFU/g و نانونقره (۵۰ درصد غلظت تحت‌کشنده)

عارضه‌های کبد	شاهد	نانو نقره (۵۰ درصد غلظت تحت‌کشنده)	۱۰ <sup>۶</sup> CFU/g	۱۰ <sup>۷</sup> CFU/g
نکروز	++	+++	++	++
تورم سلولی	++	+++	++	++
خون‌ریزش	+	++	+++	+++
جانبی شدن هسته	++	+++	+++	+++

عدم مشاهده عارضه (-)، ۱ تا ۳ عارضه مشاهده شده (+)، ۳ تا ۵ عارضه مشاهده شده (++)، ۵ تا ۱۱ عارضه مشاهده شده (+++)، و بیشتر از ۱۱ (++++).



شکل ۴- عوارض بافت کبد ماهی کپور معمولی در مواجهه با غلظت‌های مختلف پروبیوتیک و نانوقره با بزرگنمایی ۴۰۰ برابر

#### ۴ | بحث و نتیجه‌گیری

نانوذرات با تولید رادیکال‌های آزاد و واسطه‌های اکسیژن فعال سمیت ایجاد می‌کنند و احتمالاً رادیکال‌های آزاد با آسیب به کبد باعث پراکسیداسیون لیپیدهای غشای آن و منجر به کاهش سیالیت غشاء و از بین رفتن ساختمان و عملکرد آن شده و موجب پیرشدن سلول یا آپوپتوز می‌شوند (Rastogi, 2012).

با مشاهده نکروز بافتی در کبد می‌توان انتظار داشت که نانو نقره منجر به آسیب برگشت‌ناپذیر در کبد و پرخونی در وریدهای مرکزی لوبولی و سینوزوئیدها و تجمعات سلولی و یا ارتشاح شدید سلول‌های دفاعی در پارانشیم کبدی شود. مقادیر بیش از اندازه نقره در محیط زیست و بدن می‌تواند بافت‌هایی مانند کبد را تحت‌تأثیر قرار دهد. حتی می‌توان گفت نقره به‌علت رقابت با عناصری مانند آهن و مس می‌تواند جانشین آن‌ها شود و اثرات پاتولوژیک خود را در اثر رقابت با فلزات مذکور یا عناصر دیگر دو ظرفیتی مانند کلسیم نشان دهد (Cash and Clark, 2010). ثبات و درستی غشای هپاتوسیت‌ها لازمه اعمال حیاتی کبد می‌باشد. ذرات نانوقره با توجه به خصوصیات فیزیکیوشیمیایی که دارند این ثبات را برهم زده و موجب بروز اختلال در عملکرد کبد می‌گردند. مطالعات زیادی روی خصوصیات فیزیکیوشیمیایی نانوذرات صورت گرفته است. به‌عنوان مثال تحقیقات نشان داده‌اند که نانو ذرات نقره دارای اثرات سمی روی سلول‌های ماهی‌ها هستند (Wise et al., 2010). همچنین نانوذرات به‌دلیل دارا بودن خصوصیات فیزیکی، قابلیت زیست و تکثیر سلول‌های زنده را کاهش می‌دهند (Monteiro et al., 2005). با افزودن سطوح مختلف پروبیوتیک، فضای سینوزوئیدها به‌طور خفیف افزایش و از سویی سایر عارضه‌های بافتی کاهش یافتند.

در جیره غذایی ماهیان می‌توان موادی افزود که با استفاده از آن‌ها، میزان رشد ماهیان بیشتر شده در زمان کمتری به محصول نهایی با همان کیفیت و حتی باکیفیت بالاتری دست یافت و نیز می‌توان با استفاده از این مواد قدرت مقابله آبزیان در برابر تنش‌های مختلف را به-میزان قابل ملاحظه‌ای بالا برد (Sukhoverkhov, 2006). این مواد با عنوان محرک‌های رشد و ایمنی شناخته شده‌اند و درعین حال می-توانند جزء مواد مغذی مؤثر در جیره غذایی ماهیان باشند. همچنی در افزایش جذب مواد غذایی، افزایش میزان رشد و بالابردن مقاومت آبزیان

عارضه‌های ایجادشده در تیمار شاهد احتمالاً به‌خاطر وجود عوارض متعدد بافتی ماهیان این تیمار به‌واسطه وضعیت نگهداری در محیط آزمایشگاه بوده است. همچنین نتایج نشان داد که با افزایش غلظت نانو نقره میزان تخریب در بافت کبد افزایش پیدا کردند. تغییرات بافت-شناسی مشاهده شده در بافت‌های ماهی کپور معمولی در تحقیق حاضر نشان داد که غلظت‌های تحت‌کشنده، تغییرات متوسط تا شدید در بافت کبد که اندام مهمی برای عملکردهای حیاتی مثل تولیدمثل، سم-زدایی، تعادل اسید و بازی و دفع می‌باشند، را ایجاد کرد. بررسی‌های بافت‌شناسی ماهیان که در معرض نانوقره قرار داشتند، نشان‌دهنده بروز ناهنجاری‌های ساختاری در بافت کبد بود. به‌طوری‌که این تغییرات در مقایسه با بافت‌های گروه شاهد اختلاف بسیاری داشته و این تغییرات با افزایش غلظت نانوقره افزایش یافت. بیشترین عارضه‌های مشاهده شده، تغییر شکل ابری و نکروز، خون‌ریزی، تورم و آب‌آوردگی و هم‌چنین جانی شدن هسته بود که با افزایش غلظت نانوقره این عارضه‌ها نیز بیشتر مشاهده شد.

مطالعه‌ای توسط ابرقویی و همکاران (Abarghoei et al., 2014)، که بر روی اثر نانوقره نانوکا و نیترات نقره در ماهی کاراس طلایی انجام شد، عوارض آسیب‌شناسی مشابهی گزارش شد. در مطالعه‌ای آسیب-شناسی بافتی کبد ماهی قزل‌آلای رنگین کمان تحت دو غلظت تحت-کشنده دیازینون انجام شد که مهم‌ترین عوارضی همچون هیپرتروفی سلول‌های کبدی، واکنش شدن سیتوپلاسم سلولی و تورم ابری مشاهده شد (Banai et al., 2013). این نتایج تأیید می‌کند که تغییرات آسیب‌شناختی القا شده توسط نانوقره وابسته به روش مواجهه، اندازه و مقدار می‌باشند. پارگی در هپاتوسیت موجب شد تا مواد سلولی از آن خارج شود و وجود خون در سینوزوئیدهای کبدی، وجود صفرا در سلول‌های هپاتوسیت و سیتوپلاسم، وجود خون در مجاری صفراوی و یا خون-ریزی، رگ‌زایی، پرخونی در وریدهای مرکزی لوبولی و سینوزوئیدها، تجمعات سلولی در بافت کبد مشاهده شد. از آنجائی که نقش کبد در تجزیه و خروج ذرات است تأثیر نانو ذره اکسید روی بر کبد نشان می-دهد که وقتی نانو ذره تزریق شد وارد کبد شده و بر روی آن تأثیر زیادی گذاشته و به بافت آسیب رسانده است (Rastogi, 2012). برخی

افزودن سطوح مختلف پروبیوتیک، فضای سینوزویدها به‌طور خفیف افزایش یافتند. پروبیوتیک به‌عنوان یک آنتی‌اکسیدان نتوانست اثرات تخریبی ناشی از نانوقره بر بافت کبد را کاهش دهد و بیش‌ترین عارضه فضای سینوزویدها در این تیمار مشاهده شد که احتمالاً به‌دلیل افزایش فعالیت باکتریایی روده و در نتیجه فعالیت بیشتر دستگاه گوارش و نقصان عملکرد متعادل کبد می‌باشد.

نتیجه‌گیری نهایی نشان داد که عارضه‌های ایجادشده در تیمار شاهد احتمالاً به‌خاطر وجود عوارض متعدد بافتی ماهیان این تیمار به واسطه وضعیت نگهداری در محیط آزمایشگاه بوده است. نانوقره به تنهایی سبب بروز ناهنجاری‌های ساختاری در بافت کبد گردید، به‌طوری‌که این تغییرات در مقایسه با بافت‌های گروه شاهد اختلاف بسیاری داشته است. بیشترین عارضه‌های مشاهده شده، تغییر شکل ابری و نکروز، خون‌ریزی، تورم و آب‌آوردگی وهم چنین جانبی شدن هسته بود. استفاده از سطوح مختلف پروبیوتیک مقدار این عارضه‌ها را به‌شدت کاهش داد؛ اما بررسی حاضر نشان داد که با افزودن سطوح مختلف پروبیوتیک، فضای سینوزویدها به‌طور خفیف افزایش یافتند. استفاده ترکیبی از پروبیوتیک و نانوقره نشان داد که عارضه‌های افزایش یافته تحت‌تأثیر نانوقره روند کاهشی و تعدیلی داشته است، به‌طوری‌که با افزایش سطح پروبیوتیک، روند عارضه‌ها کمتر شدند. عارضه‌هایی که روند کاهشی داشتند عبارتند از: نکروز، جانبی شدن هسته‌ها، تورم سلولی و ... اما بررسی‌ها نشان داد که استفاده همزمان پروبیوتیک و نانوقره افزایش خون‌ریزش را در پی داشت.

#### پست الکترونیک نویسندگان

مهرداد مرادی سقلمه‌چی: m.moradisc@yahoo.com  
سید علی‌اکبر هدایتی: hedayati@gau.ac.ir  
سمیه نمرودی: snamroodi2000@yahoo.com  
سیدحسین حسینی‌فر: Hosehossein.hoseinifar@gmail.com  
دارا باقری: dara.bagheri@pgu.ac.ir

#### REFERENCES

- Abarghohi S., Hedayati A., Ghorbani R., Kolangi H., Bagheri T. 2014. Investigating the effect of silver nanotoxicity on some hematological indicators of golden crucian carp (*Carassius auratus*) (Linnaeu, 1875). *Scientific Research Journal of Applied Fisheries*, 3 (2): 69-78.
- Aillon K.L., Xiea Y., El-Gendy N., Berkland C.J., Forresta M.L. 2009. Effects of nanomaterial physicochemical properties on in vivo toxicity. *Advance in Drug Deliviry Research*, 61(6): 457-466.
- Banai M., Mirvafeghi A., Surdagomil A., Rafiei G., Ahmadi K. 2013. Study of changes in blood biochemical factors and tissue pathology of rainbow trout (*Oncorhynchus mykiss*) in contact with sub-lethal concentrations of diazinon. *Journal of Natural Environment, Journal of Natural Resources of Iran*, 65 (3): 297-313.
- DiGiulio R.T., Hinton D.E. 2008. *The Toxicology of Fishes*. England Academy Review. UK. pp:319-884

در برابر تنش‌های مختلف بسیار مؤثرند (Sukhoverkhov, 2006). تاکنون گزارش‌های زیادی از تأثیر تحریک‌آمیز محرک‌هایی مانند گلوکان، لاکتوزفرین، کیتین، یکتوزان، لوامیزول، ویتامین‌ها و حتی پروبیوتیک‌ها و دیگر محرک‌های ایمنی بر سیستم ایمنی ماهیان و میگوها گزارش شده است. این محرک‌ها موجب تسهیل عمل سلول‌های بیگانه‌خوار شده، فعالیت‌های ضدباکتریایی آن‌ها را افزایش می‌دهند و همچنین باعث تحریک سلول‌های طبیعی‌کشنده و پاسخ‌های آنتی-بادی در ماهیان می‌شوند (Mulero, 1998). با وجودی که استفاده از محرک‌های ایمنی نتایج مطلوب و جالب توجهی را ارائه داده است اما نمی‌توان از آثار و عوارض جانبی احتمالی این مواد بر بافت‌های بدن آبزبان به‌طور کامل چشم‌پوشی کرد، لذا بررسی آثار جانبی و خصوصاً تغییرات آسیب‌شناسی بافتی ناشی از محرک‌های رشد و ایمنی در آبزبان ضروری به‌نظر می‌رسد (Camargo, 2007). سطوح مختلف پروبیوتیک بر بافت کبد تأثیرات معنی‌داری دارد، بدین صورت که گروه‌های تغذیه شده با پروبیوتیک دارای هپاتوسیت‌های معمولی هستند و تشکیل واکوئل‌های چربی در سلول‌های کبدی کمتر است (torrecillas et al., 2007). نتایجی مشابه با مطالعه حاضر در بررسی اثرات پروبیوتیک بر بافت کبد تیلاپیا (Genc et al., 2006)، قزل‌آلای رنگین‌کمان (Yilmaz et al., 2007) و گربه‌ماهی آفریقایی (*Clarias gariepinus*)، (Genc et al., 2006) مشاهده شده است.

در بسیاری از موارد به‌ویژه در مسمومیت تحت‌کشنده، لزوماً علایم کلینیکی و رفتاری غیرطبیعی واضح ممکن است در ماهیان مشاهده نشود، که در چنین مواردی بررسی‌های پاراکلینیکی قادر است میزان آسیب‌های وارده را شناسایی کند. یکی از این روش‌های پاراکلینیکی بررسی‌های آسیب‌شناسی بافتی است که در بسیاری موارد می‌توان با پایش بافت‌هایی که در مسمومیت‌ها بیش‌تر در معرض آسیب قرار دارند وضعیت سلامت ماهی را چه در موارد مواجهه با مسمومیت‌کشنده و چه در موارد مسمومیت تحت‌کشنده مورد بررسی قرار داد (Paris, 2000). معمولاً میزان تغییرات و آسیب‌های بافتی در مسمومیت با نانو نقره بسته به دوز مواجهه، گونه ماهی، زمان مواجهه و شرایط فیزیکی-شیمیایی آب متفاوت است. هپاتوسیت‌های کبدی و سلول‌های کلیوی در متابولیسم و غیرفعال سازی سموم نقش اساسی دارند. درعین حال به‌دلیل خون‌رسانی بالای این بافت‌ها در صورت مسمومیت با فلزات سنگین بیش‌تر در معرض مواجهه با سموم قرار می‌گیرند و در نهایت اثرات آسیب‌شناسی در سلول‌های این بافت‌ها نسبت به سایر بافت‌های داخلی سریع‌تر قابل مشاهده است. میزان این آسیب‌ها بسته به نوع مسمومیت، دوز مواجهه، گونه و سن ماهی، زمان مواجهه و شرایط فیزیکی-شیمیایی آب پرورش متفاوت است (Paris, 2000). در تحقیق حاضر، استفاده از دو سطح مختلف پروبیوتیک و نانوقره به‌طور همزمان و ترکیبی نشان داد که عارضه‌های افزایش یافته تحت تأثیر نانوقره روند کاهشی و تعدیلی داشت. به‌طوری‌که با افزایش سطح پروبیوتیک روند عارضه‌ها کمتر شدند. تحقیق حاضر نشان داد که در تیمار شاهد عارضه‌هایی وجود داشتند ولی با افزودن سطوح مختلف پروبیوتیک مقدار این عارضه‌ها به‌شدت کاهش یافت. بررسی حاضر نشان داد که با

- Camargo M.M.P., Martinez C.B.R. 2007. Histopathology of gills, kidney and liver of a Neotropical fish caged in an urban stream. *Neotropical Ichthyology*, 5(3): 327-336.
- Cash K.J., Clark H.A. 2010. Nanosensors and nanomaterials for monitoring glucose in diabetes. *Trends in Molecular Medicine*, 16(12): 93-584.
- Chen Z., Meng H., Xing G., Chen C., Zhao Y., Jia G., Wan L. 2006. Acute toxicological effects of copper nanoparticles in vivo. *Toxicology letters*, 163(2):109-120.
- Figueredo-Fernandes A., Ferreira-Cardoso J.V., Garcia-Santos S., Monteiro S. M., Carrola J., Matos P., Fontainhas-Fernandes A. 2007. Histopathological changes in liver and gill epithelium of Nile tilapia, *Oreochromis niloticus*, exposed to waterborne copper. *Pesquisa Veterinária Brasileira*, 27(3): 103-109.
- Fontana L., Bermudez-Brito M., Plaza-Diaz J., Munoz-Quezade S., Gil A. 2013. And evaluation of probiotics. *British Journal of Nutrition*, 2: 35-50.
- Genc M., Yilmaz E., Genc E. 2006. Effects of dietary Mannan-oligosaccharide on growth, intestine and liver histology of the African catfish (*Clarias gariepinus*). *Turkish Journal of Fisheries & Aquatic Sciences*, 23(1-2): 37-41.
- Harikrishnan R., Balasundaram C., Heo M.S. 2010. *Lactobacillus sakei* BK19 enriched diet enhances the immunity status and disease resistance to streptococcosis infection in kelp grouper. *Epinephelus bruneus*. *Fish and Shellfish Immunology*, 29: 1037-1043.
- Hedayati A., Jahanbakhshi A., Kaderi Ramazi F. 2012. *Aquatic Toxicology*. Publications of Gorgan University of Agricultural Sciences and Natural Resources. 210p.
- Jafar Nodeh A., Tokmechi A., Hossein Najdgrami A., Haji Moradlou A., Nouri F. 2015. Investigating the synergistic properties of some organic acids with the probiotic *Lactobacillus casei* (*Lactobacillus casei*) in rearing rainbow trout (*Oncorhynchus mykiss*). PhD thesis. Urmia University. Urmia Lake Studies Research Institute. Iran. 150p.
- Monteiro-Riviere N.A., Nemanich R.J., Inman A.O., Wang Y.Y., Riviere J.E. 2005. Multi-walled carbon nanotube interactions with human epidermal keratinocytes. *Toxicology Letters*, 155(3): 84-377.
- Mulero V., Esteban M.A., Munoz J. 1998. Dietary intake of Levamisole enhances the immune responses and disease resistance of the marine teleost gilthead seabream (*Sparus aurata* L). *Fish and Shellfish Immunology*, 8(1): 49-62.
- Paris-Palacios S., Biagiante-Risbourg S., Vernet G. 2000. Biochemical and (ultra)structural hepatic perturbation of *Brachydanio rerio* (Teleostei, Cyprinidae) exposed to two sublethal concentrations of copper sulphate. *Aquatic Toxicology*, 50(1-2): 109-124.
- Rastogi I.D. 2012. Nanotechnology: safety paradigms. *Journal of Toxicology and Environmental Health*, 4(1):1-12.
- Revell P.A. 2006. The biological effects of nanoparticles. *Nanotechnology Perceptions*, 2: 283-298.
- Stentiford G.D., Longshaw M., Lyons B.P., Jones G., Green M., Feist S.W. 2003. Histopathological biomarkers in estuarine fish species for the assessment of biological effects of contaminants. *Marine Environmental Research*, 55: 137-159.
- Sukhoverkhov F.M. 2006. The effect of cobalt, vitamin, tissue preparations and antibiotics on carp production. *FAO Fish*, 3(44): 400-407.
- Torreillas S., Makol A., Caballero M.J., Montero D., Robaina L., Real F., Sweetman J., Tort L., Izquierdo M.S. 2007. Immune stimulation and improved infection resistance in European sea bass (*Dicentrarchus labrax*) fed mannan oligosaccharides. *Journal of Fish & Shellfish Immunology*, 23: 969-981.
- Verschuere L., Rombau G., Sorgeloos P., Verstraete W. 2000. Probiotic bacteria as biological control agents in aquaculture. *Microbial and Molecular Research in Biology*, 64: 655-671.
- Wise J.P., Goodale B.C., Wise S.S., Craig G.A., Pongan A.F., Walter R.B., Thompson W.D., Ng A.K., Aboueissa A.M., Mitani H., Spalding M.J., Mason M.D. 2010. Silver nanospheres are cytotoxic and genotoxic to fish cells. *Aquatic Toxicology*, 97(1): 34-41.
- Yilmaz E., Genc M., Genc E. 2007. Effects of dietary Mannan-oligosaccharide on growth, intestine and liver histology of the Rain bow trout, *Oncorhynchus mykiss*. *The Israeli journal of Aquaculture-Bamidgheh*, 59(3): 182-188.
- Zhang X.D., Wu H.Y., Wu D., Wang Y.Y., Chang J.H., Zhai Z.B., Fan F.Y. 2010. Toxicologic effects of gold nanoparticles in vivo by different administration routes. *International journal of nanomedicine*, 5:771-781.

#### نحوه استناد به این مقاله:

مرادی سقلمه چی م، هدایتی ع.ا، نمروودی س، حسینی فرح، باقری د. ۱۴۰۱. کارایی پروبیوتیک لاکتوباسیلوس در بهبود عملکرد بافتی کبد ماهی کپور معمولی (*Cyprinus carpio*) در معرض سطوح تحت کشنده نانو نقره. نشریه پژوهش‌های ماهی‌شناسی کاربردی، ۱۰(۱): ۶۴-۵۷.

<https://doi.org/10.22034/jair.10.1.61>

Moradi M., Hedayati A., Namroodi S., Hoseinifar H., Bagheri D. 2022. The efficiency of probiotic *Lactobacillus* for improving of liver function in common carp (*Cyprinus carpio*) exposed to sub-lethal levels of nano silver. *Journal of Applied Ichthyological Research*, 10(1): 57-64. <https://doi.org/10.22034/jair.10.1.61>

## The efficiency of probiotic *Lactobacillus* for improving of liver function in common carp (*Cyprinus carpio*) exposed to sub-lethal levels of nano silver

Moradi M<sup>1</sup>., Hedayati A<sup>2\*</sup>., Namroodi S<sup>2</sup>., Hoseinifar H<sup>2</sup>., Bagheri D<sup>3</sup>.

<sup>1</sup> M.Sc., Faculty of Fisheries and Environmental Sciences, Gorgan University of Agricultural Sciences and Natural Resources, Gorgan, Iran.

<sup>2</sup> Associate Prof., Faculty of Fisheries and Environmental Sciences, Gorgan University of Agricultural Sciences and Natural Resources, Gorgan, Iran.

<sup>3</sup> Associate Prof., Faculty of Agriculture and Natural Resources, Persian Gulf University, Bushehr, Iran.

### Type:

Original Research Paper

<https://doi.org/10.22034/jair.10.1.61>

### Paper History:

Received: 16-08-2021

Accepted: 1-11- 2021

### Corresponding author:

Hedayati A. Associate Prof., Faculty of Fisheries and Environmental Sciences, Gorgan University of Agricultural Sciences and Natural Resources, Gorgan, Iran.

Email: hedayati@gau.ac.ir

### Abstract

Due to the emergence of nanotechnology and insufficient knowledge of the potential dangers of these particles on the one hand and the beneficial effects of probiotics on aquatic animals on the other hand, this study was conducted to investigate the efficiency of probiotic lactobacillus in common carp exposed to nanosilver contaminant using some liver indices. Fish were maintained to 6 experimental treatments of feeding with probiotics for 42 days, then based on lethal toxicity test, fish were exposed to nanosilver for 4 and 10 days respectively, according to OECD standard method. At the end of the sub-lethal toxicity test, liver samples were extracted and hepatic histopathology indices were evaluated. Nano-silver caused structural abnormalities including deformation and necrosis, bleeding, swelling and dehydration, as well as lateralization of the nucleus in the liver, however probiotics drastically reduced the amount of these side effects. Also, in the combined use of probiotics and nanosilver, although associated with increased of bleeding, but stimulated nonspecific immunity in common carp and improved other liver lesions.

**Keywords:** Immunity, Dietary supplement, Nanotechnology, Physiology