



دانشگاه گنبد کاووس

نشریه "پژوهش‌های ماهی‌شناسی کاربردی"

دوره ششم، شماره اول، بهار ۹۷

<http://jair.gonbad.ac.ir>

## تغییرات بافتی کبد ماهی گورخری معمولی (*Aphanius dispar* (Rüppell, 1829)

### پس از رویارویی کوتاه مدت و بلند مدت با نانو ذرات کلئیدی نقره

ساجده مزارعی<sup>۱</sup>، میر مسعود سجادی<sup>۲</sup>، ایمان سوری نژاد<sup>۳\*</sup>، سیدعلی جوهری<sup>۴</sup>، محمد اسدی<sup>۱</sup>

<sup>۱</sup>دانش آموخته کارشناسی ارشد شیلات، دانشکده علوم و فنون دریایی، دانشگاه هرمزگان، بندرعباس، ایران

<sup>۲</sup>دانشیار گروه شیلات، دانشکده منابع طبیعی، دانشگاه گیلان، صومعه‌سرا، ایران

<sup>۳</sup>استادیار گروه شیلات، دانشکده علوم و فنون دریایی، دانشگاه هرمزگان، بندرعباس، ایران

<sup>۴</sup>استادیار گروه شیلات، دانشکده منابع طبیعی، دانشگاه کردستان، سنندج، ایران

تاریخ ارسال: ۹۵/۹/۲۶؛ تاریخ پذیرش: ۹۵/۱۲/۹

#### چکیده

این مطالعه به منظور بررسی اثرات سمیت حاد و تحت حاد نانو ذرات کلئیدی نقره بر بافت کبد ماهی گورخری معمولی انجام شد. آزمون سمیت حاد به مدت ۹۶ ساعت و در رویارویی با غلظت‌های ۰ (شاهد)، ۵، ۱۰، ۲۰، ۳۰، ۴۰ و ۵۰ میلی‌گرم در لیتر و آزمون سمیت تحت حاد به مدت ۲۱ روز و در رویارویی با غلظت‌های ۰ (شاهد)، ۰/۲۵، ۰/۵، ۱، ۲ و ۴ میلی‌گرم در لیتر نانو ذرات نقره انجام شد. به منظور بررسی اثرات بافتی ایجاد شده به وسیله نانو ذرات کلئیدی نقره در هر دو مرحله، بافت کبد ماهیان مورد بررسی قرار گرفت. ماهیان قرارگرفته در معرض غلظت‌های مختلف نانو ذرات کلئیدی نقره، درجات مختلفی از ضایعات بافتی را نسبت به تیمار شاهد نشان دادند. در بافت کبد آسیب‌هایی همچون پرخونی، هایپر تروفی، واکوئله شدن سلول‌ها، تجمع سلول‌های رنگدانه‌ای و نکروز مشاهده گردید و با افزایش غلظت نانو ذرات نقره شدت آسیب‌ها بیشتر بود. از آنجا که نانو ذرات نقره باعث آسیب به بافت کبد ماهیان می‌شود تولید و استفاده از این نانو مواد و رهایش پساب‌های حاوی آن به بوم سازگان‌های آبی باید تحت نظارت و کنترل دقیق باشد.

واژه‌های کلیدی: *A. dispar*، نانو سم‌شناسی، نقره، واکوئله شدن

\*نویسنده مسئول: [sourinejad@hormozgan.ac.ir](mailto:sourinejad@hormozgan.ac.ir)

## مقدمه

مواد و ذرات با ابعاد نانومتر دارای ویژگی‌های فیزیکی، شیمیایی و زیستی غیرمعمول بوده و ممکن است کاربردهای جدیدی داشته باشند (Kreyling *et al.*, 2010). شناخت درجه سمیت نانوذرات حائز اهمیت است و به ترکیب شیمیایی، شکل، اندازه و مدت زمان پس از تولید نانوذرات بستگی دارد (Buzea *et al.*, 2007). با توجه به توسعه روزافزون فناوری و استفاده از نانوذرات برای تولید مواد جدید با ویژگی‌های فیزیکی و شیمیایی منحصر به فرد، نگرانی‌ها در رابطه با خطرات احتمالی آزادسازی مواد محتوی ذرات نانو به محیط زیست در حال افزایش است (Handy *et al.*, 2008; Choi *et al.*, 2010). بسیاری از ضایعات صنعتی و فاضلاب‌های شهری به گستره‌های آبی و محیط‌های زیست آبیان می‌ریزند و نانوذرات موجود در این پساب‌ها احتمالاً بر زیست‌مندان آبی تأثیرات نامطلوبی خواهند گذاشت (Colvin, 2003; Daughton, 2004; Choi *et al.*, 2010).

یکی از اندام‌های هدف نانوذرات در ماهی، کبد است که پس از انتقال درون سلولی در سراسر اپیتلیوم روده به سیستم گردش خون سیاهرگی کبدی و سپس به سلول‌های کبدی وارد می‌شوند. یون‌های نقره که از ترکیبات نقره و یا از نانو ذرات نقره آزاد می‌شوند از طریق تماس با آب برای میکروارگانیسم‌ها بسیار سمی می‌شوند و در ماهی و سخت‌پوستان در غلظت کم هم اثرات منفی نشان می‌دهند. همچنین شرایط آزمایشگاهی و شرایط زنده نشان می‌دهد که نانوذرات نقره می‌توانند با وارد شدن به سلول باعث آسیب سلولی شده و اختلالات کروموزومی و آسیب به DNA را به همراه داشته باشند (Ji *et al.*, 2007). مطالعات مختلف نشان داده‌اند که سمیت نانوذرات می‌تواند عواملی مانند التهاب، سیتو اسکلتال<sup>۱</sup> و تغییرات فرآیندهای غشایی، استرس اکسیداتیو، مرگ برنامه‌ریزی شده سلول<sup>۲</sup>، تغییرات در بیان ژن و غیره را به دنبال داشته باشد (Kalbassi *et al.*, 2011; Yousefian and Payam, 2012).

با وجود افزایش تولید و مصرف نانو مواد مختلف در سطح جهان، هنوز اطلاعات کافی در مورد تأثیرات سمیت نانو مواد به خصوص اثرات آنها بر محیط زیست و به‌ویژه موجودات آبی اندک است و مطالعات بیشتری مورد نیاز است (Yousefian and Payam, 2012; Johari *et al.*, 2013). از جمله مطالعات قبلی می‌توان به پاسخ‌های رفتاری و فیزیولوژیک سخت پوست گاماروس فوساروم (*Gammarus fossarum*) در مواجهه با نانوذرات نقره (Arce Funck *et al.*, 2013)، سمیت سلولی نانوذرات نقره در گلبول‌های قرمز و سلول‌های کبدی قزل‌آلای رنگین‌کمان (*Oncorhynchus mykiss*)

۱. Cytoskeletal

۲. Apoptosis

(Massarsky *et al.*, 2013)، استرس اکسیداتیو و تغییرات بافت شناسی ماهی مداکا (*Oyzias latipes*) در رویارویی با نانوذرات نقره (Wu and Zhou, 2013)، اثرات کشنده و تحت کشنده غلظت‌های کم نانوذرات نقره در ماهی نوجوان آزاد اقیانوس اطلس (Farmen *et al.*, 2012) و تغییرات مولکولی و بافتی آبشش ماهی زبرافیش در مواجهه با نانوذرات فلزی (Griffitt *et al.*, 2009) اشاره نمود. آسیب‌شناسی بافتی به‌عنوان یکی از روش‌های اساسی در سم شناسی آبزیان، اطلاعات مفیدی را برای شناسایی بافت آسیب دیده و مکانیسم اثر به‌دلیل افزایش حساسیت در بافت، در مقایسه با دیگر پارامترهای سم شناسی مانند مرگ و میر یا اندازه‌گیری حرکات رفتاری فراهم می‌کند (Wu and Zhou, 2013).

جنس *Aphanius* تنها جنس از تیره کپور ماهیان دندان‌دار موجود در ایران است. حدود بیست و پنج گونه از این جنس وجود دارد و در سراسر سواحل مدیترانه‌ای در جنوب غربی آسیا تا شمال شرقی هند و سومالی یافت می‌شوند (Coad, 2013). جنس *Aphanius* به دو گروه اصلی اکولوژیکی شامل گونه‌های ساکن آب لب شور و محیط‌های ساحلی و گونه‌های ساکن دشت‌های آب شیرین، چشمه‌ها، نهرها، باتلاق‌ها و دریاچه‌های محصور در خشکی تقسیم می‌شوند (Hrbek and Meyer, 2003). ماهی گورخری معمولی (*Aphanius dispar*) گونه‌ای است که تحمل نسبتاً بالایی نسبت به شوری دارد و آب‌های لب شور نواحی ساحلی خلیج فارس را ترجیح می‌دهد. انجام مطالعات مختلف از جمله بررسی آثار مواد شیمیایی بر این ماهیان، زمینه حفاظت بیشتر از ذخایر محدود آنان را فراهم می‌سازد. بی‌آ-عمر و همکاران (BA-Omar *et al.*, 2011) اثرات آفت‌کش تیمفوس را بر آبشش ماهی گورخری معمولی (*Aphanius dispar*) مورد بررسی قرار دادند. آسیب‌های آبششی در همه غلظت‌های ۱، ۵، ۱۰ و ۲۵ میلی‌گرم بر لیتر دیده شدند و مقدار آسیب‌ها با زیاد کردن غلظت‌ها افزایش یافت. همچنین ال-گانبوسی و همکاران (Al-Ghanbousi *et al.*, 2012) اثر دلتامترین را روی آبشش ماهی گورخری معمولی (*Aphanius dispar*) مورد مطالعه قرار دادند. پس از اینکه این ماهی در معرض غلظت‌های ۲/۲۵، ۲/۵۰ و ۳ میکروگرم بر لیتر دلتامترین قرار داده شد آسیب‌های بافتی در همه تیمارها مشاهده گردید و با افزایش غلظت، میزان آسیب‌ها روند افزایشی داشت. باتوجه به مطالب بیان شده، مطالعه حاضر به‌منظور بررسی اثرات نانو ذرات کلوئیدی نقره در دوره‌های کوتاه‌مدت (۴ روزه) و بلندمدت (۲۱ روزه) بر کبد ماهی گورخری معمولی انجام شد و سمیت نانوذرات نقره در ماهی گورخری معمولی و تغییرات رفتارهای بالینی و بافت کبد این ماهیان مورد مطالعه قرار گرفت.

## مواد و روش‌ها

کلوئید نانوذرات نقره نوع L-2000 با نام تجاری نانوسید از شرکت نانوصب پارس (تهران) خریداری شد. مشخصات این کلوئید قبلاً به‌طور کامل سنجش و گزارش شده است (Asghari *et al.*, 2012; )

(Johari *et al.*, 2013). براساس مطالعات مذکور و به‌طور خلاصه، کلئوئید مورد استفاده حاوی نانو ذرات نقره با غلظت واقعی ۳۹۸۰ میلی‌گرم در لیتر، پتانسیل زتای  $53/33 \pm 7/86$  میلی‌ولت و  $2/40$  pH می‌باشد؛ همچنین میانگین قطر نانو ذرات نقره در کلئوئید مذکور  $16/6$  نانومتر می‌باشد.

صید ماهیان از خوریات بندرعباس با استفاده از تور سدی و ساچوک انجام شد. پس از صید، ماهیان به آزمایشگاه آبی‌پروری دانشگاه هرمزگان منتقل شدند و به‌مدت هفت روز سازگاری آن‌ها در تانک‌های ۳۰۰ لیتری پلی‌اتیلنی، با دوره نوری ۱۴ ساعت روشنایی و ۱۰ ساعت تاریکی و غذادهی دو مرتبه در روز انجام شد. آزمایش در دو مرحله حاد و تحت حاد انجام گرفت. در هر دو مرحله مطالعات حاد و تحت حاد از آکواریوم‌های شیشه‌ای ۲۰ لیتری محتوی ۱۰ لیتر آب با شوری  $0/2 \pm 0/00$  قسمت در هزار استفاده گردید. دوره حاد به‌مدت چهار روز و با غلظت‌های ۰، ۵، ۱۰، ۲۰، ۳۰، ۴۰ و ۵۰ میلی‌گرم بر لیتر و در سه تکرار برای هر غلظت انجام شد (Mazarei *et al.*, 2015). تعداد ۱۰ عدد ماهی در هر آکواریوم قرار داده شد و میانگین وزن و طول کل ماهیان به‌ترتیب برابر با  $1/01 \pm 0/053$  گرم و  $3/92 \pm 0/13$  سانتی‌متر اندازه‌گیری شد. براساس استاندارد سازمان همکاری و توسعه اقتصادی (OECD, 2010)، ۲۴ ساعت قبل از شروع آزمایش غذادهی به ماهیان قطع گردید و در طی این دوره غذادهی و تعویض آب انجام نشد و تلفات ماهیان برای هر غلظت، روزانه ثبت شد. فاکتورهای فیزیکوشیمیایی آب به‌منظور ثابت در نظر گرفتن شرایط، روزانه اندازه‌گیری و ثبت گردید. براین اساس میانگین دما در دوره چهار روزه  $24/62 \pm 0/44$  درجه سانتی‌گراد، pH برابر با  $8/17 \pm 0/02$ ، اکسیژن محلول  $2/91 \pm 0/084$  میلی‌گرم در لیتر، هدایت الکتریکی برابر  $17/99 \pm 875/21$  میکروزیمنس بر سانتی‌متر و شوری  $0/2 \pm 0/00$  قسمت در هزار بود. پس از پایان آزمایش، از هر تیمار بافت کبد سه قطعه ماهی جداسازی و برای بررسی آسیب‌های بافتی در بافر فرمالین ۱۰ درصد تثبیت شد.

مرحله تحت حاد به‌مدت ۲۱ روز و با ۵ غلظت و سه تکرار انجام شد. غلظت‌های آزمون تحت حاد برابر با ۲۰، ۱۰، ۵، ۲/۵ و ۱/۲۵ درصد  $LC_{50}$  بود که به‌ترتیب برابر ۴، ۲، ۱، ۰/۵ و ۰/۲۵ میلی‌گرم در لیتر محاسبه گردید. یک روز قبل از تیمار بندی غذادهی به ماهیان قطع گردید. تعداد ۱۸ قطعه ماهی با میانگین وزن  $1/780 \pm 0/067$  گرم و میانگین طول کل  $3/88 \pm 0/092$  سانتی‌متر در هر آکواریوم قرار داده شد. شرایط فیزیکوشیمیایی آب در طی دوره تحت حاد سه بار در ابتدا، میان و انتهای دوره اندازه‌گیری و ثبت شد که میانگین دما  $23/77 \pm 0/64$  درجه سانتی‌گراد، pH برابر با  $8/20 \pm 0/051$ ، اکسیژن محلول  $2/94 \pm 0/068$  میلی‌گرم در لیتر، هدایت الکتریکی برابر  $11/83 \pm 846/47$  میکروزیمنس بر سانتی‌متر و شوری  $0/2 \pm 0/00$  قسمت در هزار بود. طی این دوره ۲۱ روزه، روزانه ۵۰ درصد آب آکواریوم‌ها تعویض و با آب هوادهی شده و کلرزدایی شده جدید جایگزین می‌شد و بلافاصله غلظت ماده موردنظر به آن اضافه می‌گردید (به این ترتیب که ۵۰ درصد از غلظت تعیین شده از ماده به هر

آکواریوم پس از تعویض آب اضافه می‌شد). میزان غذادهی هر دو روز یکبار و در حد سیری صورت می‌گرفت. برای بررسی روند تغییرات در دوره ۲۱ روزه، دو مرحله نمونه‌برداری صورت گرفت، یکبار در وسط دوره و یکبار در انتهای دوره از هر آکواریوم تعداد سه قطعه ماهی برای بررسی تغییرات ساختاری بافت کبد برداشته شد و در بافر فرمالین ۱۰ درصد تثبیت شد (Johari *et al.*, 2015). پس از مراحل پساژ بافتی، نمونه‌ها قالب‌گیری شدند و برش‌های پنج میکرونی از آن‌ها تهیه شد. لام‌های تهیه شده به روش هماتوکسیلین-آئوزین، رنگ‌آمیزی شدند (Lanno *et al.*, 1987) و برای بررسی آسیب‌های بافتی، با استفاده از میکروسکوپ نوری از لام‌ها عکس تهیه شد.

### نتایج

در خصوص تلفات ماهیان، در گروه کنترل در هر دو مرحله کوتاه‌مدت و بلندمدت تا انتهای دوره هیچ تلفاتی در سه تکرار مشاهده نشد. در مرحله کوتاه‌مدت در سایر تیمارها، میزان تلفات با نزدیک‌تر شدن به پایان دوره افزایش می‌یافت به طوری که میزان تلفات در بالاترین غلظت (۵۰ میلی‌گرم در لیتر) بعد از گذشت ۲۴ ساعت، ۱۰۰ درصد بود. در دوره بلندمدت تلفاتی در پایین‌ترین غلظت (۵ میلی‌گرم در لیتر) تا انتهای دوره مشاهده نگردید اما با افزایش غلظت تلفات کمی مشاهده شد. در خصوص تغییرات رفتارهای بالینی طی دوره، ماهیان گروه کنترل از نظر حرکات و تغذیه دارای جنب و جوش بیشتر و غذاگیری بهتر و سریع‌تری بودند در حالی که بی‌حالی در تیمارهای با غلظت بالا مشاهده می‌شد. همچنین با افزایش غلظت نانوذرات نقره از تیمار کنترل به سمت تیمارهای با غلظت بالای نانوذرات، کاهش تمایل به غذا در ماهیان مشاهده شد.

براساس نتایج بافت‌شناسی، بافت کبد ماهی گورخری معمولی در گروه کنترل، طبیعی با بافت پارانشیم بهم فشردده و هسته متمرکز مشاهده شد. همچنین حجم بیشتر بافت کبد توسط سلول‌های کبدی اشغال شده بود که این سلول‌ها توسط سینوس‌های خونی احاطه شده بودند. بعد از دوره ۹۶ ساعته حاد و دوره تحت حاد ۲۱ روزه، تغییرات بافت‌شناسی نامطلوب در گروه‌های در معرض قرار گرفته با نانو ذرات کلوئیدی نقره مشاهده شد که این تغییرات در غلظت‌های بالاتر گسترده‌تر و بیشتر بود. اختلالات کبدی مشاهده شده شامل هایپرتروفی سلول و هسته، پیکنوز هسته، تورم ابری، پیگمنتیشن یا افزایش سلول‌های رنگدانه‌ای، نکروز سلولی و هسته‌ای، پرخونی، واکوئله شدن سلول (شکل‌های ۱ الی ۸) بود. درجه آسیب تیمارها براساس غلظت‌های مختلف در جداول ۱، ۲ و ۳ ارائه شده است.

جدول ۱- شدت عارضه‌های بافتی ایجاد شده در کبد ماهی گورخری معمولی (*A. dispar*) در دوره آزمون سمیت حاد (۹۶ ساعته)، -: (فاقد عارضه)، +: (خفیف)، ++: (متوسط) و +++: (شدید).

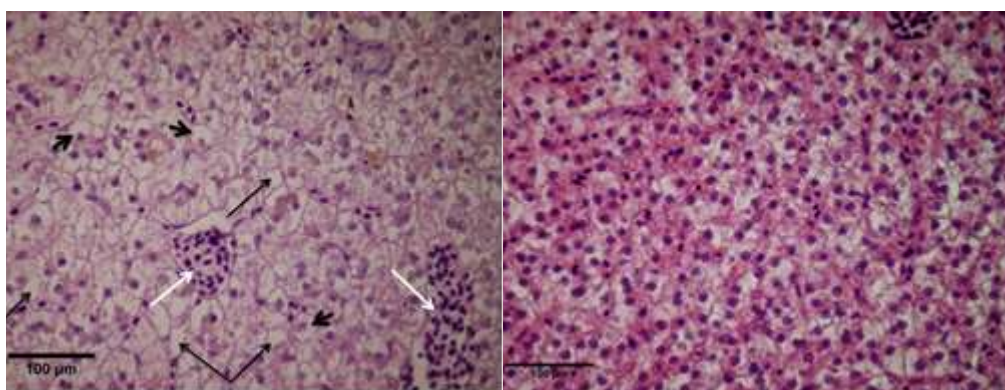
عارضه	غلظت (میلی گرم در لیتر)					
	۰	۲/۷۱۵	۵/۸۴۲	۱۱/۲۰۵	۱۹/۳۷	۲۲/۳۴۵
پر خونی	-	-	-	+	+	+++
افزایش سلول‌های رنگدانه‌ای	-	+	+	+	++	+++
واکوئله شدن سلول	-	-	-	+	+	+++
نکروز سلولی	-	-	-	+	+	+++
نکروز هسته	-	+	+	+	++	+++
هایپرتروفی سلول	-	-	+	+	++	++
هایپرتروفی هسته	-	-	-	+	+	++
پیکنوز هسته	-	-	-	+	+	++
تورم ابری	-	-	+	+	++	+++

جدول ۲- شدت عارضه‌های بافتی ایجاد شده در کبد ماهی گورخری معمولی (*A. dispar*) در روز یازدهم آزمون سمیت تحت حاد، -: (فاقد عارضه)، +: (خفیف)، ++: (متوسط) و +++: (شدید).

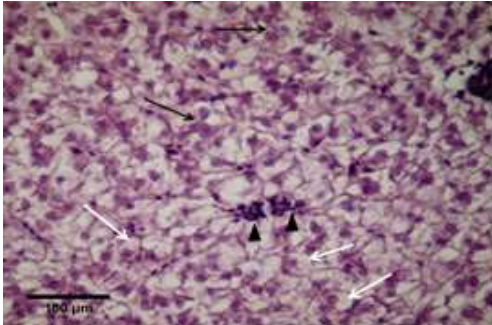
عارضه	غلظت (میلی گرم در لیتر)					
	۰	۰/۱۴۳	۰/۲۸۶	۰/۵۷۲	۱/۱۴۵	۲/۲۹۱
پر خونی	-	-	+	++	++	+++
افزایش سلول‌های رنگدانه‌ای	-	+	+	++	++	++
واکوئله شدن سلول	-	-	++	++	++	++
نکروز سلولی	-	-	-	+	+	++
نکروز هسته	-	-	-	+	+	++
هایپرتروفی سلول	-	-	+	+	+	++
هایپرتروفی هسته	-	-	-	+	+	+
پیکنوز هسته	-	-	-	-	-	+
تورم ابری	-	-	-	-	+	+

جدول ۳- شدت عارضه‌های بافتی ایجاد شده در کبد ماهی گورخری معمولی (*A. dispar*) در روز ۲۱ (پایان دوره) آزمون سمیت تحت حاد، -: (فاقد عارضه)، +: (خفیف)، ++: (متوسط) و +++: (شدید).

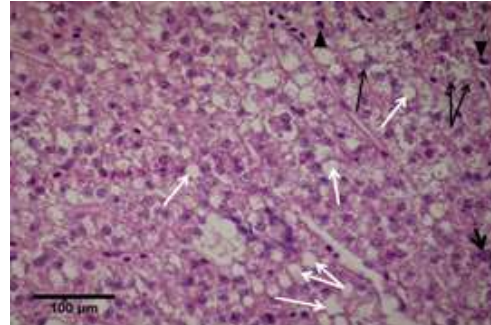
غلظت (میلی گرم در لیتر)						عارضه
۰	۰/۱۴۳	۰/۲۸۶	۰/۵۷۲	۱/۱۴۵	۲/۲۹۱	
-	+	+	++	++	+++	پرخونی
-	++	++	+++	+++	+++	افزایش سلول های رنگدانه ای
-	+	++	+++	+++	+++	واکوئله شدن سلول
-	+	+	++	++	+++	نکروز سلولی
-	+	+	++	++	+++	نکروز هسته
-	+	+	+	++	+++	هایپرتروفی سلول
-	+	+	+	++	++	هایپرتروفی هسته
-	-	-	+	++	++	پیکنوز هسته
-	-	-	+	++	+++	تورم ابری



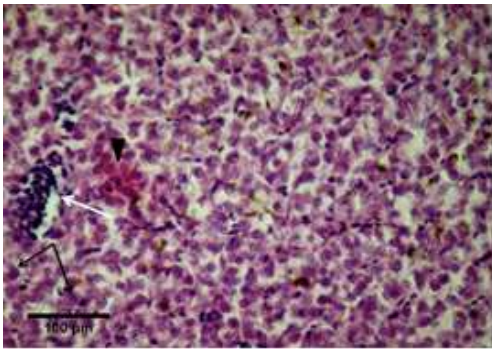
شکل ۱- کبد گروه شاهد، بافت پارانشیم بهم فشردگی و وجود هسته در سلول ها، رنگ آمیزی هماتوکسیلین- اتوزین، بزرگنمایی ۴۰۰×. شکل ۲- نکروزه شدن سلول (پیکان سیاه بزرگ)؛ هایپرتروفی سلول (پیکان سیاه کوچک)؛ پرخونی (پیکان سفید)، رنگ آمیزی هماتوکسیلین- اتوزین، بزرگنمایی ۴۰۰×.



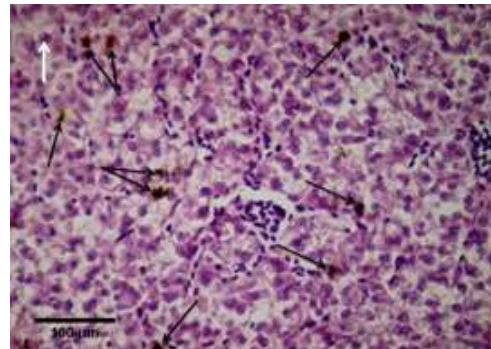
شکل ۴- هایپرتروفی سلول (پیکان سفید)؛ پرخونی (علامت مثلث)، رنگ آمیزی هماتوکسیلین-اُئوزین، بزرگنمایی ۴۰۰×.



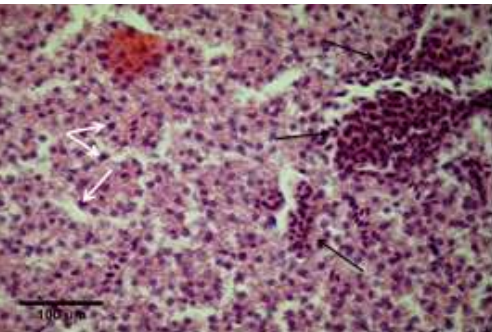
شکل ۳- واکوئله شدن سلول (پیکان سفید)؛ نکروز هسته (پیکان سیاه)؛ هایپرتروفی هسته (پیکان سیاه کوچک) پیکنوز هسته (علامت مثلث)، رنگ آمیزی هماتوکسیلین- اُئوزین، بزرگنمایی ۴۰۰×.



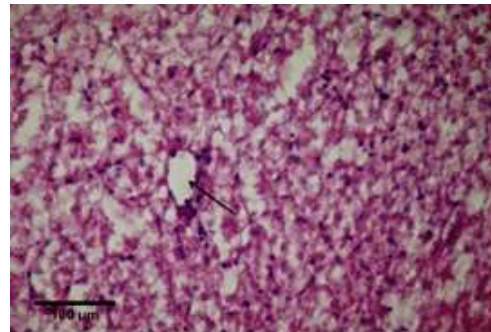
شکل ۶- هایپرتروفی هسته (پیکان سیاه)، پرخونی (پیکان سفید)، تورم ابری (علامت مثلث)، رنگ آمیزی هماتوکسیلین- اُئوزین، بزرگنمایی ۴۰۰×.



شکل ۵- تجمع سلول‌های رنگدانه‌ای (پیگمنتیشن) (پیکان سیاه)؛ هایپرتروفی هسته (پیکان سفید)، رنگ آمیزی هماتوکسیلین- اُئوزین، بزرگنمایی ۴۰۰×.



شکل ۸- پرخونی (پیکان سیاه)؛ پیکنوز هسته (پیکان سفید)، رنگ آمیزی هماتوکسیلین- اُئوزین، بزرگنمایی ۴۰۰×.



شکل ۷- واکوئله شدن سلول (پیکان سیاه)؛ کل عکس از بین رفتن کل سلول‌ها (نکروز سلولی) را نشان می‌دهد، رنگ آمیزی هماتوکسیلین- اُئوزین، بزرگنمایی ۴۰۰×.

## بحث و نتیجه‌گیری

ماهی گورخری معمولی یک ماهی یوری‌هالین است و به‌سرعت به زیستگاه‌های جدید سازگار می‌شود. این گونه دارای قدرت تحمل زیاد نسبت به تغییرات عوامل محیطی است و بیشتر در آب‌های نیمه‌راکد یا راکد یافت می‌شود. این ویژگی تحمل به طیف گسترده‌ای از عوامل محیطی اغلب این گونه را به‌عنوان یک مدل تحقیقاتی در انجام آزمایش‌های سمیت مفید می‌سازد (BA-Omar *et al.*, 2011). از آنجا که آب‌های سطحی، آلاینده‌ها و آلودگی‌ها از جمله نانوذرات را از منابع مختلف دریافت می‌کنند و در نتیجه کانالی برای رسیدن آلاینده‌ها به محیط زیست هستند، شناخت اثرات نانوذرات در موجودات زنده در این محیط برای ارزیابی سمیت بالقوه آنها مهم می‌باشد. یون نقره و نانوذرات نقره برای ماهیان سمی بوده و به‌همین دلیل انتشار آن در بوم‌سازگان آبی می‌تواند برای موجودات زنده در این محیط مضر باشد (Morgan and Wood, 2004). در محیط‌های آب شیرین در صورت ورود یون‌های نقره به آب، در ستون آب به‌صورت یون آزاد ( $Ag^+$ ) (که سمی‌ترین حالت نقره است) باقی مانده و موجب سمیت در آبزیان می‌شوند. کیتلر و همکاران (Kittler *et al.*, 2010) بیان نمودند که بخش زیادی از سمیت ایجاد شده توسط نانو ذرات نقره، ناشی از یون‌های نقره ساطع شده از سطح این نانو مواد می‌باشد. نانو مواد در جریان خون در سراسر بدن منتقل می‌شوند و می‌توانند در اندام‌های حیاتی از جمله قلب، کلیه، کبد و طحال جذب شوند (Oberdrster *et al.*, 2005). برخلاف ذرات و مواد بزرگ‌تر، نانو مواد می‌توانند به داخل سلول منتقل شوند و توسط میتوکندری و هسته سلول گرفته شده و باعث آسیب عمده ساختاری شوند (Radhika Rajasree *et al.*, 2010). ذرات در اندازه نانو می‌توانند از طریق غشاهای زیستی عبور و حتی در مویرگ‌های بسیار کوچک در سراسر بدن نفوذ کنند. اندازه، شکل و سطح به‌عنوان عوامل مهم برای سمیت نانوذرات شناخته شده‌اند (Ji *et al.*, 2007).

نانوذرات نقره دارای اثرات ضدباکتریایی ثابت شده‌ای هستند که باتوجه به این اثرات امکان استفاده از آنها در بهداشت آبزیان وجود دارد. به‌همین دلیل هدف از این مطالعه تعیین غلظت کشنده و حداکثر غلظت مجاز نانو ذرات نقره در ماهی گورخری معمولی به‌عنوان یک ماهی مدل برای بوم‌سازگان آبی بود. آزمون سمیت آبی حساسیت نسبی ماهی گورخری معمولی را نسبت به نانوذرات نقره بیان می‌کند که این موضوع می‌تواند اطلاعات مفیدی را در مورد تأثیر نانوذرات نقره در محیط زیست آبی ارائه دهد. در تحقیقی که توسط وو و ژو (Wu and Zhou, 2013) بر روی ماهی مداکا انجام شد،  $LC_{50}$  ۹۶ ساعته برابر با ۰/۸۷ میلی‌گرم بر لیتر به‌دست آمد و غلظت‌های تعیین شده (باتوجه به  $LC_{50}$ ) برای آزمون سمیت تحت حاد (۱۴ روز در معرض‌گذاری) برابر با ۰، ۰/۰۵، ۰/۱، ۰/۲۵ و ۰/۵ میلی‌گرم بر لیتر بود. نتایج بافت‌شناسی آنها حساسیت بیشتر بافت کبد را پس از قرارگیری در معرض نانوذرات نقره نشان داد و در کبد علائمی همچون نکروز، تورم ابری، پیکنوز هسته، واکوئله شدن، پرخونی،

هایپرتروفی سلول‌های کبدی و در آبشش علائمی همچون هایپرپلازی اپیتلیال، تولید موکوس، همجوشی لاملاها و اپیتلیوم متورم در غلظت‌های مختلف مشاهده شد. به‌طور کلی آبشش‌ها، کبد و کلیه عمده‌ترین راه‌های جذب فلزات در بدن ماهیان هستند (Newman and Unger, 2003). نانوذرات نقره همچنین می‌توانند در آبشش و کبد ماهی که در توانایی ماهی برای مقابله با سطوح پایین اکسیژن و استرس اکسیداتیو مؤثر هستند، تجمع یابند (Bilberg *et al.*, 2010). خطرات در معرض قرارگیری نانوذرات در فاز مایع وقتی به مخاط روده ماهی می‌رسند می‌توانند مشکلات تنفسی یا تغذیه‌ای را نشان دهند (Handy *et al.*, 2008). جوهری و همکاران (Johari *et al.*, 2015) اثر نانوذرات نقره را بر روی بافت‌های آبشش، کبد، روده و کلیه و میزان تجمع نانوذرات نقره در ماهی قزل‌آلای رنگین‌کمان بررسی کردند. غلظت‌های مورد استفاده برای نانوذرات نقره پودری برابر ۰/۱، ۱ و ۱۰ میلی‌گرم بر لیتر و برای نانوذرات کلونیدی نقره ۰/۱، ۰/۲۵، ۰/۵ و ۱ میلی‌گرم بر لیتر به‌مدت ۲۱ روز در نظر گرفته شد. بیشترین اثرات بافتی در کبد (تجمع رنگدانه‌ها)، روده (نکروز و تورم) و آبشش (تورم و تکثیر سلولی در تیغه‌های ثانویه) مشاهده شد و بیان گردید که هر دو شکل نانوذرات نقره دارای اثراتی بر بافت‌های ماهی قزل‌آلای رنگین‌کمان به‌عنوان یک ماهی مدل می‌باشند. بنابراین جلوگیری از ورود این مواد به محیط زیست امری ضروری می‌باشد.

اندازه کوچک، سطح بیشتر و واکنش شیمیایی بیشتر نانو مواد منجر به افزایش تولید گونه‌های اکسیژن فعال از جمله رادیکال‌های آزاد می‌شود. گونه‌های اکسیژن واکنشی و تولید رادیکال‌های آزاد یکی از مکانیسم‌های اصلی سمیت نانومواد است و ممکن است منجر به استرس اکسیداتیو، التهاب و در نتیجه آسیب به پروتئین‌ها، غشاها و DNA شود (Nel *et al.*, 2006). کبد اولین عضو از بدن است که فرآیند سم‌زدایی از اندام‌ها را بر عهده دارد. تعداد زیادی از حشره‌کش‌ها و سایر مواد شیمیایی می‌توانند به مقدار زیادی در کبد تجمع یابند و باعث آسیب به این بافت شوند. هر ماده سمی که به بدن ماهی وارد می‌شود ابتدا توسط سیستم گردش خون جهت ذخیره‌سازی یا انتقال به کبد وارد می‌شود و اگر در کبد تجمع نیابد به صفرا وارد شده و جهت دفع وارد آبشش یا روده می‌شود (and Hajimoradlou, 2008). کبد به‌دلیل نقش در متابولیسم مواد سمی، بافت مناسبی برای مطالعات سمیت می‌باشد. به‌طور معمول کبد حاوی سطوح بالایی از پروتئین‌های غنی از گروه‌های تیول مثل گلوتاتیون است. بنابراین نانوذرات نقره عمدتاً در کبد تجمع می‌یابند (Heydarnejad *et al.*, 2013). این اندام محلی برای واکنش‌های چندگانه اکسایشی و تولید حداکثر رادیکال آزاد در بدن محسوب می‌شود. رادیکال‌های آزاد که طی فرآیند متابولیسم مواد شیمیایی آزاد می‌شوند، موجب تخریب غشاء سلول‌ها و بروز اختلال در فعالیت کانال‌های تنظیم یونی در سطح آن‌ها می‌گردند. به‌وجود آمدن اشکال در فرآیند تنظیم یونی، منجر به برهم خوردن توان تنظیم اسمزی غشاهای زیستی و سلولی، افزایش حجم هسته و

هستک‌ها و در نهایت نکروز و مرگ سلولی می‌شود که در نهایت به صورت تغییرات آسیب‌شناسی بافتی نمود می‌یابد (Isik and Celik, 2008). کبد ماهی نسبت به محرک‌های شیمیایی بسیار حساس است زیرا جریان خون در کبد نسبت به قلب کند است و دفع سموم شیمیایی و متابولیک‌های حاصل از کبد تدریجی است. تورم سلولی یا به‌طور مستقیم (به‌وسیله تخریب تنظیم حجم ATPases) و یا به‌طور غیرمستقیم (اختلال در فرآیندهای انتقال انرژی سلولی مورد نیاز برای تنظیم یونی) ایجاد می‌شود. واکنش‌ها شدن هپاتوسیت‌ها به علت ذخیره چربی افزایش می‌یابد و ساختار پارانشیم به هم می‌خورد و همراه با افزایش غلظت، واکنش‌ها بزرگ شده و در نهایت باعث پارگی سلول کبدی و نکروز می‌شود که با افزایش زمان تأثیر، این عارضه بیشتر می‌شود. تغییر در اندازه و شکل هسته‌های سلول‌های کبدی نشانه‌ای از افزایش متابولیسم است ولی می‌تواند منشأ پاتولوژیک نیز داشته باشد. طبق بررسی‌های راج‌کومار و همکاران (Rajkumar et al., 2016) در مورد تغییرات هیستوپاتولوژی و فاکتورهای خونی کپور ماهی *Labeo rohita* در مواجهه با نانوذرات نقره، بافت کبد گروه شاهد دارای سلول‌های کبدی نرمال بود. در ماهی‌های تحت تیمار با نانوذرات نقره، تراکم لیپوزوم‌های بزرگ شده منجر به فساد واکنش‌های کبد شده و در غلظت‌های بالا نکروز کبدی مشاهده شد. گوین‌داسامی و عبدالرحمان (Govindasamy and Abdul Rahuman, 2012) مطالعات هیستوپاتولوژیک و استرس اکسیداتیو ناشی از نانوذرات نقره را در ماهی تیلایپای موزامبیک (*Oreochromis mossambicus*) بررسی کردند و نشان دادند که در غلظت‌های بالا علائمی همچون تورم سلول‌های کبدی، پرخونی، از بین رفتن واکنش‌ها، اتساع سینوس‌های وریدی و هایپرتروفی هسته‌ای ایجاد می‌شود. مطالعه چویی و همکاران (Choi et al., 2010) روی اثر نانوذرات نقره در کبد ماهی گورخری بالغ، آسیب بافت کبدی را نشان داد که این آسیب‌ها شامل استرس اکسیداتیو، آسیب DNA و مرگ سلول در پی سمیت کبدی ناشی از نانوذرات نقره بود.

در مجموع همانگونه که بیان شد در این مطالعه بافت کبد ماهی گورخری معمولی در گروه شاهد سالم بوده و هیچگونه آسیب بافتی مشاهده نگردید اما در بافت کبد ماهیان قرار گرفته در معرض غلظت‌های مختلف نانوذرات نقره آسیب‌هایی همچون پرخونی، افزایش سلول‌های رنگدانه‌ای، واکنش‌ها شدن، هایپرتروفی و نکروز مشاهده شد. همچنین با افزایش غلظت‌ها شدت آسیب‌ها بیشتر بود. در مرحله حاد عارضه‌ها نسبت به مرحله تحت حاد شدیدتر بودند و عارضه‌ها طی ۹۶ ساعت دوره آزمایش به سرعت بیشتری خود را نشان دادند. در مرحله تحت حاد به دلیل کمتر بودن غلظت‌ها، ماهی به تدریج علائم در معرض قرارگیری مانند مرگ و عارضه‌های پوستی و حرکات رفتاری را نشان داد و بررسی بافت‌شناسی کبد در وسط دوره و پایان دوره حاکی از آن بود که آسیب‌های بافتی با گذشت زمان بیشتر می‌شدند. در مقایسه با سایر مطالعات مشابه، ماهی گورخری نسبت به سایر ماهی‌ها در برابر

نانوذرات نقره مقاوم‌تر بود. بنابراین قرارگرفتن در معرض نانو ذرات کلوئیدی نقره می‌تواند موجب آسیب به بافت کبد ماهی گورخری معمولی شده و در نهایت علائم ایجاد شده باعث مرگ ماهی شود. بنابراین تولید و استفاده از نانو مواد در صنایع مختلف باید مدیریت شده باشد و رهایش پس‌اب حاوی آنها به محیط‌های آبی مرتباً مورد پایش قرار گیرد تا بتوان از عوارض کوتاه‌مدت و بلندمدت مواجهه روزافزون آبیان با نانو مواد تا حد امکان جلوگیری نمود.

#### منابع

- Arce Funck J., Danger M., Gismondi E., Cossu-Leguille C., Guérolod F., Felten V. 2013. Behavioural and physiological responses of *Gammarus fossarum* (*Crustacea Amphipoda*) exposed to silver. *Aquatic Toxicology*, 142-143: 73-84.
- Al-Ghanbousi R., Ba-Omar R., Victor T. 2012. Effect of Deltamethrin on the gills of *Aphanius dispar*: A microscopic study. *Tissue and Cell*, 44: 7-14.
- Asghari S., Johari S.A., Lee J.H., Kim Y.S., Jeon Y.B., Choi H.J., Moon M.C., Yu I.J. 2012. Toxicity of various silver nanoparticles compared to silver ions in *Daphnia magna*. *Journal of Nano biotechnology*, 10(1): 14.
- BA-Omar T.A., Al-Jardani S., Victor R. 2011. Effects of pesticide temephos on the gills of *Aphanius dispar* (Pisces: Cyprinodontidae). *Tissue and Cell*, 43(1): 29-38.
- Bilberg K., Malte H., Wang T., Baatrup E. 2010. Silver nanoparticles and silver nitrate cause respiratory stress in Eurasian perch (*Perca fluviatilis*). *Aquatic Toxicology*, 96: 159-165.
- Buzea C., Pacheco Blandino I.I., Robbie K. 2007. Nanomaterials and nanoparticles: Sources and toxicity. *Biointerphases*, 2(4): 17-172.
- Choi J.E., Kim S., Ahn J.H., Youn P., Kang J.S., Park K. 2010. Induction of oxidative stress and apoptosis by silver nanoparticles in the liver of adult zebra fish. *Aquatic Toxicology*, 100(2): 151-159.
- Coad B.W., 2013. *Freshwater Fishes of Iran*. [Cited September 2018]. Available from: [www.briancoad.com](http://www.briancoad.com).
- Colvin V.L. 2003. The potential environmental impact of engineered nanomaterials. *Nature Biotechnology*, 21(10): 1166-1170.
- Daughton C.G. 2004. Non-regulated water contaminants: emerging research. *Environmental Impact Assessment Review*, 24(7-8): 711-732.
- Farmen M., Mikkelsen H.N., Evensen, O., Einset J., Heier L.S., Rosseland B.O., Salbu B., Tollefsen K.E., Oughton D.H. 2012. Acute and sub-lethal effects in juvenile Atlantic salmon exposed to low concentrations of Ag nanoparticles. *Aquatic Toxicology*, 108: 78-84.
- Griffitt R.J., Hyndman K., Denslow N.D., Barber D.S. 2009. Comparison of molecular and histological changes in zebra fish gills exposed to metallic nanoparticles. *Toxicological Sciences*, 107(2): 404-415.

- Govindasamy A., Abdul Rahuman A. 2012. Histopathological studies and oxidative stress of synthesized silver nanoparticles in Mozambique tilapia (*Oreochromis mossambicus*). Journal of Environmental Sciences, 24(6): 1091–1098.
- Handy R.D., Henry T.B., Scown T.M., Johnston B.D., Tyler C.R. 2008. Manufactured nanoparticles: their uptake and effects on fish—a mechanistic analysis. Ecotoxicology, 17(5): 396-409.
- Hrbek T., Meyer A. 2003. Closing of the Tethys Sea and the phylogeny of Eurasian killifishes (Cyprinodontiformes: Cyprinodontidae). Journal of Evolutionary Biology, 16: 17-36.
- Heydarnejad M.S., Yarmohammadi-Samani P., Mobini Dehkordi M., Shadkhist M., Rahnama S. 2013. Histopathological effects of nanosilver (Ag-NPs) in liver after dermal exposure during wound healing. Nano Medicine Journal, 1(3): 191-197.
- Isik I., Celik I. 2008. Acute effects of methyl parathion and diazinon as inducers for oxidative stress on certain biomarkers in various tissues of rainbow trout (*Oncorhynchus mykiss*). Pesticide Biochemistry and Physiology, 92(1): 38-42.
- Ji J.H., Jung J.H., Kim S.S., Yoon J.U., Park J.D., Choi B.S., Chung Y.H., Kwon I.H., Jeong J., Han B.S., Shin J.H., Sung J.H., Song K.S., Yu I.J. 2007. Twenty-eight day inhalation toxicity study of silver nanoparticles in Sprague-Dawley rats. Inhalation Toxicology, 19(10): 857-871.
- Johari S.A., Kalbassi M.R., Soltani M., Yu I.J. 2013. Toxicity comparison of colloidal silver nanoparticles in various life stages of rainbow trout (*Oncorhynchus mykiss*). Iranian Journal of Fisheries Sciences, 12(1): 76 -95.
- Johari S.A., Kalbassi M. R., Yu I.J., Lee J.H. 2015. Chronic effect of waterborne silver nanoparticles on rainbow trout (*Oncorhynchus mykiss*): histopathology and bioaccumulation. Comparative Clinical Pathology, 24(5): 995–1007.
- Kalbassi M.R., Salari-joo H., Johari S.A., 2011. Toxicity of Silver Nanoparticles in Aquatic Ecosystems: Salinity as the Main Cause in Reducing Toxicity. Iranian Journal of Toxicology, 5(182): 436-443.
- Kittler S., Greulich C., Diendorf J., Koller M., Epple M. 2010. Toxicity of silver nanoparticles increases during storage because of slow dissolution under release of silver ions. Chemistry of Materials, 22(16): 4548-4554.
- Lanno, R.P., Hicks, B., Hilton, J.W. 1987. Histological observations on intrahepatic copper-containing granules in rainbow trout on diets containing elevated levels of copper. Aquatic Toxicology, 12: 291-376.
- Kreyling W.G., Semmler-Behnke M., Chaudhry Q. 2010. A complementary definition of nanomaterial. Nanotoday, 5(3): 165-168.
- Massarsky A., Abraham R., Nguyen K.C., Rippstein P., Tayabali A.F., Trudeau V.L., Moon T.W. 2013. Nano silver cytotoxicity in rainbow trout (*Oncorhynchus mykiss*) erythrocytes and hepatocytes. Comparative Biochemistry and Physiology Part C: Toxicology and Pharmacology, 159: 10-21.

- Mazarei S., Sajjadi M.M., Sourinejad I., Johari S.A., Asadi M., 2015. Determination of lethal concentration of nano silver in *Aphanius dispar* (Rüppell, 1829). Journal of Aquatic Ecology, 4(4): 110-115. (In Persian).
- Morgan T.P., Wood C.M. 2004. A relationship between gill silver accumulation and acute silver toxicity in the freshwater rainbow trout: support for the acute silver biotic ligand model. Environmental Toxicology and Chemistry, 23(5): 1261-1267.
- Nel A., Xia T., Li N. 2006. Toxic potential of materials at the nanolevel. Science, 311(5761): 622-627.
- Newman M.C., Unger M.A. 2003. Book review: Fundamentals of ecotoxicology. Ecotoxicology, 9(6): 413-415.
- Oberdrster G., Maynard A., Donaldson K., Castranova V., Fitzpatrick J., Ausman K., Carter J., Karn B., Kreyling W., Lai D., Olin S., Monteiro-Riviere N., Warheit D., Yang H. 2005. Principles for characterizing the potential human health effects from exposure to nanomaterials: elements of a screening strategy. Particle and Fibre Toxicology, 2(8): 1-35.
- OECD, 2010. Environment, Health and Safety Publications, Series on the Safety of Manufactured Nanomaterials, 24: Preliminary guidance notes on sample preparation and dosimetry for the safety testing of manufactured nanomaterials, ENV/JM/MONO (2010)25, Organ. Econ. Coop. Dev., Paris, France. 67P.
- Radhika Rajasree S.R., Ganesh Kumar V., Stanley Abraham L., Inbakandan D. 2010. Studies on the toxicological effects of engineered nanoparticles in environment - A review. International Journal on Applied Bioengineering, 4(2): 44-53.
- Rajkumar K.S., Kanipandian N., Thirumurugan R. 2016. Toxicity assessment on haematology, biochemical and histopathological alterations of silver nanoparticles-exposed freshwater fish *Labeo rohita*. Applied Nanoscience, 6: 19-22.
- Shamloofar M., Hajimoradlou A.M. 2008. Determination of LC50 and Some Histopathological Changes Due to Sevin in Common carp "*Cyprinus carpio*" Juveniles. Journal of Fisheries, 2(3): 1-9. (In Persian).
- Wu Y., Zhou Q. 2013. Silver nanoparticles cause oxidative damage and histological changes in Medaka (*Oryzias latipes*) after 14 days of exposure. Environmental Toxicology and Chemistry, 32(1): 165-173.
- Yousefian M., Payam B. 2012. Effects of nonchemical particles on some histological parameters of fish (Review). Advances in Environmental Biology, 6(3): 1209-1215.