



دانشگاه گنبد کاووس

نشریه "پژوهش‌های ماهی‌شناسی کاربردی"

دوره هفتم، شماره چهارم، زمستان ۹۸

<http://jair.gonbad.ac.ir>

## بررسی تغییرات بافتی مغز و روده ماهی کپور معمولی, *Cyprinus carpio* Linnaeus,

### 1758 در مواجهه با نانوذرات اکسید آهن و روی

حسن صحرائی<sup>۱\*</sup>، سید علی اکبر هدایتی<sup>۲</sup>، لیدا مریوانی<sup>۳</sup>، خدایار رضایی<sup>۴</sup>

<sup>۱</sup> دانش‌آموخته کارشناسی ارشد بوم‌شناسی آبزیان، دانشگاه علوم کشاورزی و منابع طبیعی گرگان، گرگان، ایران

<sup>۲</sup> دانشیار گروه شیلات، دانشگاه علوم کشاورزی و منابع طبیعی گرگان، گرگان، ایران

<sup>۳</sup> دانش‌آموخته کارشناسی ارشد بوم‌شناسی آبزیان، دانشگاه گنبد کاووس، گنبد کاووس، ایران

<sup>۴</sup> دانش‌آموخته کارشناسی ارشد تکثیر و پرورش آبزیان، دانشکده علوم دریایی دانشگاه تربیت مدرس، نور، ایران

تاریخ ارسال: ۹۵/۶/۱۷؛ تاریخ پذیرش: ۹۵/۱۰/۴

#### چکیده

علی‌رغم افزایش استفاده از نانو ذرات فلزی و کاربردهای آن در صنایع مختلف تاکنون مطالعات اندکی در زمینه اثرات جانبی این مواد بر بدن جانداران صورت گرفته است. بنابراین مطالعه حاضر با هدف بررسی اثر نانو ذرات اکسید آهن و روی بر تغییرات بافت مغز و روده در ماهی کپور معمولی (*C. carpio*) صورت گرفت. برای این منظور ابتدا تعداد ۴۲۰ قطعه ماهی کپور معمولی (با میانگین وزن اولیه  $45 \pm 3/2$  گرم) تهیه گردید. سپس ماهیان ضد عفونی و به مدت یک هفته با شرایط آزمایشگاهی سازش یافتند. پس از آن ماهیان به صورت تصادفی به هفت گروه تقسیم شدند. گروه اول به عنوان شاهد در نظر گرفته شد و سایر گروه‌ها به ترتیب مقادیر ۱۰، ۵۰ و ۱۰۰ میکرو گرم از نانوذرات آهن و روی را در هر گرم غذا به مدت ۶۰ روز دریافت کردند. بررسی‌های بافت‌شناسی روده نشان داد که نانوذرات آهن و روی با افزایش غلظت و گذشت زمان باعث توسعه بیشتر لایه‌های ماهیچه‌ای در گروه‌های تحت تیمار نسبت به گروه شاهد می‌شوند. همچنین نانوذرات آهن و روی هر دو بدون اینکه در بافت مغز تغییری ایجاد کنند فقط باعث بزرگ شدن نوروئ‌های مغزی شدند. از نتایج به دست آمده می‌توان نتیجه گرفت که نانوذرات روی و آهن حتی در مقادیر کم می‌توانند باعث تغییراتی در سطح بافت‌های بدن ماهیان گردند.

واژه‌های کلیدی: *C. carpio*، نانو ذرات اکسید آهن و روی، بافت مغز و روده

\*نویسنده مسئول: [hasansahraei22@gmail.com](mailto:hasansahraei22@gmail.com)

## مقدمه

مواد معدنی بسته به نقش زیستی خود می‌توانند در گروه‌های مختلفی همچون عناصر ضروری، غیرضروری و سمی طبقه‌بندی شوند (Mahmoudi, 2003). در این طبقه‌بندی، فلزاتی مثل آهن، روی و مس در گروه عناصر ضروری قرار می‌گیرند چرا که آن‌ها نقش مهمی در سیستم‌های زیستی ایفا می‌کنند (Mendil et al., 2005). اهمیت و نقش عناصر ضروری در تشکیل و پایداری بافت‌ها، تنظیم فرآیندهای مختلف حیاتی، شرکت در جذب مواد غذایی از لوله گوارش و ورود مواد غذایی به داخل سلول‌ها، حفظ PH خون و مایعات بدن در محدوده فیزیولوژیک و موجب شده که پژوهش پیرامون نقش و اهمیت این عناصر در حوزه‌های علوم زیستی و تغذیه از اهمیت ویژه‌ای برخوردار باشد. کمبود عناصر ضروری در بدن که ممکن است ناشی از عدم وجود مقادیر کافی این عناصر در رژیم غذایی و یا منابع طبیعی محل زندگی، عوامل عفونی، بعضی از بیماری‌های کاهش دهنده جذب، دفع بیش از اندازه و یا شرایط فیزیولوژیک خاص باشد که در طی آن نیاز بدن به عناصر ضروری افزایش می‌یابد، می‌تواند موجب بروز اختلالات فیزیولوژیک و علائم بالینی گوناگونی شود (Alirezaee et al., 2013). البته عناصر ضروری زمانی که بیش از حد دریافت شوند، می‌توانند اثرات سمی ایجاد کنند (Mendil et al., 2005).

آهن از جمله عناصر معدنی است که اغلب به‌عنوان مکمل معدنی به جیره غذایی ماهیان اضافه می‌شود. آهن جز ترکیب تمام یاخته‌های بدن است. در کبد و طحال ذخیره می‌شود و لوکوسیت‌ها آن را از کبد و طحال به مغز استخوان انتقال داده که برای ساختن گلبول‌های قرمز به‌کار می‌رود. آهن برای متابولیسم صحیح ویتامین‌های بدن ضروری است (Gatlin and Wilson, 1986). روی نیز یکی از عناصر مورد نیاز آبزیان است که در بسیاری از سیستم‌های آنزیمی مؤثر بر متابولیسم مواد غذایی، به‌عنوان کوفاکتور (کوفاکتورها اجزای غیر پروتئینی برخی آنزیم‌ها هستند و برخی از آنزیم‌ها برای اینکه بتوانند نقش کاتالیزوری خود را انجام دهند به این کوفاکتورها نیاز دارند) عمل می‌کند (Kucukbay et al., 2006). موجودات دریایی خصوصاً ماهی منبع بسیار خوبی برای تأمین عناصر معدنی مورد نیاز بدن انسان مانند آهن و روی محسوب می‌گردند (Mahmoudi, 2003).

نانوتکنولوژی پیشرفته‌ترین و جدیدترین فن‌آوری بشری است که این فناوری تولید مواد، ابزارها و سیستم‌های جدید در سطح اتم و ایجاد ساختارهایی که نظم مولکولی کاملاً جدیدی دارند را فراهم می‌سازد. بدین ترتیب نانو بیوتکنولوژی به‌عنوان همگراکننده رشته‌های علوم پایه، کشاورزی و صنایع غذایی، علوم پزشکی و بیوتکنولوژی است و دارای کاربردهای فراوانی می‌باشد. نانوذرات طبقه‌ای از مواد با ابعاد ۱ تا ۱۰۰ نانومتر است که دارای ویژگی‌های منحصر به فرد هستند (Mytych and Wnuk, 2013). نانوذرات دارای ویژگی‌های خاص شیمیایی و فیزیکی از نظر اندازه، شکل و نسبت بالای سطح

به حجم می‌باشند. این صفات کاربرد آنها را در بسیاری از موارد پزشکی و زیست‌شناسی مناسب ساخته است. گاهی اندازه آن‌ها کوچکتر و یا در حد ساختارهای سلولی، ویروس، پروتئین و یا یک ژن می‌باشد. این مواد پس از تزریق به جانوران به سرعت در اکثر اندام‌ها و بافت‌ها توزیع شده و پدیده جذب سلولی آن‌ها بسیار شدید است (Berry and Adam, 2003). نانوذرات اکسید آهن دارای کاربردهای زیست پزشکی زیادی از قبیل بازسازی بافتی، ایمنی‌سنجی، رفع مسمومیت مایعات زیستی، گرما درمانی سلول‌های سرطانی می‌باشند. نانوذرات اکسید آهن به‌عنوان عنصر ایجادکننده تضاد در MRI (Magnetic Resonance Imaging) استفاده می‌شوند. امروزه از نانوذرات اکسید آهن جهت نشانه‌گذاری سلول‌های بنیادی و ردیابی آن‌ها استفاده می‌شود (Mirkovic et al., 2010). نانوذرات اکسید آهن به دلیل خواص فیزیکیوشیمیایی که دارند به‌عنوان حامل‌های دارویی در درمان سلول‌های سرطانی در محیط‌های زنده نیز استفاده‌های گسترده‌ای دارند (Prijic et al., 2010).

اکسید روی نیز دارای مزایای قابل توجهی است و در فرآیندهای فتوکاتالیتیک، نظیر استفاده در تصفیه آب کاربرد دارد و به‌طور گسترده‌ای در بسیاری از محصولات مانند خمیردندان، کرم‌های ضد آفتاب، صنایع نفت، گاز و پتروشیمی به‌عنوان کاتالیزور در محصولات پوششی استفاده می‌شود (Hackenberg et al., 2012). از کاربردهای متعدد دیگر آن می‌توان به صنایع لاستیک‌سازی، الکترونیک، لعاب، آرایشی، بهداشتی و پزشکی اشاره کرد (Yang and Xing, 2009). مطالعات بسیاری نشان داده‌اند به‌علت خاصیت ضدباکتریایی نانوذرات روی، امکان کاربرد آن در داروهای پیشگیری‌کننده علیه میکروب‌های مرتبط با بیماری‌ها و عفونت‌ها وجود دارد (Stoimenov, 2002). در حال حاضر بافت‌شناسی به‌عنوان یکی از رشته‌های علمی، به مطالعه ساختمان‌های کوچک جانوران و گیاهان با استفاده از روش‌های ریزبینی می‌پردازد. اگر قرار باشد منابع و ذخایر آبیان حفظ و یا افزایش داده شود و در عین حال هدف توسعه روش‌های ماهیگیری فعلی باشد، لازم است اطلاعات و یافته‌های بیشتر و کامل‌تری از فیزیولوژی ماهی تهیه شود. تحقیقات بافت‌شناسی در اغلب موارد به‌طور مستقیم و یا غیرمستقیم سهم قابل ملاحظه‌ای در جهت کسب این نتایج، بوجود می‌آورد. به‌همین دلیل آسیب‌شناسی بافت اهمیت فراوانی در تشخیص، سبب‌شناسی و پیشگیری از بیماری‌ها دارد (Pusti and Sadiq Marvasti, 1999). در این پژوهش برای ایجاد ماهی با کیفیت لاشه بالا که احتمالاً بتواند به‌عنوان منبع غذایی غنی از آهن و روی مورد استفاده قرارگیرد، نانو ذرات اکسید آهن و روی در غلظت‌های مختلف جهت تعیین غلظت مفید این عناصر برای ماهی به جیره غذایی اضافه و اثرات بافتی آنها مورد بررسی قرار گرفت.

## مواد و روش‌ها

برای این منظور تعداد ۴۲۰ قطعه ماهی کپور معمولی با میانگین وزنی  $45 \pm 3/2$  گرم از یکی از مزارع پرورش ماهی معتبر استان گلستان تهیه شد. سپس ماهیان به کمک تانکر مجهز به کپسول اکسیژن به سالن تکثیر و پرورش آبزیان شهید ناصر فضلی برآبادی دانشگاه گرگان منتقل شدند. بلافاصله پس از انتقال، جهت اطمینان از عدم هر گونه آلودگی انگلی خارجی ماهیان با آب نمک (۳ گرم در لیتر) ضدعفونی شده و به مدت یک هفته جهت سازگاری با شرایط آزمایشگاهی در حوضچه‌های ۱۰۰۰ لیتری مستطیل شکل، سفید پلی ونیل کلراید (PVC) نگهداری شدند. در ضمن برای تغذیه ماهیان در دوره سازگاری فقط از غذای تجاری (فرادانه، ایران) استفاده شد.

پس از اتمام دوره سازگاری ماهیان به صورت تصادفی به هفت گروه تقسیم شدند و هر گروه دارای سه تکرار بوده و پرورش در ونیروهای ۵۰۰ لیتری که تا دو سوم حجم آنها آبگیری شدند، با تراکم ۲۰ قطعه در هر ونیرو صورت گرفت. گروه اول به عنوان شاهد در نظر گرفته شد و با غذای تجاری بدون افزودن هر گونه نانوذره تغذیه شد. سایر گروه‌ها به ترتیب با غذای تجاری حاوی غلظت‌های مختلف نانو-ذرات مورد تغذیه قرار گرفتند. در بررسی حاضر، نانوذرات مورد استفاده (نانوذرات آهن در ابعاد ۳۵ nm و نانوذرات روی در ابعاد ۵۰ nm) توسط آزمایشگاه تغذیه دانشکده علوم دامی دانشگاه گرگان تهیه و در غلظت‌های مختلف برحسب میکروگرم در هر گرم غذا مورد استفاده قرار گرفتند. طول دوره آزمایش ۶۰ روز بود و سپس ۱۵ روز دیگر مطالعه ادامه یافت و در این مدت، ماهیان فقط با غذای گروه شاهد بدون افزودن نانوذرات تغذیه شدند.

در طول دوره مطالعه اندازه‌گیری پارامترهای فیزیوشیمیایی شامل دما، pH، میزان اکسیژن محلول توسط دماسنج، pH متر (HANNA instrument, USA) و اکسیژن متر دیجیتالی (HANNA instrument, USA) انجام شد.

جهت افزودن نانوذرات به غذای تجاری، ابتدا مقدار غذای روزانه هر گروه محاسبه (درصد وزن بدن ماهیان) و سپس مقدار مورد نیاز از نانوذره توسط ترازوی دیجیتالی وزن و در آب دیونیزه سوسپانسیون شده و برای اطمینان از اتصال نانوذره به غذا میزان ۰/۵ درصد ژلاتین به تمام قسمت‌های غذا اضافه شده و به مدت ۲ ساعت در داخل انکوباتور با دمای ۳۷ درجه سانتی‌گراد خشک گردید.

در طول مطالعه جهت تغذیه ماهیان از غذاهای تجاری (فرادانه، ایران) استفاده گردید (جدول ۱). گروه اول به عنوان شاهد انتخاب و در طول مطالعه با غذای تجاری و بدون افزودن هیچ نانوذره‌ای تغذیه شدند و برای یکسان کردن شرایط همه تیمارها به آنها ژلاتین اضافه گردید. ماهیان گروه ۲ تا ۴ به ترتیب مقادیر ۱۰، ۵۰ و ۱۰۰ میکروگرم در یک گرم غذا نانوذره آهن و ماهیان گروه ۵ تا ۷ به ترتیب مقادیر ۱۰، ۵۰ و ۱۰۰ میکروگرم در یک گرم غذا نانوذره روی را به مدت ۶۰ روز از طریق جیره غذایی

دریافت کردند. میزان غذایی، برحسب درصد وزن بدن ماهیان و دمای آب پرورشی در سه نوبت صبح، ظهر و شب (بین ۸ صبح تا ۸ شب) انجام می‌گرفت.

جدول ۱- آنالیز شیمیایی (درصد) غذای تجاری مورد استفاده در بررسی اثر نانوذرات اکسید آهن و روی بر تغییرات بافت مغز و روده در ماهی کپور معمولی (*C. carpio*)

درصد %	نوع ترکیب
۵۸	پروتئین خام
۱۵	چربی خام
۰/۵	فیبر خام
۱۱/۵	رطوبت
۱/۶	خاکستر
۹/۲	نیتروژن
۴/۲	فسفر

در مطالعه حاضر به منظور ارزیابی اثرات بافتی منابع مختلف آهن و روی نمونه برداری در روزهای صفر، ۳۰، ۶۰ و ۷۵ انجام شد. برای این منظور در هر نوبت خون‌گیری از هر تیمار ۶ قطعه ماهی انتخاب و پس از بیهوشی (عصاره گل میخک) و خون‌گیری ماهیان از سطح شکمی تشریح شدند و از تمامی قسمت‌های بافت مغز و روده نمونه برداشته شد و بلافاصله در محلول فرمالین ۱۰ درصد قرار گرفتند. بعد از کامل شدن تثبیت، بافت‌ها از محلول فرمالین خارج و پس از رنگ‌آمیزی با هماتوکسیلین و ائوزین و تهیه لام از بافت اندام‌های مورد نظر با میکروسکوپ نوری مورد مطالعه قرار گرفتند.

## نتایج

در پژوهش حاضر تأثیر غلظت‌های مختلف نانوذره آهن و روی بر مورفولوژی و بافت‌شناسی مغز و روده ماهی کپور معمولی مطالعه شد و نتایج به‌دست آمده شامل موارد زیر می‌باشد. جهت سهولت در نامگذاری شکل‌ها از حروف لاتین جهت نامگذاری تیمارهای مختلف استفاده شد (جدول ۲).

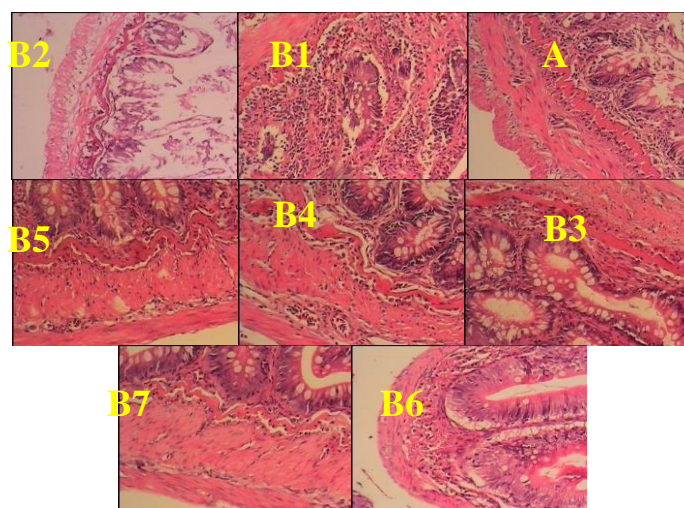
بررسی تغییرات بافتی مغز و روده ماهی کپور معمولی (*Cyprinus carpio*) در مواجهه...

جدول ۲- نامگذاری تصاویر بافتی بررسی اثر نانوذرات اکسید آهن و روی بر تغییرات بافت مغز و روده در ماهی کپور معمولی (*C. carpio*)

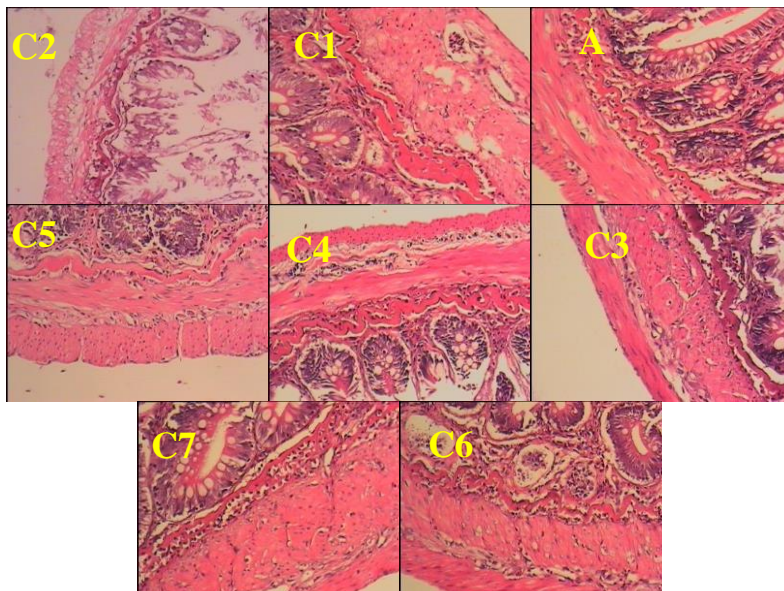
روز صفر	روز ۳۰	روز ۶۰	روز ۷۵	
A	B1	C1	D1	شاهد
A	B2	C2	D2	تیمار ۲
A	B3	C3	D3	تیمار ۳
A	B4	C4	D4	تیمار ۴
A	B5	C5	D5	تیمار ۵
A	B6	C6	D6	تیمار ۶
A	B7	C7	D7	تیمار ۷

شاهد: گروهی که در کل دوره پژوهش هیچگونه نانوذره‌ای را دریافت نکردند و تنها توسط غذای تجاری تغذیه شدند؛ تیمار ۲: (۱۰ میکروگرم در هر گرم غذا) آهن؛ تیمار ۳: (۵۰ میکروگرم در هر گرم غذا) آهن؛ تیمار ۴: (۱۰۰ میکروگرم در هر گرم غذا) آهن؛ تیمار ۵: (۱۰ میکروگرم در هر گرم غذا) روی؛ تیمار ۶: (۵۰ میکروگرم در هر گرم غذا) روی؛ تیمار ۷: (۱۰۰ میکروگرم در هر گرم غذا) روی.

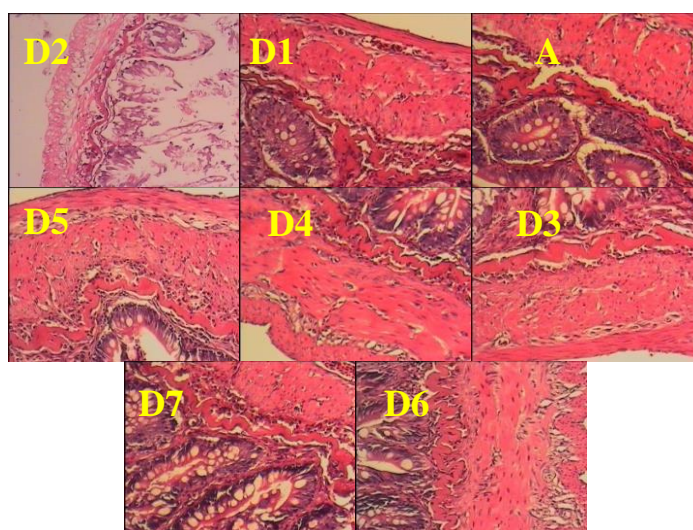
مطالعات میکروسکوپی بافت روده در تیمارهای روز صفر، ۳۰، ۶۰ و ۷۵ نشان داد که تغذیه ماهیان با نانوذرات آهن و روی هیچ‌گونه تغییری در بافت مخاط روده ماهیان ایجاد نمی‌کند. تنها تفاوت موجود در تصاویر بافتی تهیه شده ضخامت بیشتر لایه‌های ماهیچه‌ای در گروه‌های تغذیه‌شده با نانوذرات نسبت به بافت روده‌ای در ماهیان روز صفر بود که دلیل این موضوع رشد ماهی و تأثیر نانوذرات بر عضلات در روزهای ۳۰، ۶۰ و ۷۵ بود (شکل‌های ۱-۳).



شکل ۱- مقطع عرضی از بافت روده کپور معمولی (*C. carpio*) در روز صفر و ۳۰ تیمار با نانوذرات آهن و روی، بزرگنمایی ۱۰×، رنگ آمیزی H&E

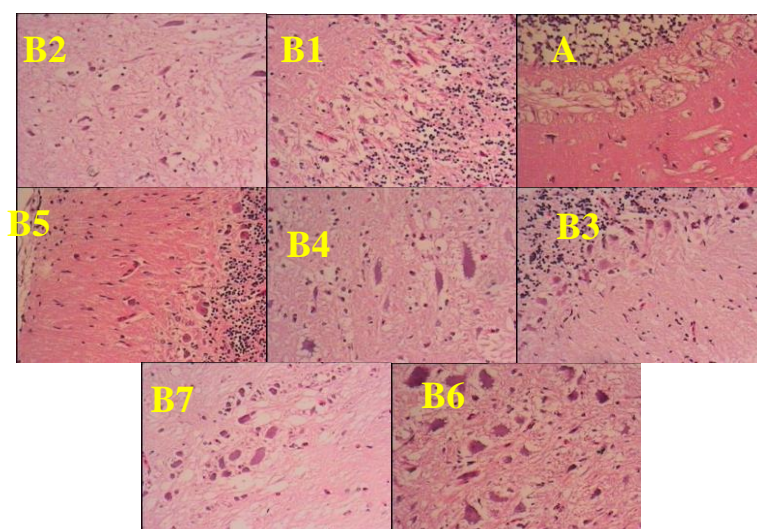


شکل ۲- مقطع عرضی از بافت روده کپور معمولی (*C. carpio*) در روز ۶۰ تیمار با نانوذرات آهن و روی، بزرگنمایی  $\times 10$ ، رنگ آمیزی H&E



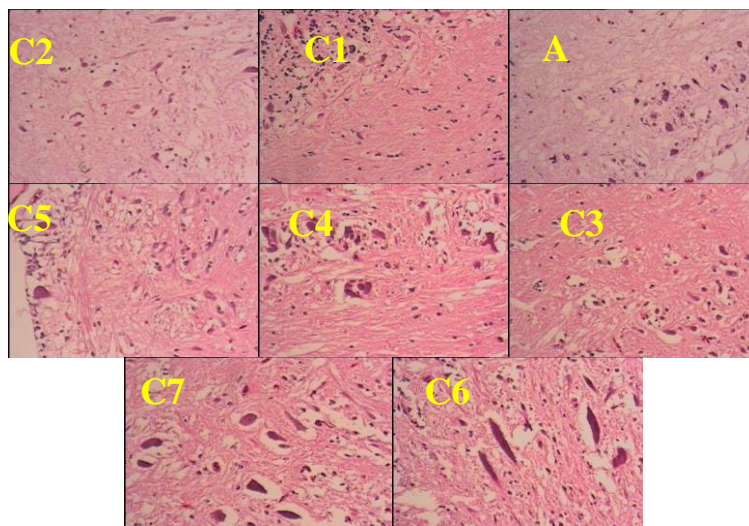
شکل ۳- مقطع عرضی از بافت روده کپور معمولی (*C. carpio*) در روز ۷۵ (۱۴ روز پس از قطع تیمار با نانو-ذرات آهن و روی)، بزرگنمایی  $\times 10$ ، رنگ آمیزی H&E

در مطالعات میکروسکوپی بافت مغز در تیمارهای روز صفر و ۳۰ مشاهده شد که اندازه نورون‌های مغزی در گروه‌های تیمار شده با نانوذرات خصوصاً دوز بالای آنها افزایش یافته است. به طوری که اندازه نورون‌های مغز ماهیان در روز صفر نرمال، اما با تغذیه ماهیان توسط نانوذرات و افزایش دوز، نورون‌های مغزی بزرگتر شدند (شکل ۴).



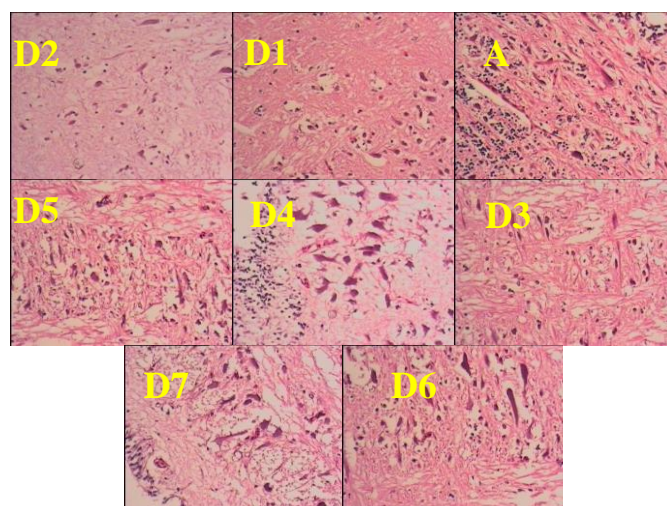
شکل ۴- مقطع عرضی از بافت مغز کپور معمولی (*C. carpio*) در روز صفر و ۳۰ تیمار با نانوذرات آهن و روی، بزرگنمایی ۱۰×، رنگ آمیزی H&E

در مطالعات میکروسکوپی بافت مغز تیمارهای روز ۶۰ مشاهده شد که به غیر از نورون‌های گروه شاهد که اندازه نرمال داشتند اندازه نورون‌ها در سایر تیمارها که با نانوذرات تغذیه شده بودند افزایش یافته و این افزایش با افزایش غلظت نانوذرات ارتباط مستقیمی داشت (شکل ۵).



شکل ۵- مقطع عرضی از بافت مغز کپور معمولی (*C. carpio*) در روز ۶۰ تیمار با نانوذرات آهن و روی، بزرگنمایی ۱۰×، رنگ آمیزی H&E

همچنین باتوجه به شکل ۶، ۱۴ روز پس از قطع نانوذرات اندازه نورون‌ها در گروه کنترل به صورت نرمال و در گروه‌های تغذیه‌شده با نانوذرات بزرگتر از اندازه طبیعی بود. رشد نورون‌ها در گروه‌های تغذیه‌شده با نانوذرات روی بیشتر از رشد نورون‌ها در گروه‌های تغذیه‌شده با نانوذرات آهن بود.



شکل ۶- مقطع عرضی از بافت مغز کپور معمولی (*C. carpio*) در روز ۷۵ (۱۴ روز پس از قطع تیمار با نانوذرات آهن و روی)، بزرگنمایی ۱۰×، رنگ آمیزی H&E

## بحث و نتیجه‌گیری

برای ارزیابی میزان سمیت آلاینده‌های محیطی از جمله نانوذرات شاخص‌های فیزیولوژیکی متفاوتی در ماهی‌ها وجود دارد که از جمله آنها شاخص هیستوپاتولوژیک است (Razmara et al., 2013). هیستوپاتولوژی یا هرگونه مطالعه در خصوص بافت‌ها و اندام‌های داخلی می‌تواند مناسب برای بیان آلودگی‌ها یا هرگونه شرایط بحرانی حاکم بر محیط زیست جاندار باشد (Ehtemadi deylami et al., 2013). در شرایط آزمایشگاهی آلاینده‌های مختلف باعث ایجاد آسیب‌های بافتی مشخصی در اندام‌های ماهی‌ها می‌شوند که با تعیین این نوع آسیب‌ها، از آنها می‌توان به‌عنوان نشانگر زیستی به‌منظور بررسی وجود آلاینده‌ها در اکوسیستم‌های طبیعی استفاده کرد. با توجه به تحقیقات انجام شده، نانوذرات می‌توانند تأثیرات مختلفی را بر بافت‌های ماهی از جمله پوست، آبشش و همچنین کبد، کلیه و روده داشته باشند. علی‌رغم مطالعات وسیعی که در مورد اثرات نانوذرات در آبزیان صورت گرفته، این مطالعات در بافت‌های آبزیان خصوصاً روده و دستگاه گوارش کمتر انجام شده است. در حالی که دستگاه گوارش مسیر اصلی عبور طیف وسیعی از مواد سمی از طریق جیره غذایی یا آب محیط زیست است (Mosaferi et al., 2012). طی پژوهشی به اثبات رسیده که نیاز تغذیه‌ای و فیزیولوژیک به عناصر ضروری از جمله آهن، روی و مس در دوره بلوغ جنسی و بعد از آن که با جهش رشد همراه است، بیش از دوره قبل از بلوغ است. از این رو تأمین این عناصر در رژیم غذایی از طریق غنی‌سازی مواد اولیه در صنایع غذایی و یا تجویز داروهای مکمل ضروری به‌نظر می‌رسد (Alirezade et al., 2013).

در پژوهش حاضر اثر تغییرات بافتی مغز و روده ماهی کپور معمولی (*C. carpio*) در مواجهه با نانوذرات اکسید آهن و روی در طی دوره ۶۰ روزه مورد مطالعه قرار گرفت. مشاهدات حاصل از این آزمایش نشان داد که نانوذرات اکسید آهن و روی به‌کار رفته در جیره غذایی ماهیان باعث تغییرات بافتی در بافت مغز و روده گروه تیمار نسبت به گروه شاهد می‌گردد. که این تغییرات بافتی در بالاترین مقدار نانوذرات به‌کار رفته نسبت به مقادیر پایین‌تر موجود در جیره غذایی مشهودتر بود. در راستای تحقیق حاضر اثرات بافت‌شناسی نانوذرات مس در ابعاد ۲۷ تا ۸۷ نانومتر و سولفات مس روی اندام‌های ماهی قزل‌آلای رنگین‌کمان بررسی شد. از جمله آسیب‌های نانوذرات مس می‌توان به هایپرپلازی، نکروز تیغه‌های ثانویه آبشش، نکروز لایه مخاطی و تشکیل واکوئل در روده، آسیب به کبد، آسیب به اپیتلیوم برخی از توبول‌های کلیوی و افزایش فضای بومن در کلیه اشاره کرد (Shaw et al., 2012). غلظت‌های مختلف ۰/۵، ۵، ۵۰ درصد از عصاره نانوذره اکسید روی برای ۱، ۳، ۷، ۱۰ و ۱۴ روز باعث کاهش سطوح پراکسیداسیون چربی در آبشش، کبد، مغز و روده کپور معمولی گردید. همچنین در مطالعه‌ای مشخص شد که قرار گرفتن جنین زبرافیش (*Danio rerio*) در معرض نانوذرات نقره بر بافت‌های

آبشش، کبد و مغز تأثیر می‌گذارد و باعث تغییرات مورفولوژی می‌شود. نانوذرات نقره در مقایسه با نانوذرات طلا سمیت بیشتری در زبرافیش ایجاد می‌کنند (Yousefian and Payam, 2012).

نانوذرات خواسته یا ناخواسته، بسته به شیوه در معرض قرار گرفتن می‌توانند از طریق مسیرهای مختلف از جمله ریه‌ها (دستگاه تنفسی)، پوست (تماس پوستی) و دستگاه گوارشی (روده) به محیط‌زیست و سیستم‌های بدن موجودات وارد شوند. مطالعات قبلی نیز نشان داده است که نانوذرات می‌توانند از روده کوچک عبور کرده و به داخل خون، مغز، شش، کلیه، طحال، معده و روده منتشر و پخش شوند (Hillyer and Albrecht, 2001). همچنین نانوذرات باعث تخریب دیواره سلولی، سدخونی مغزی می‌شود و به راحتی وارد جریان خون می‌گردد. این مواد به راحتی در قلب، مغز و زرده توزیع می‌گردند و در بافت‌های ماهی رسوب و موجب ادم آنها می‌شود (Krian Reddy *et al.*, 2013).

مطالعات میکروسکوپی بافت روده در تیمارهای روز صفر، ۳۰، ۶۰ و ۷۵ نشان داد با تغذیه ماهیان توسط نانوذرات هیچ‌گونه تغییری در بافت مخاط روده ماهیان مشاهده نشد. تنها تفاوت موجود در تصاویر بافتی تهیه شده، ضخامت بیشتر لایه‌های ماهیچه‌ای در گروه‌های تغذیه‌شده با نانوذرات نسبت به بافت روده‌ای در ماهیان روز صفر بود که دلیل این موضوع می‌تواند رشد ماهی و تأثیر نانوذرات بر عضلات در روزهای ۳۰، ۶۰ و ۷۵ باشد. کیم و همکاران (Kim *et al.*, 2008) در بررسی اثرات نانو نقره بر دستگاه گوارش موش به نتایج زیر دست یافتند. در گروه کنترل با دوز ۳۰ میلی گرم بر کیلوگرم وزن بدن پس از مصرف ۲۸ روز از نانو ذرات نقره هیچ نانوذراتی در دستگاه گوارش مشاهده نشد. ولی در گروه‌هایی که به ترتیب دوز ۳۰۰ و ۱۰۰۰ میلی‌گرم بر کیلوگرم وزن بدن نانوذره دریافت کرده بودند ترکیبات نانوذره نقره در ناحیه لامینا پروپریا، بافت روده مشاهده شد که سبب تشریح غیر نرمال موکوس در سلول‌های گابلت و گرانول‌های موکوسی در روده کوچک و بزرگ گردید (Kim *et al.*, 2008). بررسی‌های بافت‌شناسی روده در این مطالعه نشان داد که نانوذرات آهن و روی با افزایش غلظت و گذشت زمان باعث توسعه بیشتر لایه‌های ماهیچه‌ای در گروه‌های تحت تیمار نسبت به گروه شاهد می‌شوند. مطالعات نشان داده‌اند که ماهیان کپور و قزل‌آلا قادرند مقدار ۱۷۰۰ تا ۱۹۰۰ میلی‌گرم روی در هر کیلوگرم غذا را بدون نشان دادن علائم سمیت ظاهری تحمل کنند. میزان نیاز این دو ماهی به روی ۳۰-۱۵ میلی‌گرم به ازای هر کیلوگرم از جیره گزارش شده است (Lall, 2000). قابلیت دسترسی زیستی به روی متغیر است و بستگی به ترکیب جیره غذایی دارد (Halver and Hardly, 1989). هنگامی که نانوذرات در یک بافت انباشته شوند ممکن است به درون سلول‌ها جذب شوند و یا اینکه جذبی صورت نگیرد. اگر این ذرات جذب شوند جایگزینی نهایی در لیزوزوم یا سیتوپلاسم سلول وابسته به ویژگی‌های نانوذره خواهد بود. اگر نانوذره در سیتوپلاسم مستقر شود حضور برخی مواد

درشت‌دانه می‌تواند باعث ایجاد آسیب مستقیم یا مرگ سلول در اثر این تعاملات شود (Shi *et al.*, 2006).

مطالعه مقاطع بافتی مغز ماهی نشان داد که اندازه نورون‌های مغزی در گروه‌های تیمار شده با نانو-ذرات خصوصاً دوز بالای آن‌ها افزایش یافته بود. به این صورت که در مغز ماهیان روز صفر و ماهیان گروه کنترل اندازه نورون‌های مغزی به صورت نرمال بود اما با تغذیه ماهیان توسط نانوذرات و افزایش دوز، نورون‌های مغزی بزرگتر شده بودند. در همین راستا برم و همکاران (Borm *et al.*, 2006) طی تحقیقی اعلام کردند که نانو ذرات می‌توانند بعد از تجویز خوراکی استنشاقی یا تجویز غیرخوراکی به ریه‌ها، دستگاه گوارش یا مغز وارد شوند. نانوذرات غیرقابل حل می‌توانند سال‌ها در ریه‌ها، مجاری گوارشی و مغز باقی مانده و کمتر توسط سیستم‌های دفاعی ماکروفاژها گرفته می‌شوند. ولی متعاقباً روی سلول‌های پوششی بافت‌های بینابینی و سلول‌های خون اثر کرده و باعث واکنش‌های التهابی در این سلول‌ها می‌گردند. به علاوه نانوذرات می‌توانند با باندشدن با پروتئین‌ها اندام‌هایی مثل کبد، طحال، کلیه، قلب و مغز را مورد هدف قرار دهند. سرعت دفع و پاک شدن بدن از این نانوذرات هنوز مورد بحث است و بستگی به خصوصیات سطحی و شیمیایی نانو ذرات دارد. نتایج رامسدن و همکاران (Ramsden *et al.*, 2009) نشان داد که تغذیه با نانوذرات دی اکسید تیتانیوم بر شاخص‌های رشد و شاخص‌های خونی (هماتوکریت، هموگلوبین، تعداد گلبول‌های سفید و قرمز و یون سدیم پلاسما) ماهی قزل‌آلا تأثیر معنی‌داری نداشت اما تجمع تیتانیوم در بافت‌های کبد، آبشش، مغز، طحال و دستگاه گوارش ماهیان مشاهده گردید (Ramsden *et al.*, 2009). احتمال می‌رود اختلاف در توزیع زیستی نانوذرات در مطالعات مختلف به نوع پوشش بکار رفته، اندازه و ویژگی‌های سطحی آن‌ها ارتباط داشته باشد. براساس یافته‌های به دست آمده از این تحقیق نانوذرات آهن و روی هر دو بدون اینکه در بافت مغز تغییری ایجاد کنند فقط باعث بزرگ شدن نورون‌های مغزی شدند که این رشد نیز ارتباط مستقیمی با دوز نانوذرات مصرفی داشت بر همین اساس می‌توان نتیجه گرفت که جذب زیستی نانو-ذرات آهن و روی به شدت تحت تأثیر مقادیر این عناصر در جیره قرار دارد که با افزایش مقادیر آنها میزان تغییراتی که در بافت‌ها (مغز و روده) و اندام‌های مختلف ایجاد می‌کنند نیز افزایش می‌یابد.

## تشکر و قدردانی

نگارندگان این تحقیق از آقایان عابد زیدعلی، مجتبی شاکریاری، مهرداد نهبان‌دچی به سبب همکاری ارزنده ایشان سپاسگزاری می‌نمایند.

## منابع

- Alirezaee M., Behnam-Rassouli M., Mahdavi Shahri N., Chamsaz, M. 2013. Epidemiological study of trace elements (Iron, Zinc, Copper, Chromium and Cobalt) in nails of sexually premature and matured boys. Iranian Journal of Biology, 26(1): 136-142. (In Persian).
- Berry C.C., Adam S.G. 2003. Functionalization of magnetic nanoparticles for applications in biomedicine. Journal of Physics D: Applied Physics, 36(13): 198-206.
- Borm P. J., Robbins D., Haubold S. Kuhlbusch T. 2006. The Potential Risks of Nonmaterial's: A Review Carried Out for ECETOC, Particle and Fiber Toxicology, 3 (11): 4-6.
- Ehtemadi deylami A., Mohammadi Y., Selamat N. 2013. Histopathological study on kidney and liver of common moorhen (*Gallinula chloropus* Linnaeus, 1758) as the bio indicator of pollution in Anzali wetland. Journal of aquatic Physiology and Biotechnology, 1(1): 1-17. (In Persian).
- Gatlin I.D.M., Wilson R.P. 1986. Characterization of iron deficiency and the dietary iron requirement of fingerling channel catfish. Aquaculture, 52: 191-198.
- Halver J.E., Hardy R.W. 1989. The vitamins In: Halver JE (Eds.). Fish Nutrition. Academic press, New York, USA, pp: 31-109.
- Hackenberg S., Scherzed A., Harnisch W., Froelich K., Ginzkey C, Koehler C., Hagen R., Kleinsasser N. 2012. Antitumor activity of photo-stimulated zinc oxide nanoparticles combined with paclitaxel or cisplatin in HNSCC cell lines. Journal of Photochemical Photobiology, 114: 87-93.
- Hillyer J.F., Albrecht R.M. 2001. Gastrointestinal per sorption and tissue distribution of differently sized colloidal gold nanoparticles. Journal of Pharmacy Sciences, 90: 1927-1936.
- Kim Y.S., Kim J.S., Cho H. S., Rha D.S., Kim J.M., Park J.D. 2008. Twenty-eight-day oral toxicity, genotoxicity, and gender-related tissue distribution of silver nanoparticles in Sprague-Dawley rats. Inhalation Toxicology, 20(6): 575-583.
- Krian Reddy T., Janavdana Reddy S., Prasad T. 2013. Effect of silver nanoparticles on energy metabolism in selected tissues of *aeromonas hydrophila* infected Indian major carp, *catla catla*. IOSR Journal of Pharmacy, 3: 49-55.
- Kucukbay Z., Yazlak H., Sahin N., Tuzcu M. 2006. Zinc picolinate supplementation decreases oxidative stress in rainbow trout (*Oncorhynchus mykiss*). Aquaculture, 257: 465-469.
- Lall S.P. 2000. Nutrition and health of fish. In: Cruz –Suarez LE, Ricque-Marie D, Tapia- Salazar M, Olvera-Novoa MAY, Civera- Cerecedo R (Eds.). Avances en Nutricion Acuicola V. Memorias del V Simposium Internacional de Nutricion Acuicola, Spain, pp: 19-22.

- Mahmoudi M. 2003. Mineral nutrition in diet. Isfahan Medical Sciences University Press, Isfahan, Iran, pp: 21-35.
- Mendil D., Uluozlu O.D., Hasdemir E., Tuzen M., Sari H., Suicmez M. 2005. Determination of trace metal levels in seven fish species in lakes in Tukat, Turkey. Food Chemistry, 90: 175-179.
- Mirkovic B., Turnsek T.L., Kos J. 2010. Nanotechnology in the treatment of cancer. Zdravniski Vestnik, 79(2): 146-55.
- Mosafere Khorjestan S., Khodabandeh S., Khoshnood Z. 2012. Histopathological Effects of Mercuric Chloride on Kidney and Intestine of Persian Sturgeon, *Acipenser persicus* fry. Iranian Journal of Fisheries, 21(4): 104-95.
- Mytych J., Wnuk M. 2013. Nanoparticle Technology as a Double-Edged Sword: Cytotoxic, Genotoxic and Epigenetic Effects on Living Cells. Journal of Biomaterials and Nano Biotechnology, 4: 53-63.
- Prijic S., Scancar J., Romih R., Cemazar M., Bregar V. B., Znidarsic A. 2010. Increased cellular uptake of biocompatible super paramagnetic iron oxide nanoparticles into malignant cells by an external magnetic field. The Journal of Membrane Biology, 236 (1): 167-179.
- Pusti A., Sadiq Marvasti A. 1999. Tissues of Atlas fish. Tehran University Press, Tehran, Iran, pp: 30-190.
- Ramsden S.R., Smith T.J., Shaw B.J., Handy R.D. 2009. Dietary exposure to titanium dioxide nanoparticles in rainbow trout, (*Oncorhynchus mykiss*): No effect on growth, but subtle biochemical disturbances in the brain. Ecotoxicology, 18, 939-951.
- Razmara P., Derafshan S., Peykan Heyrati F., Taledi M., Ranjbar M. 2013. The effect of nanoparticle colloidal silver nitrate and water-soluble player on changes gill catfish (*Pangasinodon hypophthalmus*). Journal of Aquatic Ecology, 3: 1-10.
- Shaw B.J., Al-Bairuty G.A., Handy R.D. 2012. Effects of waterborne copper nanoparticles and copper sulphate on rainbow trout, (*Oncorhynchus mykiss*): physiology and accumulation. Aquatic Toxicology, 90: 116-117.
- Shi J.W., Zhang F., Zhao Y.L., Chai Z.F. 2006. Acute toxicity of Nano and micro scale zinc powder in healthy adult mice. Toxicology Letters, 161: 115-23.
- Stoimenov P.K. 2002. Metal oxide nanoparticles as bactericidal agents. Langmuir, 18: 6679-6686.
- Yang K., Xing B.S. 2009. Sorption of phenanthrene by humid acid-coated Nano sized TiO<sub>2</sub> and ZnO. Journal of Environment Sciences and Technology, 3: 1845-1851.
- Yousefian M., Payam B. 2012. Effects of nonchemical particles on some histological parameters on fish. Advances in Environmental Biology, 6(3): 1209-1215.

## Histological alterations in the brain and intestine of exposed Common Carp *Cyprinus carpio* Linnaeus, 1758 to iron and zinc oxide nanoparticles

Sahraei H<sup>1\*</sup>, Hedayati A.A<sup>2</sup>, Marivani L<sup>3</sup>, Rezaei K<sup>4</sup>.

<sup>1</sup> M.Sc. of aquatic ecology, Department of Fisheries and Environment, University of Agriculture and Natural Resources, Gorgan, Gorgan, Iran

<sup>2</sup> Associate Professor, Department of Fisheries and Environment, Gorgan University of Agriculture and Natural Resources, Gorgan, Iran

<sup>3</sup> M.Sc. of aquatic ecology, Faculty of natural resources, University of Gonbad Kavous, Gonbad Kavous, Iran

<sup>4</sup> M.Sc. of aquaculture, Faculty of Marine Sciences, Tarbiat Modares University, Noor, Iran

Received: 7-9-2016 ; Accepted: 22-2-2017

### Abstract

Despite increasing usage of metal nanoparticles and their applications in various industries, few in vivo studies have examined the side effects of these materials on aquatic animals. Therefore, the present study was carried out to investigate the effect of iron and zinc oxide nanoparticles on histopathological changes in the brain and intestine of common carp (*C. carpio*). Four hundred and twenty of common carp (average initial weight;  $45 \pm 3.2$  g) were provided and then after disinfection, fish were adapted to laboratory conditions for a week. Samples were randomly divided into seven groups. The first group was the control group and the other groups received 10, 50, and 100  $\mu\text{g}$  nanoparticle/g dry feed for 60 days. Histopathological studies of intestine showed that dietary iron and zinc oxide nanoparticles caused an increase in muscle layers depending on the exposure time and concentration. Also, iron and zinc oxide nanoparticles caused an increase in neuronal size without any histological changes. It can be concluded that dietary zinc and iron nanoparticles (even in small amounts) affect the histology of different tissues of common carp.

**Keywords:** *C. carpio*, Iron and zinc oxide nanoparticles, Brain and intestines tissues.

---

\*Corresponding author; hasansahraei22@gmail.com