



دانشگاه گنبد کاووس

نشریه "پژوهش‌های ماهی‌شناسی کاربردی"

دوره پنجم، شماره دوم، تابستان ۹۶

<http://jair.gonbad.ac.ir>

بررسی تغییرات بافت عضله و آنزیم‌های کبدی ماهی کپور معمولی *Cyprinus carpio*

Linnaeus, 1758 تغذیه شده با نانو ذرات اکسید آهن و روی

حسن صحرائی^{۱*}، سیدعلی اکبر هدایتی^۲، لیدا مریوانی^۳، خدایار رضایی^۴

^۱دانش‌آموخته کارشناس‌ارشد شیلات، دانشکده شیلات و محیط زیست، دانشگاه علوم کشاورزی و

منابع طبیعی گرگان، گرگان، ایران

^۲دانشیار گروه شیلات، دانشکده شیلات و محیط زیست، دانشگاه علوم کشاورزی و منابع طبیعی گرگان، گرگان، ایران

^۳دانش‌آموخته کارشناس‌ارشد شیلات، دانشگاه گنبد کاووس، گنبد کاووس، ایران

^۴دانش‌آموخته کارشناس‌ارشد شیلات، دانشکده علوم دریایی دانشگاه تربیت مدرس، نور، ایران

تاریخ ارسال: ۹۵/۶/۱۶؛ تاریخ پذیرش: ۹۵/۸/۶

چکیده

امروزه فناوری نانو به سرعت در حال توسعه بوده و ممکن است اثرات قابل توجهی بر صنعت، جامعه و محیط زیست داشته باشد از این رو در مطالعه حاضر تغییرات بافت عضله و آنزیم‌های کبدی ماهی کپور معمولی (*C. carpio*) در مواجهه با نانو ذرات اکسید آهن و روی بررسی شد. برای این منظور ابتدا تعداد ۴۲۰ قطعه ماهی کپور معمولی (با میانگین وزن اولیه ۴۵±۳/۲ گرم) تهیه گردید، سپس ماهیان ضدعفونی و به مدت یک هفته با شرایط آزمایشگاهی سازش یافتند. پس از آن ماهیان به صورت تصادفی به هفت گروه تقسیم شدند. گروه اول به عنوان شاهد در نظر گرفته شد و سایر گروه‌ها به ترتیب مقادیر ۱۰، ۵۰ و ۱۰۰ میکرو گرم از نانوذرات آهن و روی را در هر گرم غذا به مدت ۶۰ روز دریافت کردند. بررسی‌های بافت‌شناسی نشان داد که نانو ذرات آهن و روی باعث ترمیم و رشد عضلانی بافت عضله در گروه‌های تغذیه شده با نانو ذرات نسبت به گروه شاهد می‌شوند که با افزایش غلظت و گذشت زمان نانوذره آهن نسبت به نانوذره روی تغییرات سریع‌تری در بافت ایجاد می‌کند. همچنین یافته‌های حاصل نشان داد که سطح سرمی آنزیم‌های کبدی در ماهیان تغذیه شده با نانوذرات در مقایسه با ماهیان گروه شاهد تغییر می‌کند، به طوری که میزان فعالیت آنزیم‌های ALT و AST به طور معنی‌داری نسبت به گروه شاهد افزایش پیدا کرد. از نتایج بیان شده می‌توان نتیجه گرفت که نانو ذرات آهن و روی در بهبود و ترمیم عضلات مفید واقع می‌شوند ولی باعث تغییراتی در سطح آنزیم‌های کبدی نیز می‌شوند که این مسئله خود نیازمند بررسی‌های بیشتر در این زمینه می‌باشد.

واژه‌های کلیدی: *C. carpio*، نانوذرات آهن و روی، آنزیم‌های کبدی، بافت عضله

*نویسنده مسئول: hasansahraei22@gmail.com

مقدمه

با گذر از میکروذرات به نانوذرات، با تغییر برخی از خواص فیزیکی روبرو خواهیم بود. دو مورد از مهم‌ترین آن‌ها عبارتند از افزایش نسبت مساحت سطحی به حجم و ورود اندازه ذره به قلمرو اثرات کوانتومی (Koch, 2002). افزایش نسبت مساحت سطحی به حجم که به تدریج با کاهش اندازه ذره رخ می‌دهد، باعث غلبه یافتن رفتار اتم‌های واقع در سطح ذره به رفتار اتم‌های درونی می‌شود که این پدیده بر خصوصیات فیزیکی و شیمیایی ذره اثر می‌گذارد. به محض آن که ذرات به اندازه کافی کوچک شوند، شروع به رفتار مکانیک کوانتومی و خواص جدید می‌کنند (Alivisatos, 1996). نانو مواد به دلیل گوناگونی زیاد در مقایسه با دیگر مواد شیمیایی معمول ویژگی‌های فراوان و بی نظیری دارند. ویژگی‌های فیزیکی از جمله اندازه ذره، ریخت‌شناسی و حلالیت‌پذیری و ویژگی‌های شیمیایی (ترکیب و ساختار شیمیایی نوع روکش نانو ذره) دارای اهمیت هستند و با تغییر هریک از این ویژگی‌ها پیش‌بینی می‌شود نوع و میزان اثر بیولوژیکی متفاوت باشد. همچنین عوامل دیگری از جمله نسبت سطح به حجم، انتقال فاز، ثبات شیمیایی و تمایل به تشکیل توده نیز ممکن است به همین اندازه اهمیت داشته باشند (Mahshid *et al.*, 2006).

رایج‌ترین ترکیب روی شکل اکسید آن (ZnO) است که دارای خواص فیزیکی ویژه‌ای می‌باشد و می‌تواند در صنایع مختلف جانشین اکسید روی ماکرومولکول گردد و خواص ویژه‌ای به محصول نهایی دهد. همچنین اکسید روی بالاترین غلظت عنصر روی را در خود دارد و جذب آن در بدن بالا بوده و توسط دستگاه گوارش نیز بهتر تحمل می‌شود و به این دلایل استفاده از آن ترجیح داده می‌شود (Heinlaan *et al.*, 2008). نانو ذرات اکسید آهن نیز دارای کاربردهای زیست‌پزشکی زیادی از قبیل بازسازی بافتی، ایمنی‌سنجی، رفع مسمومیت مایعات زیستی، گرما درمانی سلول‌های سرطانی می‌باشند. از نانوذرات اکسید آهن همچنین به عنوان عنصر ایجاد کننده تضاد در Magnetic Resonance Imaging (MRI) استفاده می‌شوند (Mirkovic *et al.*, 2010).

مطالعات متعدد حیوانی نشان داد که نانوذرات می‌توانند از طریق تزریق زیر جلدی، استنشاقی و خوراکی در گردش خون انتقال و به چند اندام از جمله کبد، کلیه، طحال، گره‌های لنفاوی و مغز استخوان توزیع شوند (Kulthong *et al.*, 2012). نتایج مطالعاتی دیگر نشان داد که نانوذرات دارای اثرات منفی بر دستگاه تنفس، دستگاه تولید مثلی مردان و سیستم عصبی هستند (Fukuhara *et al.*, 2008).

امروزه فرضیه‌های مطرح شده نسبت به آسیب‌های احتمالی حاصل از فناوری نانو به طرز تهدیدآمیزی باعث کندی روند رشد و توسعه فناوری نانو خواهد شد مگر آنکه اطلاعات صحیح، بی طرفانه و قانونمند درباره چيستی خطرها و چگونگی پرهیز از آن‌ها منتشر شود (Zhang *et al.*,)

2010). به‌منظور بر آورده کردن این نیازها علم سم شناسی نانو مواد، نقش بسیار مهم در توسعه و گسترش نانو فناوری پایدار و ایمن خواهد داشت. اگر چه اطلاعات کمی در ارتباط با اثر سم‌شناسی زیست محیطی و اثر سم شناسی انسانی نانو مواد در دسترس است با این وجود با توجه به ویژگی‌های فیزیکی- شیمیایی نانو مواد پیش بینی می‌شود که این مواد با اجزای زیستی برهم کنش داشته باشد و اثرات زیادی بر رفتار و خصوصیات ماکرومولکول، سلول و بدن موجود زنده به جای بگذارد (Revell, 2006).

تحقیقات بافت‌شناسی در اغلب موارد به‌طور مستقیم و یا غیرمستقیم سهم قابل ملاحظه‌ای در جهت کسب این نتایج، به‌وجود می‌آورد. به همین دلیل آسیب‌شناسی بافت اهمیت فراوانی در تشخیص، سبب- شناسی و پیشگیری از بیماری‌ها دارد. همچنین با توجه به این که بیش‌تر سموم وارد شده به بدن وارد کبد می‌شوند، در این مطالعه تغییرات بافتی عضله و آنزیم‌های کبدی متعاقب تغذیه با نانوذرات آهن و روی مورد بررسی قرار گرفت. در اثر ضایعات بافتی بسیاری از آنزیم‌ها از سلول‌ها خارج شده و وارد جریان خون می‌شوند ولی فقط تعداد کمی از این آنزیم‌ها در تشخیص بیماری‌ها مورد آزمایش و مطالعه قرار می‌گیرند. انتخاب نوع آنزیم به محل ضایعه و نوع بیماری بستگی دارد. مهم‌ترین آنزیم‌های کبدی شامل آسپاراتات آمینوترانسفراز (AST)، آلکالین فسفاتاز (ALP) و آلانین آمینو ترانسفراز (ALT) هستند. آسپاراتات آمینوترانسفراز به مقادیر قابل توجه در سیتوپلاسم بافت‌های قلب و کبد وجود دارد و در موارد آسیب‌سنجی به سرم راه می‌یابد و همچنین تغییرات آنزیم آلانین آمینو ترانسفراز عموماً به موازات آسپاراتات آمینوترانسفراز صورت می‌گیرد (Giannini et al., 2005). آلکالین فسفاتازها به آن دسته از فسفاتازها اطلاق می‌شود که در پی‌اچ‌های قلیایی فعالیت می‌کنند. این آنزیم در غشای سلول جای دارد و در انسداد مجاری صفراوی، سطح آن در سرم بالا می‌رود. بنابراین این آنزیم‌ها اهمیت بالینی دارند و در ارزیابی نحوه عملکرد سلول‌های کبدی به عنوان تست‌های استاندارد از آن‌ها استفاده می‌شود (Pratt and Kaplan, 2005). به‌طور کلی با توجه به کاربردهای زیاد نانو مواد در صنایع مختلف و وجود فرضیه‌های زیادی بر تاثیرات مخرب نانو ذرات بر موجودات زنده، بررسی و پژوهش در این زمینه از اهمیت زیادی برخوردار است. هدف از این پژوهش بررسی تغییرات بافت عضله و آنزیم‌های کبدی ماهی کپور معمولی (*C. carpio*) در مواجهه با نانو ذرات اکسید آهن و روی می‌باشد.

مواد و روش‌ها

برای این منظور تعداد ۴۲۰ قطعه ماهی کپور معمولی با میانگین وزنی $45 \pm 3/2$ گرم از یکی از مزارع پرورش استان گلستان تهیه شد. ماهیان به کمک تانکر مجهز به کپسول اکسیژن به سالن تکثیر و پرورش آبزیان شهید ناصر فضل‌آبادی دانشگاه گرگان منتقل شدند. بلافاصله پس از انتقال ماهیان با

آب نمک (۳ گرم در لیتر) ضد عفونی شده (۲۴ ساعت) و به مدت یک هفته جهت سازگاری با شرایط آزمایشگاهی و هر گونه آلودگی انگلی خارجی در حوضچه‌های ۱۰۰۰ لیتری مستطیل شکل (PVC) نگهداری شدند. در ضمن برای تغذیه ماهیان در دوره سازگاری فقط از غذای تجاری فرادانه استفاده شد.

پس از اتمام دوره سازگاری ماهیان به صورت تصادفی به هفت گروه تقسیم شدند. هر گروه دارای سه تکرار بوده و پرورش در ونیروهای ۵۰۰ لیتری که تا دو سوم حجم آن‌ها آبگیری شدند، با تراکم ۲۰ قطعه در هر ونیرو صورت گرفت. گروه اول به عنوان شاهد در نظر گرفته شد و با غذای تجاری بدون افزودن هر گونه نانوذره تغذیه شدند. سایر گروه‌ها به ترتیب با غذای تجاری حاوی غلظت‌های مختلف نانوذرات مورد تغذیه قرار گرفتند. در بررسی حاضر، نانوذرات مورد استفاده (نانوذرات آهن در ابعاد ۳۵ و نانوذرات روی در ابعاد ۵۰ nm) توسط آزمایشگاه تغذیه دانشکده علوم دامی دانشگاه گرگان تهیه و در غلظت‌های مختلف بر حسب میکروگرم در هر گرم غذا مورد استفاده قرار گرفت. طول دوره آزمایش ۶۰ روز بود و سپس ۱۵ روز دیگر مطالعه ادامه یافت. در این مدت، ماهیان فقط با غذای گروه شاهد بدون افزودن نانوذرات تغذیه شدند.

نحوه سنتز زیستی نانوذرات: در بررسی حاضر، امکان سنتز زیستی کلویید نانوذرات روی و نانوذرات اکسید آهن با استفاده از گیاهان دارویی مورد ارزیابی قرار گرفت. برای این منظور در مرحله اول، نانوذرات روی با استفاده از عصاره آبی گیاهان ترنجبین و ریشه گیاه چوبک تهیه شدند. در مرحله دوم، نانوذرات اکسید آهن با استفاده از عصاره آبی‌مان درخت بلوط (گزائنگین) تهیه شد. در پژوهش حاضر تأثیر غلظت‌های مختلف نانوذره آهن و روی بر مورفولوژی و بافت‌شناسی کبد و کلیه ماهی کپور معمولی مطالعه شد، جهت سهولت در نامگذاری شکل‌ها از حروف لاتین جهت نامگذاری تیمارهای مختلف استفاده شد.

جدول ۱- نام‌گذاری تصاویر بافتی عضله کپور معمولی (*C. carpio*)

روز صفر	روز ۲۰	روز ۶۰	روز ۷۵	
A	B1	C1	D1	شاهد
A	B2	C2	D2	تیمار ۲
A	B3	C3	D3	تیمار ۳
A	B4	C4	D4	تیمار ۴
A	B5	C5	D5	تیمار ۵
A	B6	C6	D6	تیمار ۶
A	B7	C7	D7	تیمار ۷

شاهد: گروهی که در کل دوره پژوهش هیچ‌گونه نانوذرهای را دریافت نکردند و تنها توسط غذای تجاری تغذیه شدند.

- تیمار ۲: (۱۰ میکروگرم در هر گرم غذا). آهن
- تیمار ۳: (۵۰ میکروگرم در هر گرم غذا). آهن
- تیمار ۴: (۱۰۰ میکروگرم در هر گرم غذا). آهن
- تیمار ۵: (۱۰ میکروگرم در هر گرم غذا). روی
- تیمار ۶: (۵۰ میکروگرم در هر گرم غذا). روی
- تیمار ۷: (۱۰۰ میکروگرم در هر گرم غذا). روی

در طول دوره مطالعه اندازه‌گیری پارامترهای فیزیوشیمیایی شامل: دما، pH و میزان اکسیژن محلول به ترتیب توسط دماسنج و pH متر (USA HANNA instrument) و اکسیژن متر دیجیتالی (HANNA instrument, USA) انجام شد.

تهیه غذا و نحوه غذادهی ماهیان: جهت افزودن نانوذرات به غذای تجاری، ابتدا مقدار غذای روزانه هر گروه محاسبه (درصد وزن بدن ماهیان و دمای آب) و سپس مقدار مورد نیاز از نانوذره توسط ترازوی دیجیتالی وزن و در آب دیونیزه سوسپانسیون شده و برای اطمینان از اتصال نانوذره به غذا میزان ۰/۵ درصد ژلاتین به تمام قسمت‌های غذا اضافه شده و به مدت ۲ ساعت در داخل انکوباتور با دمای ۳۷ درجه سانتی‌گراد خشک گردید.

در طول مطالعه جهت تغذیه ماهیان از غذاهای تجاری فرادانه استفاده گردید (جدول ۱-۱). گروه اول به عنوان شاهد انتخاب و در طول مطالعه با غذای تجاری فرادانه و بدون افزودن هیچ نانوذره‌ای تغذیه شدند و برای یکسان کردن شرایط همه تیمارها به آن‌ها ژلاتین اضافه گردید. ماهیان گروه ۲ تا ۴ به ترتیب مقادیر ۱۰، ۵۰ و ۱۰۰ میکروگرم در یک گرم غذا نانوذره آهن و ماهیان گروه ۵ تا ۷ به ترتیب مقادیر ۱۰، ۵۰ و ۱۰۰ میکروگرم در یک گرم غذا نانوذره روی را به مدت ۶۰ روز از طریق جیره غذایی دریافت کردند. میزان غذادهی بر حسب درصد وزن بدن ماهیان و درجه حرارت آب پرورشی و در سه نوبت صبح، ظهر و شب (بین ۸ صبح تا ۸ شب) انجام گرفت.

نمونه‌برداری بافتی و آنزیمی: در مطالعه حاضر به منظور ارزیابی اثرات بافتی منابع مختلف آهن و روی نمونه‌برداری در روزهای صفر، ۳۰، ۶۰ و ۷۵ انجام شد. برای این منظور در هر نوبت خون‌گیری از هر تیمار ۶ قطعه ماهی انتخاب و پس از بیهوشی (عصاره گل میخک) و خون‌گیری ماهیان از سطح شکمی تشریح شدند و بافت عضله (شکم) برداشته شد و بلافاصله در محلول فرمالین ۱۰ درصد قرار گرفتند. بعد از کامل شدن تثبیت، بافت‌ها از محلول فرمالین خارج و پس از رنگ‌آمیزی با

هماتوکسیلین و ائوزین و تهیه لام از بافت اندام‌های مورد نظر (عضله و کبد) با میکروسکوپ نوری مورد مطالعه قرار گرفتند (Martoja and Martoja-Pierson, 1967). برای سنجش آنزیم‌های کبدی نیز از کیت شرکت پارس آزمون استفاده و اندازه‌گیری‌ها به کمک دستگاه اسپکتروفتومتر و روش پیشنهادی فدراسیون بین‌المللی شیمی بالینی انجام شد (IFCC/AACC). برای این کار در زمان‌های صفر، ۳۰، ۶۰ و ۷۵ روزگی با گرفتن خون از ورید ساقه دمی پس از بی‌هوشی ماهیان سرم خون آن‌ها تهیه شد.

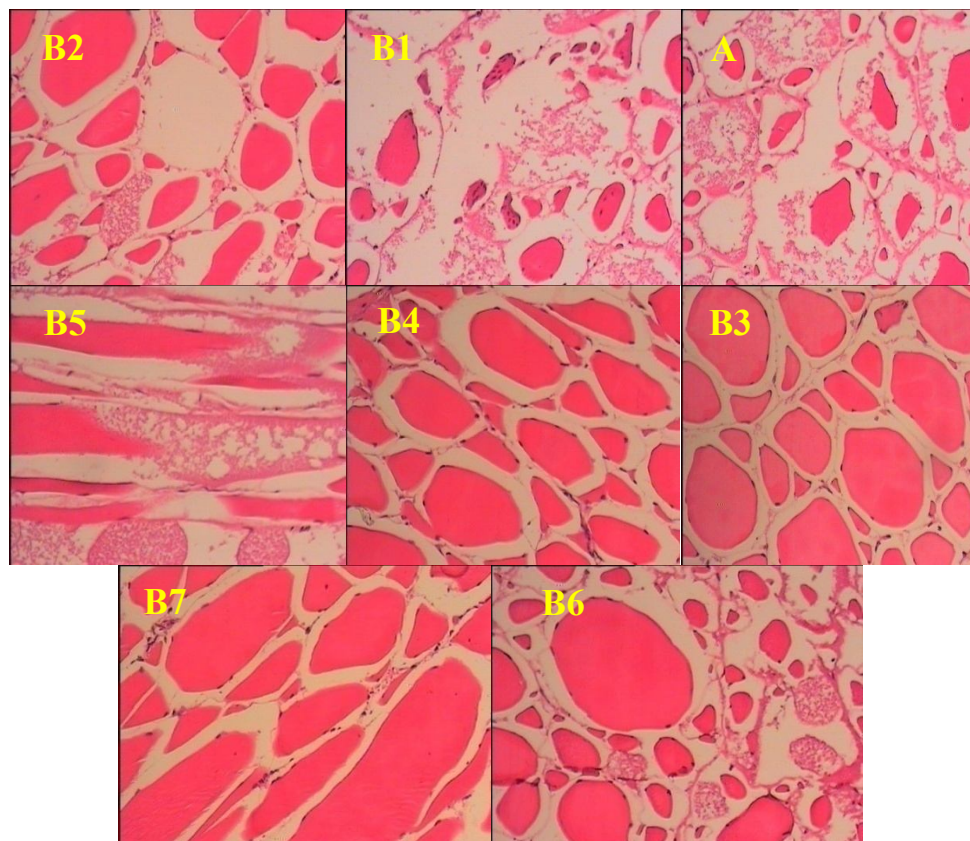
تجزیه و تحلیل داده‌ها: جهت تجزیه و تحلیل داده‌ها از روش آنالیز واریانس یک‌طرفه (ANOVA؛ نرم افزار SPSS نسخه ۱۷) و آزمون توکی (آزمون اختلاف حقیقی که به طور مخفف HSD نامیده می‌شود) و ترسیم نمودارها از نرم‌افزارهای Excell، SPSS-17 استفاده گردید. قبل از انجام آزمون آنالیز واریانس، نرمال بودن داده‌های بدست آمده با استفاده از آزمون کولموگروف-اسمیرنوف بررسی شد. برای آنالیز واریانس داده‌های نرمال از آزمون تجزیه واریانس یک‌طرفه و برای داده‌های غیر نرمال از آزمون کروسکال-والیس استفاده گردید.

نتایج

نتایج مربوط به بافت عضله: مطالعات میکروسکوپی بافت عضله در تیمارهای روز صفر و ۳۰ نشان داد: در بافت عضله ماهیان روز صفر و کنترل روز ۳۰ تحلیل عضلانی وجود داشت. آنچه در این مطالعه حائز اهمیت است تغییراتی است که با استفاده از نانوذرات در بافت عضله ایجاد شد. با تغذیه ماهیان توسط نانوذرات ترمیم در بافت عضلانی اتفاق افتاد (شکل ۱).

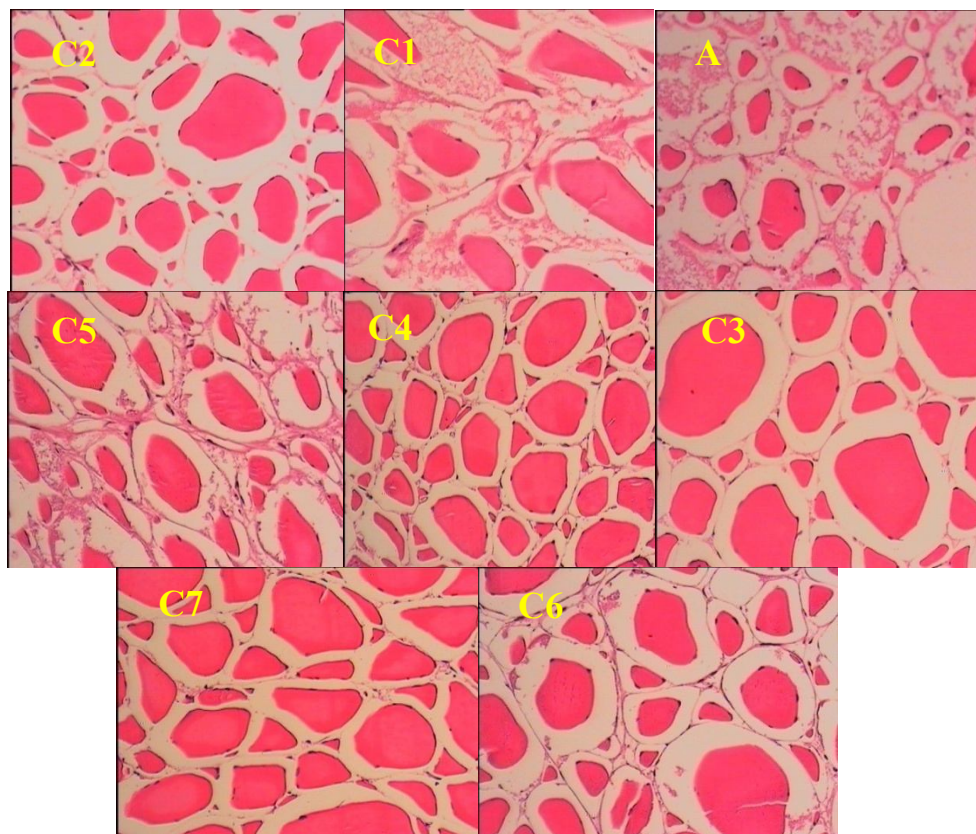
مطالعات میکروسکوپی بافت عضله در تیمارهای روز ۶۰ نشان داد:

در عضله ماهیان گروه کنترل روز ۶۰ نیز تحلیل عضلانی وجود داشت که این تحلیل عضلانی با مصرف نانوذره توسط ماهی به‌طور کامل بهبود یافت. در روز ۶۰ ترمیم عضلانی روند بهبود بیشتری داشته که این ترمیم در بافت عضله ماهیانی که نانوذره آهن را دریافت کرده‌اند سریع‌تر از ماهیانی که نانوذره روی را دریافت کردند اتفاق افتاد (شکل ۲).

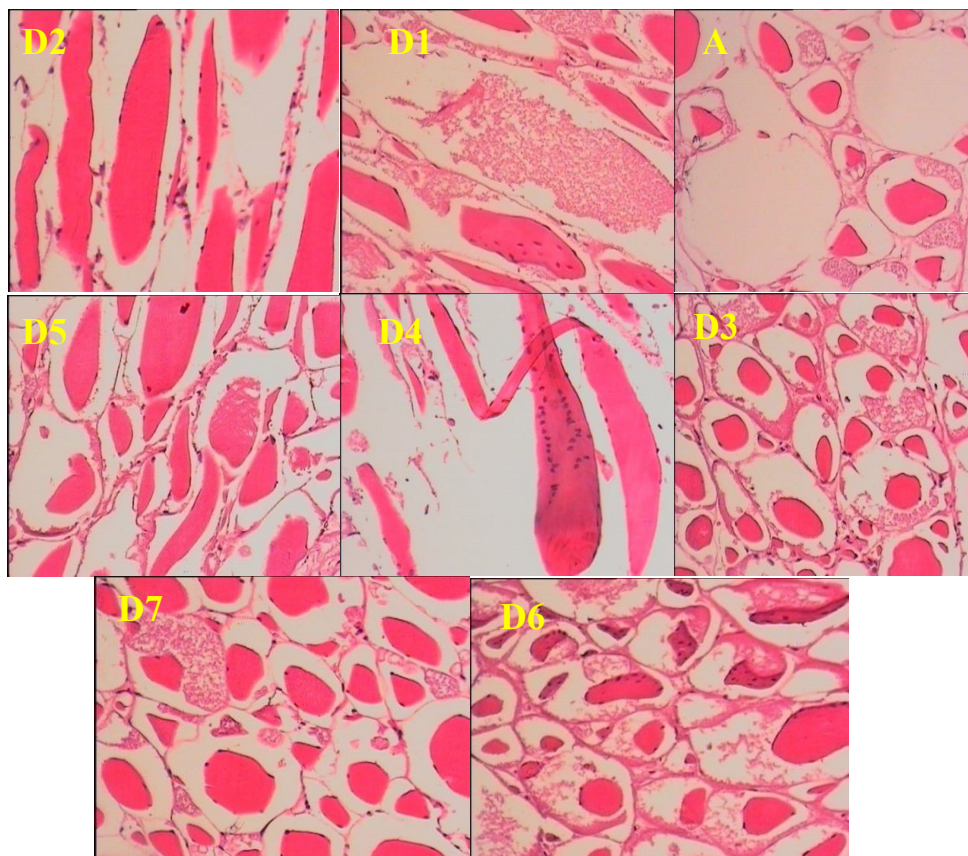


شکل ۱- مقطع عرضی از بافت عضله کپور معمولی (*C. carpio*) در روز صفر و ۳۰ تیمار با نانوذرات آهن و روی، بزرگنمایی ۱۰×، رنگ آمیزی H&E

مطالعات میکروسکوپی بافت عضله در تیمارهای روز ۷۵ نشان داد:
۱۴ روز پس از قطع نانوذرات ساختار طبیعی بافت به هم خورده و دوباره تحلیل در عضله ماهیان مشاهده شد (شکل ۳).



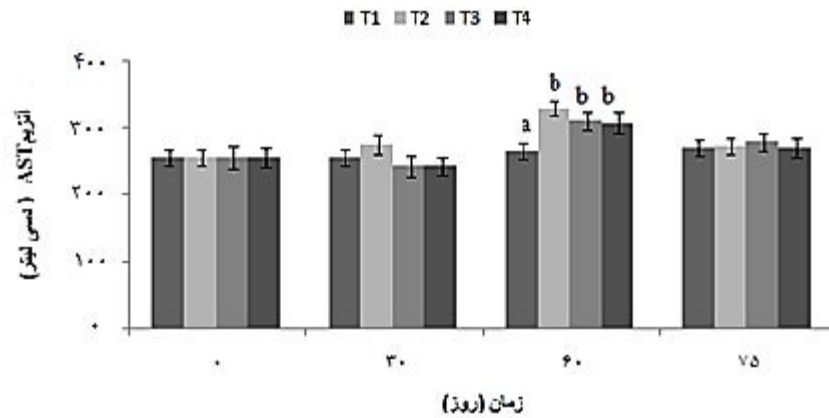
شکل ۲- مقطع عرضی از بافت عضله کپور معمولی (*C. carpio*) در روز ۶۰ تیمار با نانو ذرات آهن و روی، بزرگنمایی ۱۰×، رنگ آمیزی H&E



شکل ۳- مقطع عرضی از بافت عضله کپور معمولی (*C. carpio*) در روز ۷۵ (۱۴ روز پس از قطع تیمار با نانوذرات آهن و روی)، بزرگنمایی $\times 10$ ، رنگ آمیزی H&E

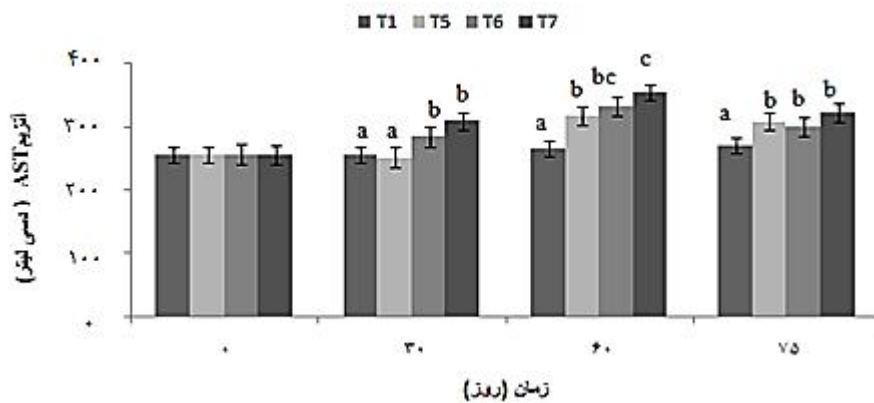
نتایج آنزیمی

یافته‌های این مطالعه حاکی از این بود که پس از گذشت ۶۰ روز میزان فعالیت آنزیم AST در تمام گروه‌هایی که با نانو ذرات آهن تغذیه شده بودند نسبت به گروه شاهد دارای اختلاف معنی‌داری بودند ($p < 0.05$; شکل ۴). طبق شکل ۵ پس از گذشت ۳۰ و ۶۰ روز بجز در تیمار ۵ در تمامی گروه‌هایی که مقادیر معینی از نانو ذرات روی را دریافت کرده بودند نسبت به گروه شاهد میزان آنزیم AST حالت افزایشی نشان داد، که از این نظر دارای اختلاف معنی‌داری بودند.



شکل ۴- سنجش آنزیم AST در گروه شاهد و گروه‌های کپور معمولی (*C. carpio*) تغذیه شده با دوزهای مختلف نانوذره آهن

* اعداد با حروف غیر یکسان در هر مجموعه دارای اختلاف آماری معنی‌دار در سطح $p < 0.05$ می‌باشند.

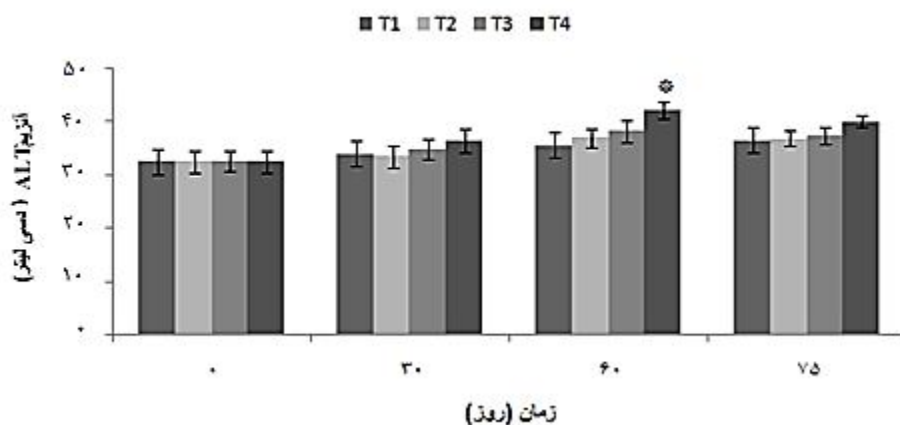


شکل ۵- سنجش آنزیم AST در گروه شاهد و گروه‌های کپور معمولی (*C. carpio*) تغذیه شده با دوزهای مختلف نانوذره روی

* اعداد با حروف غیر یکسان در هر مجموعه دارای اختلاف آماری معنی‌دار در سطح $p < 0.05$ می‌باشند.

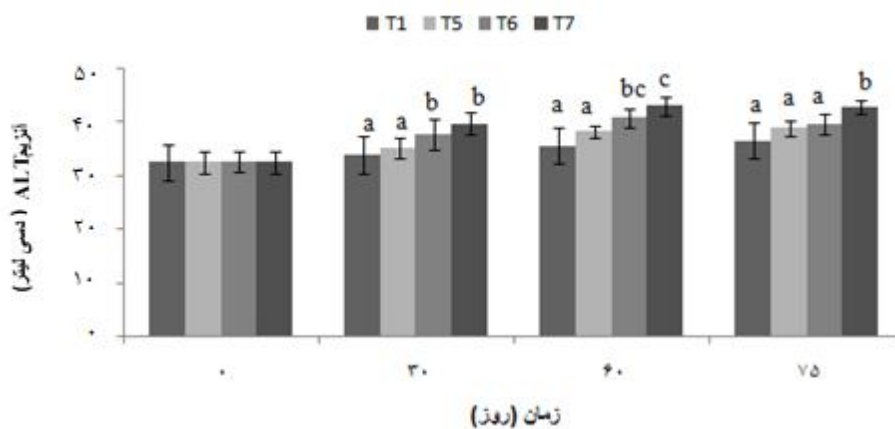
پس از گذشت مدت زمان ۶۰ روز میزان آنزیم ALT در تمام گروه‌های آزمایشی که غلظت‌های معینی از نانو ذرات آهن را دریافت کرده بودند نسبت به گروه شاهد افزایش یافته بود که این افزایش مقدار تنها در تیمار شماره ۴ نسبت به گروه شاهد دارای اختلاف معنی‌دار بود (شکل ۶). طبق شکل شماره ۷ میزان آنزیم ALT در گروه‌هایی که به ترتیب مقادیر ۵۰ و ۱۰۰ میکروگرم نانوذره روی را

دریافت کرده بودند نسبت به گروه شاهد دارای روند افزایشی بود که از این نظر دارای اختلاف معنی‌دار بود.



شکل ۶-سنجش آنزیم ALT در گروه شاهد و گروه‌های کپور معمولی (*C. carpio*) تغذیه شده با دوزهای مختلف نانوذره آهن

* نشان دهنده وجود اختلاف آماری معنی‌دار در سطح $p < 0.05$ با سایر ستون‌ها در همان مقطع زمانی می‌باشد.



شکل ۷- سنجش آنزیم ALT در گروه شاهد و گروه‌های کپور معمولی (*C. carpio*) تغذیه شده با دوزهای مختلف نانوذره روی

* اعداد با حروف غیر یکسان در هر مجموعه دارای اختلاف آماری معنی‌دار در سطح $p < 0.05$ می‌باشند.

بحث و نتیجه‌گیری

در تحقیق حاضر تیمار ماهیان با نانو ذرات اکسید آهن و روی در فواصل زمانی مختلف مورد تحقیق و پژوهش قرار گرفت تا اثر تیمار خوارکی بلندمدت ماهیان با این نانوذرات، بررسی و در صورت مشاهده اثرات سوء یا مفید بافتی و آنزیمی، نقطه عطفی برای انجام پژوهش‌های بعدی در زمینه این عناصر در سطح نانوذره باشد. در طی پژوهشی به اثبات رسیده که نیاز تغذیه‌ای و فیزیولوژیک به عناصر ضروری از جمله آهن، روی و مس در دوره بلوغ جنسی و بعد از آن که با جهش رشد همراه است بیش از دوره قبل از بلوغ است. از این رو تأمین این عناصر در رژیم غذایی از طریق غنی سازی مواد اولیه در صنایع غذایی و یا تجویز داروهای مکمل ضروری به نظر می‌رسد (Alirezaee *et al.*, 2013). اوگینو و یانگ (Ogino and Yang, 1978) اظهار داشتند که کمبود روی (۱ میلی‌گرم در هر کیلوگرم غذا) باعث توقف رشد، کاهش هضم‌پذیری پروتئین و کربوهیدرات و به احتمال زیاد در نهایت سبب کاهش فعالیت آنزیم کربوکسی پپتیداز می‌شود (Ogino and Yang, 1978). نتایج حاصل از مطالعه و بررسی بافت عضله در این تحقیق حاکی از تغییرات قابل ملاحظه در بافت عضله بود. با تغذیه ماهیان توسط نانوذرات ترمیم در بافت عضلانی اتفاق افتاد. ترمیم بافت عضله با افزایش دوز نانوذره ارتباط مستقیم داشت. در این پژوهش مشخص شد که تأثیر نانوذره آهن در ترمیم عضله بیشتر و سریع‌تر از نانوذره روی است. در واقع نتایج حاصل از این پژوهش حاکی از این است که تأثیر بافتی نانوذره اکسید آهن فقط وابسته به غلظت می‌باشد در صورتی که تأثیر بافتی نانوذره روی هم وابسته به غلظت و هم وابسته به زمان است.

مطالعات نشان داده است که ماهیان کپور معمولی و قزل‌آلای رنگین‌کمان قادرند مقدار ۱۹۰۰-۱۷۰۰ میلی‌گرم روی در هر کیلوگرم غذا را بدون نشان دادن علائم سمیت ظاهری تحمل کنند. میزان نیاز این دو ماهی به روی ۳۰-۱۵ میلی‌گرم گزارش شده است (Lah, 2000). قابلیت دسترسی زیستی به روی متغیر است و بستگی به ترکیب جیره غذایی دارد (Halver and Hardly, 1989). در گزارشی دیگر مشخص شد که مهم‌ترین علت عدم تأثیرات سمی نانوذرات اکسید آهن بر جانوران، حذف سریع آن‌ها از جریان خون توسط ماکروفاژهای موجود در کبد، طحال و گره‌های لنفاوی است. البته این حذف سریع، پس از پدیده اپسونیزاسیون تجمع پروتئین‌های خون در اطراف نانوذرات رخ می‌دهد که باعث تحریک سیستم ایمنی و دفع نانوذرات می‌شود. بنابراین بسیاری از نانوذرات تزریق شده به سرعت از جریان خون خارج و فقط مقدار کمی از آن‌ها فرصت نفوذ و ورود به اندام‌های مختلف بدن را پیدا می‌کنند و در نتیجه اثرات جانبی چندانی ایجاد نمی‌کنند (Shubayer *et al.*, 2009). براساس یافته‌ای دیگر در پنج گونه از ماهیان خلیج فارس مشخص شد که تجمع زیستی فلزات در کبد بیشتر از عضله می‌باشد (Agah *et al.*, 2009). در بررسی غلظت سرب و روی در بافت‌های کبد و عضله دو

گونه ماهی پرورشی کپور معمولی و قزل‌آلای رنگین‌کمان مشاهده شد که میزان روی در کبد بیشتر از عضله است (Askari Sary and Velayatzadeh, 2011). روی به طور عمده در استخوان و پوست تجمع می‌یابد. گرچه کبد، آبشش و کلیه نیز میزان قابل توجهی از این عنصر را جمع می‌کنند. مطالعات میکروسکوپی کلیه، کبد و طحال در موش صحرایی نر در اثر تزریق سولفات روی نشان داد که آسیب‌های بافتی در کبد بیشتر است اما تغییرات بافتی و سلولی بیشتر از نوع برگشت‌پذیر بودند (Sohrabi and Gholami, 2009). مطالعات پیرامون نقش عناصر آهن و روی در انسان نشان می‌دهند که تمرینات شدید موجب کاهش زیاد غلظت این عناصر در بدن می‌شوند. کاهش غلظت این عناصر منجر به کاهش قدرت و استقامت عضلانی می‌شود (Ovesen *et al.*, 2001). گروهی از محققان نیز نقش این عناصر را در فعالیت‌های حرکتی بررسی و وجود این عناصر را در عضلات موجب افزایش قدرت و استقامت عضلانی و کمبود آن را موجب کاهش عملکرد حرکتی گزارش کرده‌اند (Krotkiewski *et al.*, 1982). اطلاعات نسبتاً کمی در مورد جذب و متابولیسم آهن در ماهی و سایر موجودات آبی وجود دارد به نظر می‌رسد که مکانیسم جذب آهن از لوله گوارش و ذخیره و ترشح آن در ماهیان مشابه سایر مهره‌داران باشد. اگر چه قسمت اعظم جذب آهن در موکوس روده صورت می‌پذیرد، بخشی نیز از طریق غشای آبشش‌ها جذب می‌شود. اما منبع اصلی تأمین آهن برای متابولیسم، غذاست. از طرفی آهن و ترکیبات آن ممکن است اثرات مضر بر جمعیت ماهیان داشته باشد (Bury and Grosell, 2003). انباشتگی زیستی آهن در ماهیان اثبات شده است. افزایش حضور آهن در بافت‌های حیوانی ممکن است فرآیندهای فیزیولوژیک طبیعی ماهی را مختل و سلامتی ماهی و مصرف کننده آن را تهدید کند (Nunes *et al.*, 2010). آزمایشات گسترده برای بررسی اثرات سمی داروهای جدیدی که قرار است در انسان یا حیوان به کار گرفته شوند، ضروری است. یکی از آزمایشات اولیه برای تشخیص ایمنی نانو ذرات، مطالعه بافت‌های بدن بعد از مواجهه با آنهاست (Lewin *et al.*, 2000). داروهای حاوی نانو ذرات بایستی بدون بر جای گذاشتن پس ماند توسط بدن دفع شوند، در غیر این صورت ممکن است در قسمت‌های معینی از سلول مانند لیپوزوم‌ها یا برخی بافت‌های سیستم فاگوسیتوزی انباشته شوند که می‌تواند ایجاد جراحت هیستوپاتولوژیکی کند (Neuberger *et al.*, 2005). در تحقیق حاضر نتایج حاکی از تاثیر نانو ذرات بر ساختار مورفولوژیک و عملکرد طبیعی کبد و به تبع آن باعث افزایش سطح سرمی آنزیم‌های کبدی AST و ALT در ماهیان تغذیه شده با نانو ذرات اکسید آهن و روی نسبت به گروه شاهد گردید. از آنجا که کبد اندامی است که متابولیسم اولیه مواد غیر زیستی را انجام می‌دهد و با تغییر در ساختار مورفولوژیک این مواد، در برخی موارد، سم زدایی می‌نماید (Rocha and Monteiro, 1999). تأثیر آلاینده‌گی فلزات به صورت افزایش یا کاهش فعالیت آنزیم‌های کبدی و ایجاد تغییرات هیستوپاتولوژیک کبدی بروز می‌کند (Paris-Palacios *et*

(*al.*, 2000). به همین دلیل در ارزیابی آسیب کبد، سنجش سطوح آنزیم‌هایی نظیر ALT، AST و ALP به طور وسیع مورد استفاده قرار می‌گیرد. وقوع نکروز یا آسیب غشای سلول باعث رها شدن این آنزیم‌ها به گردش خون می‌شود. افزایش سطح AST در سرم، آسیب کبد نظیر هپاتیت‌های ویروسی، انفارکتوس قلبی و صدمات عضلانی را نشان می‌دهد. ALT که تبدیل آلانین به پیرووات و گلوتامات را کاتالیز می‌کند، برای کبد اختصاصی‌تر بوده و پارامتر مناسب‌تری برای تشخیص آسیب کبد می‌باشد. سطوح افزایش یافته آنزیم‌های سرمی حاکی از نشت سلولی بوده و نشانگر آسیب ساختار و اختلال عملکرد غشاهای سلولی در کبد می‌باشد (Drotman and Lawhan, 1978). ALT و AST جزء سرمی آنزیم‌های غیرعملکردی پلاسما هستند که به طور طبیعی در سلول‌های برخی از اندام‌ها از جمله کبد قرار گرفته‌اند. یکی از دلایل افزایش سطح سرمی این آنزیم‌ها ممکن است تغییر در نفوذپذیری غشای پلاسمایی سلول‌های کبدی یا صدمات سلولی حاصل از قرار گرفتن در معرض نانوذرات باشد. بنابراین نشت آنزیم‌های کبدی به داخل خون، ابزار بسیار مفیدی در مطالعات آسیب کبدی با نانوذره آهن و روی می‌باشد (Park *et al.*, 2010). اثر نانو ذره اکسید آهن بر بافت و آنزیم کبدی نشان داد که غلظت بالای از نانو ذرات اکسید آهن می‌تواند اثرات نامطلوبی بر روی کبد داشته و باعث صدمه به بافت کبدی و افزایش سطح آنزیم‌های کبدی شود (Yousefi Babadi *et al.*, 2013). بررسی‌های بیشتر نشان می‌دهد که نانوذرات اکسید آهن در غلظت‌های بالای ۱۵۰ میکروگرم بر کیلوگرم باعث افزایش معنی‌داری در غلظت آنزیم ALT در ماهی قزل‌آلای رنگین‌کمان می‌شوند. این آنزیم برای کبد اختصاصی بوده و آسیب سلول‌های کبدی باعث افزایش آزاد شدن این آنزیم می‌گردد. از این رو ممکن است دلیل افزایش این آنزیم تأثیر تخریبی نانوذرات اکسید آهن بر سلول‌های کبدی باشد (Christ-Crain *et al.*, 2004) آمینوترانسفرازها معرفی برای سلامت سلول‌های کبدی به شمار می‌روند و در مراحل اولیه تخریب کبد، آنزیم‌های سیتوپلاسمی هپاتوسیت‌ها احتمالاً از سلول‌ها به داخل جریان خون نشت می‌کنند و نفوذپذیری غشاء افزایش می‌یابد. احتمالاً در اثر از دست دادن سلول‌های کبدی، این آنزیم‌ها در خون آزاد می‌شوند. بنابراین، افزایش این آنزیم‌ها نشانه‌ای از آسیب سلول‌های کبدی است که با نتایج هیستولوژی و آنزیمی بافت کبد در این مطالعه مطابقت دارد.

نانوذرات اکسید آهن در غلظت‌های بالا ۱۵۰ میکروگرم بر کیلوگرم اثرات سمی بر فعالیت کبد و تیروئید دارند و فعالیت آن‌ها را مهار می‌کنند و از آنجایی که سیستم هورمونی تیروئیدی نقش بسیار مهمی را در اعمال متابولیسمی بافت‌ها ایفا می‌کند و هرگونه اختلال در عملکرد این سیستم آندوکروینی خسارات جبران‌ناپذیری را به بافت‌ها وارد می‌کند. به نظر می‌رسد تغییر در میزان آنزیم‌های کبدی به دلیل اثرات نانوذرات اکسید آهن و روی بر هورمون‌های تیروئیدی باشد (Afkhami Ardakani *et al.*, 2012). از طرفی برخی نانوذرات با تولید رادیکال‌های آزاد و انواع اکسیژن فعال سمیت ایجاد می‌کنند و

باعث آسیب می‌شوند. احتمالاً رادیکال‌های آزاد حاصل از نانو ذرات آهن و روی با آسیب به کبد باعث پراکسیداسیون لیپیدهای غشای آن و در نتیجه کاهش سیالیت غشاء و از بین رفتن ساختمان و عملکرد آن شده و متعاقباً منجر به افزایش غلظت آنزیم‌های کبدی در خون شده است. بنابراین بالارفتن این آنزیم‌ها نشانه‌ای از تخریب سلول‌های کبدی است (Rastogi, 2012). در بررسی اثرات مزمن فلز روی (کلرید روی) بر بافت‌های کبد، کلیه و طحال در موش صحرایی، مطالعات میکروسکوپی اندام‌های مورد مطالعه نشان داد که آسیب‌های هیستوپاتولوژیک در کبد بیشتر است. تغییرات بافتی و سلولی بیشتر از نوع آزار سلولی و برگشت‌پذیر بودند. از جمله این تغییرات می‌توان به پیکنوزده شدن هسته سلول‌ها، افزایش سلول‌های التهابی که با برداشتن عامل پاتولوژیک سلول‌ها می‌توانند دوباره فعالیت فیزیولوژیک خود را از سر بگیرند، اشاره کرد. البته در طولانی مدت ممکن است تغییرات برگشت‌پذیر نباشند و سلول از بین برود. همچنین مطالعات نشان می‌دهد در اثر تزریق سولفات روی در موش صحرایی اختلالاتی در ترشح آنزیم‌های آلکالین فسفاتاز و آسپارات آمینوترانسفراز و آلانین‌ترانسفراز دیده می‌شود، که این حاکی از آسیب سلول‌های کبدی است (Sohrabi and Gholami, 2009)

در نهایت لازم به ذکر است که کاربرد نانوذرات مختلف، مطالعات دقیق و جامع‌تری را پیرامون تأثیرات این نانوذرات بر موجودات زنده می‌طلبد. استفاده از مدل‌های حیوانی و روش‌های مختلف تیمار و نانوذرات به دست آمده از قارچ‌ها و گیاهان با ترکیبات و قطره‌های مختلف، اقل‌های نوینی را جهت بررسی کاربردهای فناوری نانو در زیست‌شناسی نمایان می‌کند. همچنین تولید نانو ذرات مهندسی شده در مقیاس وسیع ممکن است منجر به مواجهه ناخواسته این ترکیبات با انسان‌ها و محیط زیست شود. درک سمیت آن‌ها بر موجودات زنده و محیط زیست از نظر فرآیندهای جذب، توزیع زیستی، متابولیسم و دفع نانو مواد در موجود زنده ضروری می‌باشد. بنابراین جهت اطمینان از اینکه نانو ذرات برای موجودات زنده و محیط بی‌خطر می‌باشند، سمیت باید تا سطح بسیار اندک کاهش یابد. دستیابی به این هدف نیازمند مطالعه بیشتر با تمرکز بر فاکتورهای سمیت نانوذرات اکسید فلزی می‌باشد. در نتیجه‌گیری کلی مطالعه میکروسکوپی اندام‌های مورد مطالعه و مقایسه گروه‌هایی که قبلاً توسط نانوذرات تغذیه شده بودند با گروه شاهد و گروه‌های روز ۶۰ نشان داد که استفاده از نانوذرات در غذای ماهی جهت ترمیم عضلات مفید بوده و احتمالاً ماهیان روز صفر و همچنین ماهیان گروه شاهد دچار کمبود عناصر آهن و روی بودند که با استفاده از این نانوذرات بافت عضله ترمیم پیدا کرد. همچنین این مطالعه نشان داد که نانوذره آهن نسبت به نانوذره روی تغییرات سریع‌تری در بافت ایجاد می‌کند. بنابراین می‌توان نتیجه‌گیری نمود که تأثیر نانوذره آهن در بافت فقط وابسته به دوز است و با افزایش دوز تأثیرات بیشتر و سریع‌تری در بافت دارد ولی تأثیر نانوذره روی در بافت هم وابسته به دوز و هم

وابسته به زمان است به طوری که با افزایش دوز و گذشت زمان تأثیرگذاری بیشتری از این نانوذره مشاهده شد.

تشکر و قدردانی

نگارندگان این تحقیق از آقایان عابد زیدعلی، مجتبی شاکریاری، مهرداد نهبوندچی به سبب همکاری ارزنده ایشان سپاسگزاری می‌نمایند.

منابع

- Afkhami Ardakani M., Shirband A., Golzadeh J., Asadi Samani M., Latifi A., Khyllapur M., Jafari N., 2012. Effects of iron oxide nanoparticles on concentration liver enzymes, thyroid hormones and thyroid stimulating hormone in rat. *Journal of the Shahrekord University Medical Sciences*, 14(6): 82-88. (In Persian).
- Agah H., Leermakers M., Elskens M., Fatemi S.M.R., Baeyens W. 2009. Accumulation of trace metals in the muscle and liver tissues of five species from the Persian Gulf. *Journal of Environmental Monitoring and Assessment*, 157: 499-514.
- Alirezaee M., Behnam-Rassouli M., Mahdavi Shahri N., Chamsaz M. 2013. Epidemiological study of trace elements (Iron, Zinc, Copper, Chromium and Cobalt) in nails of sexually premature and matured boys. *Iranian Journal of Biology*, 269(1): 136-142. (In Persian).
- Alivisatos A.P. 1996. Semiconductor clusters, nanocrystals and quantum dots. *Science*, 271(5251): 933-9.
- Askari Sary A., Velayatzadeh M. 2011. Evaluation of lead and zinc concentrations in liver and muscle tissues of two fish species farmed common carp and *rainbow trout* bows. *Iranian Veterinary Journal*, 7(1): 30-33. (In Persian).
- Bury N.R., Grosell M. 2003. Mechanistic study of waterborne iron acquisition by a freshwater teleost fish, zebrafish (*Danio rerio*). *Journal of Experimental Biology*, 260: 3529-3535.
- Christ-Crain M., Meier Cpuder J., Staub J., Huber P., Keller U. 2004. Changes in liver function correlate with the improvement of lipid profile after restoration of euthyroidism inpatients with subclinical hypothyroidism. *Experimental and Clinical Sciences: International online journal for advances in science*, 3:1-9.
- Drotman R., Lawhan G. 1978. Serum enzymes are indications of chemical induced liver damage. *Drug and Chemical Toxicology*, 1: 163-171.
- Koch C. 2002. Nanostructured materials. processing, properties and potential applications. CRC Press, 176P.

- Fukuhara N., Suzuki K., Takeda K., Nihei Y. 2008. Characterization of environmental nanoparticles. *Applied Surface Science*, 255(14): 1538-1540.
- Giannini E.G., Testa R., Savarino V. 2005. Liver enzyme alteration: a guide for clinicians. *Canadian Medical Association Journal*, 172(3): 367-379.
- Halver J.E., Hardy R.W. 1989. The vitamins. In: Halver JE (Eds.). *Fish Nutrition*. Academic Press, New York, USA, pp: 31-109.
- Heinlaan M., Ivask A., Blinova I., Dubourguier H.C., Kahru A. 2008. Toxicity of nanosized and bulk ZnO, CuO and TiO₂ to bacteria *Vibrio fischeri* and crustaceans *Daphnia magna* and *Thamnocephalus platyurus*. *Chemosphere*, 71(7): 1308-1316.
- Krotkiewski M., Gudmundsson M., Backstrom P., Mandroukas K. 1982. Zinc and muscle strength and endurance. *Acta Physiologica Scandinavica*, 116: 309-311.
- Kulthong K., Maniratanachote R., Kobayashi Y., Fukami T., Yokoi T. 2012. Effects of silver nanoparticles on rat hepatic cytochrome P450 enzyme activity. *Xenobiotica*; 42(9): 854-862.
- Lah S.P. 2000. Nutrition and health of fish. In: Cruz –Suarez LE, Ricque-Marie D, Tapia-Salazar M, Olvera-Novoa MAY, Civera-Cerecedo R. (Eds.). *Avances en Nutricion Acuicola V. Memorias del V Simposium Internacional de Nutricion Acuicola*, pp: 19-22.
- Lewin M., Carlesso N., Tung C., Tang X., Cory D., Scadden D, Weissleder R. 2000. Tat peptide derivatized magnetic nanoparticles allow in vivo tracking and recovery of progenitor cells. *Nature Biotechnology*, 18(4): 410-414.
- Mahshid S., Ghamsari M.S., Askari M., Afshar N., Lahuti S. 2006. Synthesis of TiO₂ nanoparticles by hydrolysis and peptization of titanium isopropoxide solution. *Semicond Phys Quantum Electron Optoelectron*, 9(2): 65-68.
- Martoja R., Martoja–Pierson M. 1967. *Initiation Aux Techniques de l histology animale*. Masson et Cie, Paris. 345 P.
- Mirkovic B., Turnsek T.L., Kos J. 2010. Nanotechnology in the treatment of cancer. *Zdravniski Vestnik*, 79(2): 146-55.
- Neuberger T., Schopf B., Hofmann H., Hofmann M., Von Rechenberg B. 2005. Superparamagnetic nanoparticles for biomedical applications: Possibilities and limitations of a new drug delivery system. *Journal of Magnetism and Magnetic Materials*, 293: 483–496.
- Nunes E.S., Desai S.N., Desai P.V. 2010. Effect of ferrous sulphate on aspartate and alanine aminotransferases of brain of *Tilapia mossambica*. *Food and Chemical Toxicology*, 48: 490–494.
- Ogino C., Yang G.Y. 1978. Requirement of rainbow trout for dietary zinc. *Nippon Suisan Gakkaishi*, 44: 1015-1018.
- Ovesen J., Moller-Madsen B., Thomsen J.S., Danscher G., Mosekilde L. 2001. The positive effects of zinc on skeletal strength in growing rats. *Bone*, 29: 565-570.

- Paris-Palacios S., Biagianti-Risbourg S., Vernet G. 2000. Biochemical and (ultra) structural hepatic perturbation of *Brachydanio rerio* (Teleostei, Cyprinidae) exposed to two sublethal concentrations of copper sulphate. *Aquaculture Toxicology*, 50: 109-124.
- Park E.J., Bae E., Yi J., Kim Y., Choi K., Lee S.H. 2010. Repeated-dose toxicity and inflammatory responses in mice by oral administration of silver nanoparticles. *Environmental Toxicology and Pharmacology*, 30(2): 162-168.
- Pratt D.S, Kapla, M.M. 2005. Evaluation of liver function. In: Braunwald E, Kasper AS, Fauci AL (Eds.). *Harrison's principles of internal medicine*. 21st edition. New York: McGraw Hill, pp: 1813-1817.
- Rastogi I.D. 2012. Nanotechnology: safety paradigms. *Journal of Toxicology and Environmental Health*, 4: 1-12.
- Revell P.A. 2006. The biological effects of nanoparticles. *Nanotechnology Perceptions*, 2: 283-98.
- Rocha E., Monteiro R.A.F. 1999. Histology and cytology of fish liver: A review. In: Saksena DN (Eds.). *Ichthyology: Recent research advances*. Science Publishers, Enfield, New Hampshire, pp: 321-344.
- Shubayer V.I., Pisanic T.R., Jin S. 2009. Magnetic nanoparticles for theragnostics. *Advanced Drug Delivery Reviews*, 61: 467-77.
- Sohrabi D., Gholami M. 2009. Effects of chronic zinc (zinc chloride) on the tissues liver, kidney and spleen in rats (RAT). *Journal of Developmental Biology*, 1(2): 9-15 (In Persian).
- Yousefi Babadi V., Najafi L., Najafi A., Gholami H., Beigi M.E. 2013. Evaluation of iron oxide nanoparticles effects on tissue and enzymes of liver in rats. *Journal of Pharmaceutical And Biomedical Sciences*, 23(4): 13226-13229.
- Zhang X.D., Wu H.Y., Wu D., Wang Y.Y., Chang J. H., Zhai Z.B. 2010. Toxicologic effects of gold nanoparticles in vivo by different administration routes. *International Journal of Nanomedicine*, 5: 771-81.