



دانشگاه گنبد کاووس

نشریه "پژوهش‌های ماهی‌شناسی کاربردی"

دوره دوم، شماره سوم، پاییز ۹۳

<http://jair.gonbad.ac.ir>

مطالعه استخوان‌شناسی سیاه ماهی توئینی

(*Capoeta damascina* Valenciennes, 1842) حوضه دجله

پریا رضوی پور^۱، سهیل ایگدری^{۲*}، هادی پورباقر^۳

^۱ دانش‌آموخته کارشناسی‌ارشد گروه شیلات، دانشکده منابع طبیعی دانشگاه تهران، کرج، ایران

^۲ استادیار گروه شیلات، دانشکده منابع طبیعی دانشگاه تهران، کرج، ایران

^۳ دانشیار گروه شیلات، دانشکده منابع طبیعی دانشگاه تهران، کرج، ایران

تاریخ ارسال: ۹۲/۱۱/۱۲؛ تاریخ پذیرش: ۹۳/۱/۱۶

چکیده

جنس سیاه ماهی (*Capoeta*) از جمله آرایه‌های پیچیده از نظر آرایه‌شناسی در آب‌های داخلی ایران می‌باشد. در بین اعضای این جنس، مقایسه ویژگی‌های ریخت‌سنجی و شمارشی اعضای گونه سیاه ماهی توئینی (*Capoeta damascina*) در حوضه‌های مختلف علی‌رغم وجود برخی تفاوت‌ها، امکان جداسازی آنها را براساس این ویژگی‌ها نمی‌دهد. از این‌رو استخوان‌شناسی در آنها به‌عنوان یک ویژگی مهم در بررسی مطالعات تاکسونومی می‌تواند مورد استفاده قرار گیرد. همچنین شناخت ویژگی‌های استخوان شناختی ماهیان بویژه ساختار سر در درک ویژگی‌های زیستی از قبیل تغذیه و تنفس نیز کاربرد دارد. بنابراین این مطالعه با هدف بررسی استخوان‌شناسی سیاه ماهی توئینی از حوضه دجله به اجرا درآمد. برای این تحقیق تعداد ۲۰ قطعه نمونه از رودخانه قشلاق توسط الکتروشوکر نمونه‌برداری گردید. نمونه‌ها پس از بیهوشی در فرمالین ۱۰ درصد بافری تثبیت و سپس برای مطالعه استخوان‌شناسی رنگ‌آمیزی و شفاف‌سازی شدند. در این تحقیق بررسی ساختار استخوانی سیاه‌ماهی توئینی بررسی و توصیف گردید. ساختار اسکلتی این گونه تفاوت‌هایی را در فرم استخوان‌های فکین، مربعی، ساده، اطراف پروانه‌ای، بخش‌های مختلف استخوان قاعده‌ای پس‌سری و اوروهیال با دیگر کپورماهیان نشان داد که می‌توانند به‌عنوان ویژگی‌های استخوان‌شناسی قابل تشخیص آن در نظر گرفته شوند. با توجه به عدم کارایی صفات اندازه‌گیری و شمارشی در مطالعات آرایه‌شناسی این گونه نتایج این تحقیق می‌تواند به‌عنوان پایه‌ای برای مطالعات آتی اعضای این آرایه مورد استفاده قرار گیرد.

واژه‌های کلیدی: سیاه ماهی توئینی (*Capoeta damascina*)، آرایه‌شناسی، استخوان‌شناسی، کپورماهیان.

*نویسنده مسئول: soheil.eagderi@ut.ac.ir

مقدمه

جنس سیاه‌ماهی (*Capoeta*) از خانواده کپور ماهیان (Cyprinidae) در جنوب غربی آسیا گسترش داشته و دارای ۲۰ گونه می‌باشد که هفت گونه از آن در ایران گزارش شده است. اعضای این جنس دارای سرگرد و بدنی دراز می‌باشند. دهان در آنها زیرین می‌باشد و یک فک زیرین با صفحه‌ای تیز و شاخی شکل می‌باشد. در بین اعضای این جنس در ایران گونه سیاه‌ماهی تویینی (*Capoeta damascina*)، (Valenciennes, 1842) نسبت به سایر گونه‌های این جنس پراکنش وسیع‌تری دارد و در حوضه‌های دجله، هرمزگان، کرمان، جازموریان، کر، خلیج، اصفهان، دریاچه نمک و کویر نمک یافت می‌شود (Abdoli, 2000; Coad, 2013). با توجه به تفاوت‌های ریختی مختلف موجود در بین اعضای این گونه در حوضه‌های مختلف، محققان اعتقاد به جداسازی این گونه به گونه‌های متعدد دارند (Krupp F. 1985; Bianco and Banarescu, 1982). مقایسه ویژگی‌های ریخت‌سنجی و شمارشی اعضای این گونه در حوضه‌های مختلف علی‌رغم وجود برخی تفاوت‌ها، امکان جداسازی آنها را براساس این ویژگی‌ها نمی‌دهد. به‌عنوان مثال بیانکو و بانارسکو (Bianco and Banarescu, 1982)، گونه *Capoeta saadi* را براساس دهان کمائی شکل نسب به دهان مورب گونه *Capoeta capoeta* با یک پوشش نسبتاً توسعه یافته شاخی بر روی لب‌ها، توصیف و جداسازی نمودند. سیاه‌ماهی تویینی دارای پراکنش وسیع در حوضه‌های مختلف می‌باشد و از این رو تفاوت در ویژگی‌های ریختی آنها امکان دارد، به واسطه انعطاف‌پذیری ریختی تحت تأثیر شرایط محیطی متفاوت باشد. پس امکان استفاده از ویژگی‌های ریخت‌سنجی نمی‌تواند فاکتور قابل قبولی برای جداسازی گونه‌های مورد استفاده قرار گیرد.

استخوان‌شناسی ماهیان نسبت به سایر مهره‌داران بسیار پیچیده می‌باشد، چرا که اسکلت ماهیان دارای تعداد زیادی استخوان است. استخوان‌شناسی در بسیاری از مطالعات به‌عنوان ویژگی مهم در بررسی مطالعات تاکسونومی و شناخت ارتباط ماهیان مورد استفاده قرار می‌گیرد (Helfman, 2009). علاوه بر این امروزه بدلیل عدم انجام مطالعات مولکولی در مورد تمامی گونه‌های ماهیان، اساس ساختار رده‌بندی ماهیان، براساس ویژگی‌های استخوان‌شناسی استوار است. شناخت ساختارهای استخوانی علاوه بر کمک به مطالعات فسیل‌شناسی برای درک تکامل ماهیان، در بررسی‌های زیست‌شناسی ماهیان از جمله تغذیه، تنفس و شنا اهمیت زیادی دارد. بنابراین شناخت زیست‌شناسی یک گونه بدون شناخت کامل استخوان‌شناسی آن به ویژه ساختار اسکلتی سر، اسکلت بدن و باله‌ها امکان‌پذیر نخواهد بود (Helfman, 2009). از این‌رو این تحقیق با هدف توصیف و بررسی ساختار اسکلتی سیاه‌ماهی تویینی به اجرا در آمده است. نتایج این تحقیق علاوه بر کمک به شناخت ویژگی‌های استخوان‌شناسی این گونه، برای درک بهتر ویژگی‌های زیست‌شناسی آن از جمله تنفس و تغذیه، می‌تواند به‌عنوان مرجعی برای مقایسه با سایر جمعیت‌های گزارش شده *C. damascina* در بررسی‌های آرایه‌شناختی مورد استفاده قرار گیرد.

مواد و روش‌ها

برای این مطالعه تعداد ۲۰ نمونه سیاه ماهی توئینی از رودخانه قشلاق از پشت سد وحدت (حوضه دجله) به موقعیت جغرافیایی (۳۵°۲۹'N و ۴۷°۰۲'E) با استفاده از دستگاه الکتروشوکر نمونه‌برداری گردید. نمونه‌ها پس از بیهوشی در محلول فرمالین بافری ده درصد تثبیت و سپس برای مطالعات بعدی به آزمایشگاه منتقل شدند. از نمونه سیاه ماهی توئینی تعداد ۳ عدد با طول‌های استاندارد ۶/۶، ۷/۴ و ۵/۵۸ سانتی‌متر برای مطالعات استخوان‌شناسی انتخاب گردیدند. نمونه‌ها براساس روش اصلاح شده تیلور و وان دیک (Taylor and Van Dyke, 1985) توسط آلسیان‌بلو و آلیزارین رد شفاف‌سازی و رنگ‌آمیزی شدند. در این روش اصلاح شده، مراحل حذف چربی مورد استفاده قرار نگرفت و برای شفاف‌سازی نیز چهار مرحله آنزیم بافری شده هرکدام به مدت ۲۴ ساعت مورد استفاده قرار گرفت. برای مطالعات استخوان‌شناسی، نمونه‌های کامل و قطعات جدا شده با استفاده از اسکنر Epson V700 مجهز به حمام گلیسرین اسکن و تصویربرداری شدند. ساختارهای اسکلتی پس از جداسازی توسط یک دستگاه استریومیکروسکوپ Leica (مدل MS5) بررسی و توصیف شدند. نام‌گذاری ساختارهای استخوانی بر روی تصاویر اسکن شده نیز با استفاده از نرم‌افزار گرافیکی CorelDraw X5 انجام شد. نام‌گذاری ساختارهای استخوانی بر اساس (Rojo, 2009) صورت گرفت.

نتایج

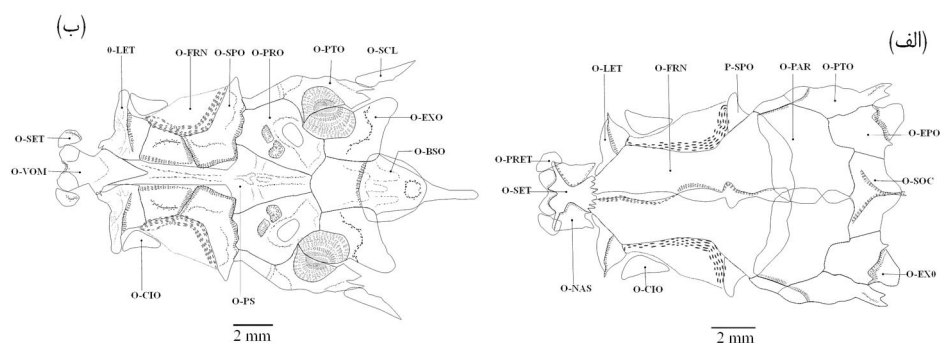
مجمعه عصبی (Neurocranium): بخش خلفی آن بیضی شکل و بیشترین پهنا را دارد (شکل ۱). ناحیه اتموئید (Ethmoid) به‌عنوان قدامی‌ترین بخش سقف مجموعه عصبی شامل استخوان‌های اتموئید فوقانی (Supraethmoid)، اتموئید جانبی (Lateral ethmoid)، پیش‌اتمئید (Pre-ethmoid) و استخوان ومر (Vomer) می‌باشد. مجموعه اتموئید فوقانی به‌صورت یک نوار مستطیل شکل در میانه بخش اتموئید و عمود بر سطح ومر قرار دارد. حاشیه قدامی و خلفی آن نیز پهن‌تر از بخش میانی بوده و در قسمت قدامی دارای دو برجستگی کوچک می‌باشد. حاشیه خلفی اتموئید فوقانی نیز توسط یک شکاف (Suture) زیگزاگی به استخوان پیشانی (Frontal) متصل است (شکل الف). استخوان ومر نسبتاً پهن بوده و در بخش قدامی-جانبی دارای دو برجستگی با سطح مقطع گرد است. استخوان ومر در قسمت خلفی باریک شده و به استخوان‌های حدقه‌ای پروانه‌ای (Orbitosphenoid) و اطراف پروانه‌ای (Parasphenoid) متصل است (شکل ب). استخوان اتموئید جانبی در قسمت خلفی-جانبی ناحیه اتموئید قرار دارد. این استخوان از بخش شکمی، به حدقه‌ای پروانه‌ای متصل بوده و به شکل یک مثلث که قاعده آن به سمت استخوان ومر و رأس آن به بیرون از ناحیه پرویزی امتداد دارد، دیده می‌شود. استخوان پیش‌اتمئید از سمت پشتی به استخوان کامی و از سمت خلفی به حاشیه قدامی استخوان ومر متصل می‌گردد (شکل ۱).

ناحیه بینایی (Orbital) شامل استخوان‌های پیشانی، حدقه‌ای پروانه‌ای، اسکروتیک (Sclerotic)، استخوان فوق‌چشمی (Supraorbital) و بالی پروانه‌ای (Pterosphenoid) است. بزرگترین استخوان سقف جمجمه پیشانی است که در بخش قدامی باریک و در بخش خلفی پهن می‌شود و طول آن حدود نصف طول کل جمجمه عصبی را شامل می‌شود. جفت استخوان‌های پیشانی در قسمت انتهایی تا حدودی دارای هم‌پوشانی هستند (شکل الف). استخوان پیشانی به محکمی به استخوان آهیانه چسبیده شده است. استخوان حدقه‌ای پروانه‌ای، تیغه میانی ناحیه بینایی را تشکیل می‌دهد و در قسمت قدامی - شکمی دارای تعدادی منفذ می‌باشد. این استخوان از سمت شکمی به قسمت پشتی استخوان اطراف پروانه‌ای و از قسمت خلفی به حاشیه قدامی استخوان بالی پروانه‌ای متصل است. استخوان بالی پروانه‌ای بخش خلفی حدقه چشم را تشکیل می‌دهد و از قسمت پشتی به استخوان پیشانی و از حاشیه جانبی خارجی به استخوان پروانه‌ای (Sphenotic) متصل می‌گردد (شکل ۱ الف).

ناحیه شنوایی (Otic) شامل استخوان‌های آهیانه (Parietal)، پروانه‌ای (Sphenotic)، جفت استخوان پتراوتیک (Pterotic)، پراوتیک (Prootic)، اطراف پروانه‌ای (Parasphenoid) و جفت استخوان روی پس سری (Epioccipital) می‌باشد. استخوان آهیانه مستطیل شکل با حاشیه دندانی بوده و از سمت خلفی به استخوان فوق پس سری (Supraoccipital) و از سمت جانبی به استخوان روی پس سری و پتراوتیک متصل است. این استخوان از سمت میانی با یکدیگر هم‌پوشانی دارند (شکل الف). پتراوتیک گوشه خارجی-پشتی جمجمه عصبی را تشکیل می‌دهد، که جانبی‌ترین قسمت جمجمه عصبی و بخش خلفی آن است و کانال تمپورال خط جانبی سری از داخل آن عبور می‌کند. بخش خلفی این استخوان دوشاخه بوده و به سمت پایین امتداد دارد. پتراوتیک در مجاورت بخش خلفی استخوان فوق غرابی قرار می‌گیرد و از سمت شکمی-خلفی به استخوان پس سری خارجی و از سمت قدامی - شکمی به پراوتیک متصل می‌شود. استخوان پروانه‌ای، پشت حدقه چشم قرار گرفته و بخشی از دیواره جانبی جمجمه را تشکیل می‌دهد (شکل ۱ ب). این استخوان L شکل بوده و از ناحیه خلفی به پراوتیک، از ناحیه شکمی به اطراف پروانه‌ای و از سمت قدامی خود به استخوان پیشانی متصل است. جفت استخوان پتراوتیک در قسمت قدامی استخوان قاعده پس سری قرار دارد که بزرگترین استخوان‌های کف جمجمه‌ی عصبی می‌باشد (شکل ۱ ب). این دو استخوان از ناحیه‌ی خلفی - جانبی به هم متصل هستند. این استخوان از سمت شکمی به استخوان اطراف پروانه‌ای، از سمت قدامی به استخوان پروانه‌ای، از سمت پشتی به پتراوتیک و از سمت خلفی - جانبی به استخوان پس سری خارجی (Exoccipital) متصل است. درون این استخوان حفره‌های متعددی برای عبور اعصاب دیده می‌شود (شکل الف). استخوان روی پس سری انتهایی‌ترین استخوان ناحیه شنوایی می‌باشد، که بین استخوان‌های ناحیه پس سری و پتراوتیک قرار دارد.

ناحیه پس سری (Occipital) شامل استخوان‌های پس سری خارجی، فوق پس سری (Supraoccipital)

و قاعده پس‌سری (Basioccipital) است. استخوان منفرد فوق پس‌سری که به شکل پنج ضلعی بوده و حاشیه قدامی آن به استخوان آهیانه متصل است. بخش داخلی پتراوتیک به همراه بخش داخلی پس‌سری خارجی فورامن مگنوم را بوجود می‌آورند. استخوان قاعده‌ی پس‌سری در قسمت خلفی-شکمی دارای ستیغ استخوانی نوک تیز می‌باشد و از قسمت جانبی به پس‌سری خارجی متصل است (شکل ۱ب).

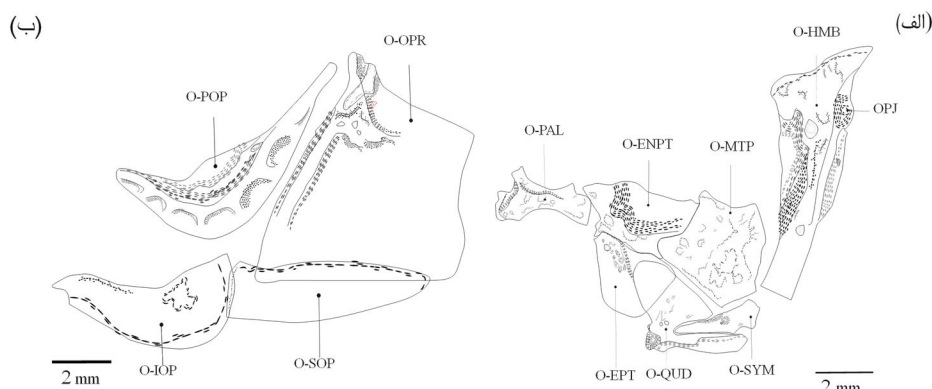


شکل ۱- مجسمه عصبی گونه *Capoeta damscina*. (الف) نمای پشتی و (ب) نمای شکمی.

fr-Exo: foramen exoccipital; BSO: basioccipital; EPO: epiotic; EXO: exoccipita; FRN: frontal; LET: lateral ethmoid; PAR: parietal; PRO: prootic; PS: parasphenoid; PTO: pterotic; SET: supraethmoid-ethmoid; SOC: supraoccipital; SPO: sphenotic.

مجسمه احشایی: در مجسمه احشایی اسکلت فک‌آویز (Suspensorium) شامل استخوان‌های فکی لامی (Hyomandibular)، مربعی (Quadrate)، ساده (Symplectic)، رجلي پشتی (Metapterygoid)، رجلي خارجی (Ectoptrygoid)، رجلي لامی (Endopterygoid) و کامی (Palatin) می‌باشد (شکل ۲الف). استخوان فکی لامی به شکل یک مثلث دراز است که در دو انتهای پشتی آن دو برجستگی مفصلی (Hyomandibular Condyle) قرار دارد که محل اتصال به مجسمه عصبی می‌باشد. در این مفصل‌ها برآمدگی مفصلی جلویی از عقبی کوچک‌تر می‌باشد. در سمت خلفی-پشتی فکی لامی، مفصل توپی آبششی (Opercular condyle) قرار گرفته است. استخوان فکی لامی در بخش عقبی دارای یک تیغه باریک و کوچک می‌باشد که از کنار برجستگی مفصلی اپرکولار شروع شده و تقریباً یک سوم طول فکی لامی را در برمی‌گیرد و این تیغه در زیر بخش جلویی استخوان سرپوش آبششی قرار گرفته و دارای یک منفذ کوچک است. قسمت جانبی-قدامی استخوان فکی لامی به شکل یک صفحه پهن می‌باشد و در قسمت شکمی نیز لوله‌ای شکل بوده و دارای ۲ منفذ می‌باشد. استخوان مربعی در پایین‌ترین بخش مجموعه فک‌آویز بوده و یک تیغه شکمی دراز در قسمت خلفی دارد. استخوان ساده در درون فرو رفتگی در بخش پشتی تیغه شکمی استخوان مربعی قرار دارد (شکل ۲-الف). برجستگی مفصلی (Quadrate condyle) استخوان مربعی نیز در ناحیه شکمی-قدامی قرار گرفته است. قسمت قدامی این استخوان روی

قسمت خلفی استخوان رجلي خارجی قرار دارد و حاشیه پشتی آن نیز به رجلي پشتی متصل می‌شود. استخوان ساده، در قسمت خلفی پهن بوده و در انتهای قدامی از پهنای آن کاسته شده است. این استخوان در قسمت جانبی - شکمی دارای یک برجستگی می‌باشد (شکل ۲ الف). استخوان رجلي پشتی از سمت قدامی بر روی رجلي داخلی قرار گرفته است. استخوان رجلي داخلی نیز از سمت قدامی به کامی متصل بوده و در قسمت قدامی دارای یک فرورفتگی می‌باشد. رجلي خارجی در قسمت قدامی مربعی و زیر رجلي داخلی قرار دارد. استخوان کامی ترین قسمت فک آویز بوده و رأس آن از سمت قدامی-پشتی به بخش زیرین اتموئید متصل است. این استخوان از سمت قدامی خود به زائده بالارونده استخوان فکی متصل است. استخوان کامی استوانه‌ای شکل بوده که در قسمت خلفی باریک و در قسمت قدامی پهن می‌گردد (شکل ۲-الف).



شکل ۲- استخوان‌های فک آویز، سقف دهان و سرپوش آبششی گونه *C. damascina*.

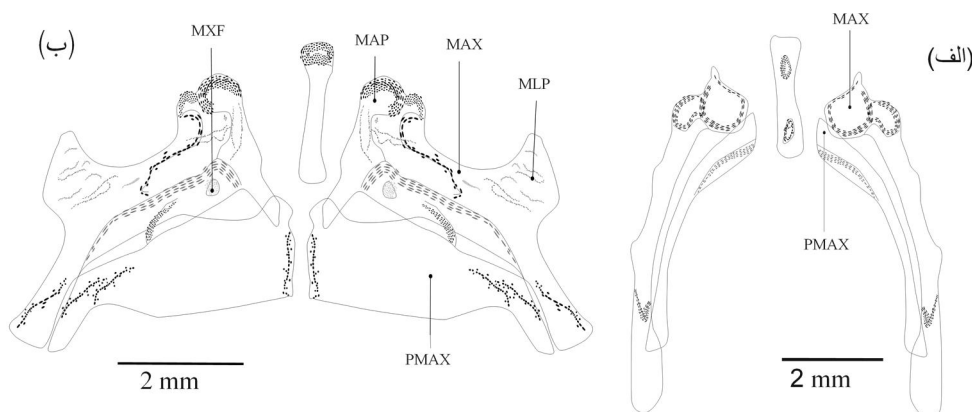
(الف) فک آویز و (ب) مجموعه سرپوش آبششی.

EPT: ectopterygoid; ENPT: endopterygoid; HMB: hyomandibulare; IOP: interopercle; MTP: metapterygoid; OPR: opercle; POP: praeopercle; QUD: quadrate; SOP: subopercle; SYM: symplectic.

مجموعه استخوان‌های سرپوش آبششی شامل چهار قطعه سرپوش آبششی (Opercle)، پیش سرپوش آبششی (Preopercle)، زیرسرپوش آبششی (Subopercle) و بین سرپوش آبششی (Interopercle) است (شکل ۲ ب). سرپوش آبششی بزرگترین با شکل بادبزنی مانند در گوشه قدامی - شکمی به سمت پایین کشیده شده است. لبه قدامی این استخوان در زیر لبه خلفی پیش سرپوش آبششی قرار دارد و حاشیه شکمی آن نیز به استخوان زیرسرپوش آبششی متصل است. فرورفتگی مفصلی برای اتصال برجستگی مفصلی فکی لامی در لبه قسمت قدامی-پشتی سرپوش آبششی قرار دارد (شکل ۲ ب). پیش سرپوش آبششی به شکل هلالی بوده و از قسمت قدامی به حاشیه خلفی-شکمی استخوان فکی لامی متصل است.

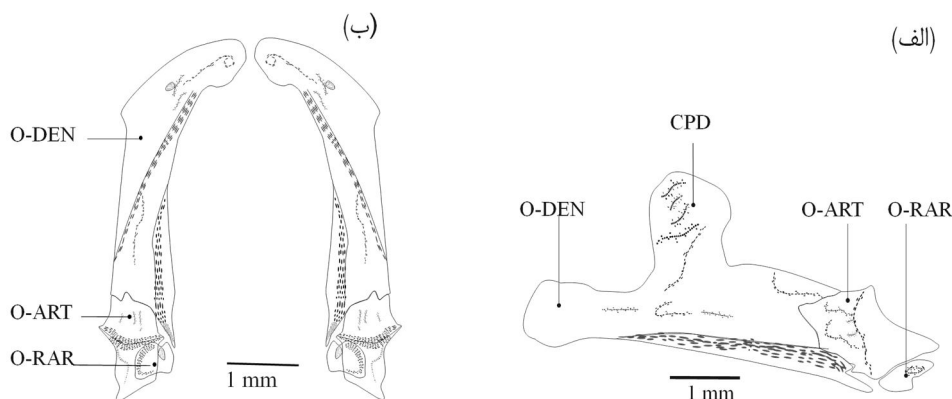
زیرسرپوش آبخشی دراز و کشیده بوده و بخش قدامی آن توسط بین‌سرپوشی پوشیده شده است. استخوان زیرسرپوش آبخشی در بخش خلفی پهن و در بخش قدامی باریک است (شکل ۲ب). بین‌سرپوش آبخشی از قسمت میانی به استخوان فوق لامی توسط یک لیگامنت متصل شده است.

اسکلت آرواره‌ای: استخوان‌های آرواره به دو دسته آرواره یا فک بالا و پایین تقسیم می‌شوند. آرواره بالا شامل استخوان‌های فکی (Maxilla) و پیش فکی (Praemaxilla) و آرواره پایین شامل دندانانی (Dentary)، مفصلی (Articular) و زاویه‌ای (Retroarticular) می‌باشد (شکل ۳). استخوان پیش فکی از نمای قدامی کمانی شکل بوده و با زاویه قائم به سمت عقب کشیده شده است و تنها نیمه پایینی آن از نمای قدامی قابل مشاهده است. بخش خلفی آن نسبت به بخش قدامی کوچک‌تر است. پیش فکی در نمای داخلی در قسمت قدامی-پشتی دارای برآمدگی کوچکی می‌باشد (شکل ۳الف). از نمای داخلی استخوان فکی دارای زائده باریک متمایل به سمت جلو در قسمت قدامی است که به طرف زیرین منحرف می‌شود. همچنین لبه شکمی استخوان فکی از لبه‌پشتی آن باریک‌تر است و این بخش باریک نیمه پشتی پیش فکی را می‌پوشاند. در میانه نازک شده شکمی استخوان فکی یک منفذ قرار دارد. استخوان فکی از سمت خلفی به سمت عقب انحناء پیدا کرده و بخش انتهایی آن به سمت پایین متمایل شده است. بخش انتهایی استخوان فکی دارای برجستگی است که محل اتصال بخش انتهایی پیش فکی به واسطه یک لیگامنت می‌باشد (شکل ۳ب). در فک زیرین استخوان دندانانی به همراه استخوان‌های زاویه‌ای و مفصلی به محکمی به هم متصل هستند. استخوان دندانانی در قسمت قدامی کشیده و به صورت لوله‌ای است. در قسمت میانی استخوان دندانانی بزرگ کورونوئید قرار گرفته است (شکل ۳ الف). استخوان در قسمت خلفی به استخوان مربعی متصل می‌شود. استخوان زاویه‌ای از سمت پشتی به قسمت شکمی استخوان مفصلی متصل می‌شود (شکل ۳ب).



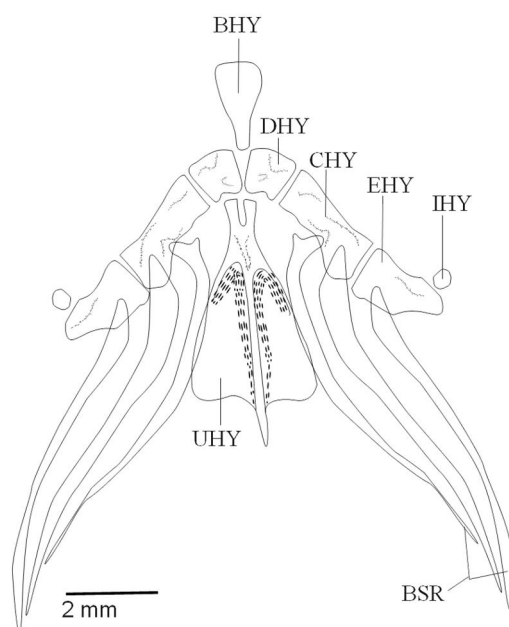
شکل ۳- استخوان‌های فک بالای گونه *C. damascina*. (الف) نمای قدامی و (ب) نمای داخلی.

MAP: Maxillary ascending process; MAX: maxillare; MLP: Maxillary lateral process;
PMAX: premaxillare



شکل ۴- استخوان‌های فک پایین، گونه *C. damascina*. (الف) نمای جانبی و (ب) نمای بیرونی.
ART: articulare; CPD: Coronoid process of dentary; DEN: dentale; RAR: retroarticulare

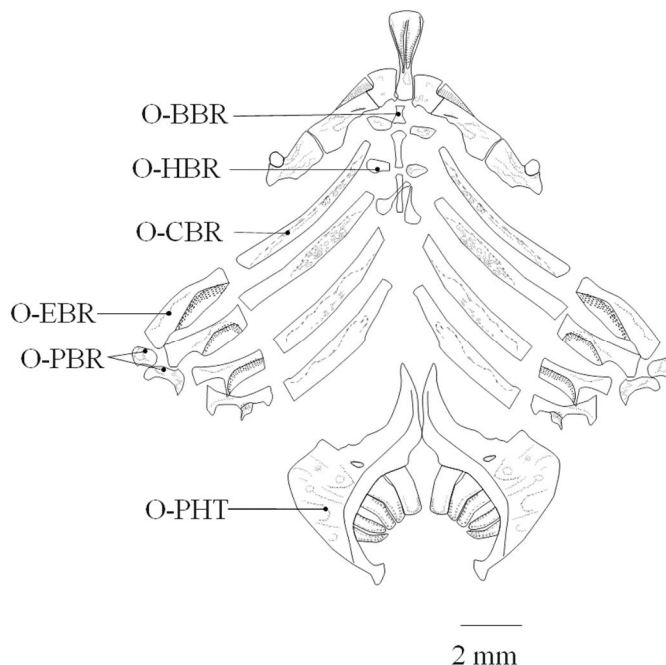
مجموعه کمان لامي شامل استخوان‌های منفرد لامي (Urohyal) و قاعده لامي (Basihyal) و جفت استخوان‌های زیرلامي (Hypohyal) غضروف لامي (Ceratohyal)، فوق لامي (Epihyal) و بين لامي (Interhyal) و سه جفت شعاع پایه آبششی (Branchiostegal) می‌باشد (شکل ۴). استخوان لامي دارای یک بخش بیضی شکل با یک برجستگی میانی توسعه یافته به طرف پشت و یک بخش قدامی دارای دو شاخه جلویی است و به وسیله لیگامنت به استخوان زیرلامي متصل می‌باشد (شکل ۴). در هر سمت کمان لامي سه عدد استخوان شعاع پایه آبششی وجود دارد که از سمت قاعده خود به استخوان‌های غضروفي لامي و فوق لامي متصل هستند. شعاع‌های پایه آبششی هر سمت نسبت به سمت دیگر حالت واگرا دارند و به سمت بیرون تا حاشیه پشتی استخوان زیرسرپوشی آبششی امتداد دارند. اولین شعاع پایه آبششی به بخش میانی حاشیه خلفی غضروفي لامي و دومین شعاع آن به انتهای حاشیه خلفی غضروفي لامي و آخرین آن‌ها به استخوان فوق لامي متصل می‌باشد (شکل ۴). استخوان زیرلامي به استخوان غضروف لامي از طرفین، استخوان لامي از پشت و استخوان قاعده لامي از جلو متصل است. استخوان قاعده لامي مثلثی شکل بوده و بخش قدامی آن پهن تر از بخش خلفی است. استخوان غضروفي لامي بزرگترین استخوان این مجموعه می‌باشد. استخوان فوق لامي مثلثی شکل بوده و بخش انتهای آن باریک است و بر روی قسمت پشتی انتهای آن، استخوان کوچک بین لامي به صورت عمود بر آن قرار گرفته است (شکل ۴).



شکل ۴- مجموعه استخوان‌های کمان لامی گونه *C. damascina*.

BHY: basihyal; BSR: branchiostegale; CHY: ceratohyal; DHY and VHY: dorsal and ventral hypohyal; EHY: epihyal; IHY: interhyal; UHY: urohyal.

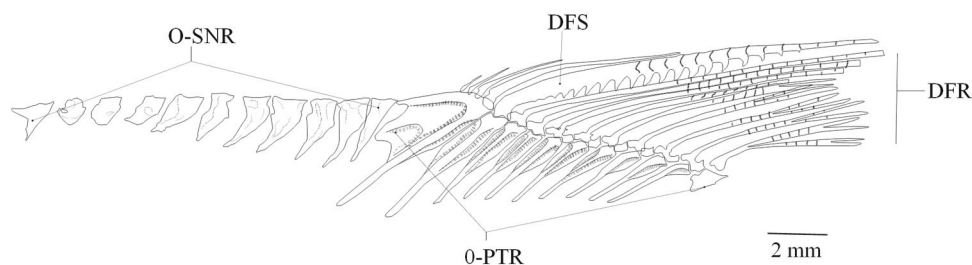
مجموعه استخوان‌های کمان‌آبششی شامل پنج جفت استخوان‌های غضروفی آبششی (Ceratobranchial)، چهار جفت استخوان‌های فوق‌آبششی (Epibranchial)، دو جفت استخوان حلقی آبششی (Pharyngobranchial)، سه جفت استخوان زیرآبششی (Hypobranchial) و سه استخوان منفرد میله‌ای شکل قاعده‌آبششی (Basibranchial) می‌باشد (شکل ۵). استخوان‌های غضروفی آبششی درازترین و بزرگترین استخوان‌های کمان‌آبششی را تشکیل می‌دهند. شکل استخوان‌های فوق‌آبششی بین استخوان غضروفی آبششی و حلقی آبششی قرار گرفته و قطعات استخوان ۳ و ۴ آن باریک‌تر شده‌اند و تقریباً در قسمت میانی دارای زائده مثلی شکل می‌باشد. استخوان حلقی آبشش نیز بوسیله لیگامنت با دومین و سومین استخوان فوق‌آبششی مفصل شده است. اولین جفت این استخوان‌ها کوچک و تقریباً بیضی شکل بوده و دومین جفت آن بزرگ و داسی شکل است (شکل ۵).



شکل ۵- استخوان‌های کمان آبششی، گونه *C. damascina*.

BBR: basibranchial; CBR: ceratobranchial; EBR: epibranchial; HBR: hypobranchial; PBR: pharyngobranchial

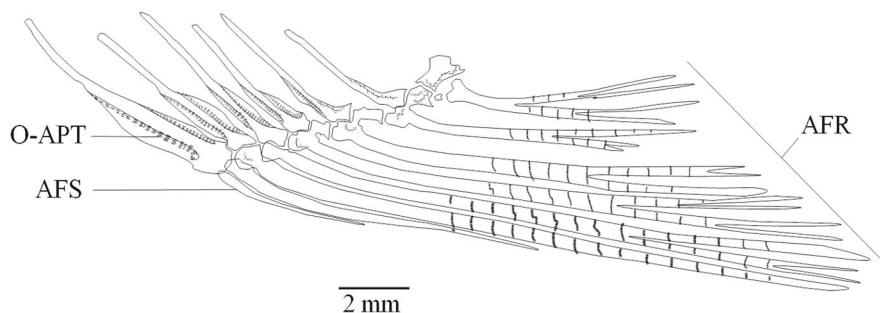
اسکلت باله پشتی شامل شعاع‌های سخت باله پشتی (Dorsal fin spin)، شعاع نرم باله پشتی (Dorsal fin ray) و استخوان‌های پتریگیوفور (Dorsal pterigiophor) می‌باشد (شکل ۶). باله پشتی دارای ۵ شعاع سخت، ۹ شعاع نرم و ۱۱ سری پتریگیوفور می‌باشد. هر کدام از شعاع‌های نرم بر روی یک پتریگیوفور منفرد قرار گرفته است. پتریگیوفور اول نسبت به بقیه پتریگیوفورها پهن‌تر بوده و بخش قاعده‌ی آن بلندتر از سایر پتریگیوفورها است. دو پتریگیوفورهای اول باله پشتی نسبت به سایرین طولی‌تر است و تا نزدیکی جسم مهره‌های پشتی تنه امتداد دارد. تمام شعاع‌های نرم و سخت باله پشتی توسط یک مفصل متحرک به پتریگیوفورهای متناظر خود متصل می‌باشد. بر روی اولین پتریگیوفور، باله پشتی شعاع‌های سخت ۴-۱ قرار گرفته است و آخرین شعاع سخت بر روی دومین پتریگیوفور قرار گرفته است (شکل ۶). یازده عدد سوپرانیورال در جلوی اولین پتریگیوفور قرار گرفته است که از عقب سر تا مجاورت اولین پتریگیوفور باله پشتی ادامه دارند. این سوپرانیورال‌ها هر چه به پتریگیوفورهای باله پشتی نزدیک‌تر می‌شود، بزرگ‌تر شده و رأس مثلثی آنها کشیده‌تر می‌گردد. این سوپرانیورال‌ها به وسیله لیگامنت به یکدیگر و به پتریگیوفورهای باله پشتی متصل شده‌اند (شکل ۶).



شکل ۶- اسکلت باله پشتی *C. damascina*

DFS: dorsal fin spine; DFR: dorsal fin ray; PTR: dorsal pterigiophor; SNR: supraneurals.

اسکلت باله مخرجی شامل یک شعاع سخت (Anal fin spin)، هفت شعاع نرم (Anal fin ray) و پتریگیوفورهای باله مخرجی (Anal pterigiophor) است (شکل ۷). هر کدام از شعاع‌های نرم روی یک پتریگیوفور قرار می‌گیرند. شعاع سخت باله‌ی مخرجی فاقد پتریگیوفور مستقل بوده و به صورت مشترک با اولین شعاع نرم باله مخرجی بر روی اولین پتریگیوفور باله مخرجی قرار می‌گیرد. پتریگیوفور باله‌ی مخرجی تقریباً مثلثی شکل با رأسی کشیده، به جز آخرین تا نزدیکی خار خونی ستون فقرات است (شکل ۷).



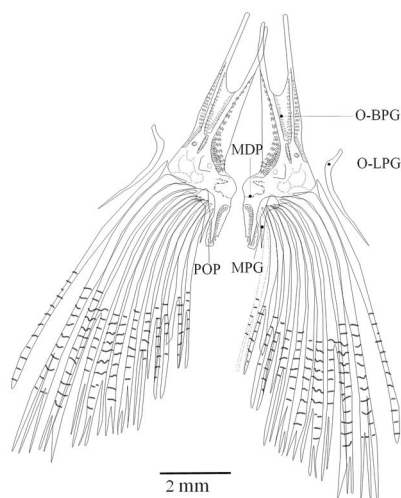
شکل ۷- اسکلت باله مخرجی *C. damascina*

AFR: Anal fin ray; AFS: Anal fin spine; AFT: Anal pterigiophor.

اسکلت کمر بند لگنی شامل جفت استخوان پتریگیوم پایه‌ای (Basipterygium)، پتریگیوم میانی (Metapterygium) و پتریگیوم جانبی (Lateral-ptyerygium) می‌باشد، که در پتریگیوم پایه‌ای زائده خار خلفی اسکلت باله شکمی (Posterior process)، زائده جانبی (Lateral process)، زائده‌ی قدامی باله شکمی (Distal process) و زائده میانی باله شکمی (Medial process) مشاهده می‌شود (شکل ۸). کمر بند لگنی به هیچ بخشی از اسکلت ماهی متصل نیست و درون عضلات محصور شده است. بخش قدامی استخوان پتریگیوم پایه‌ای صفحه‌ای شکل و نیمه خلفی آن ضخیم است. بخش قدامی دو استخوان پتریگیوم پایه‌ای حالت همگرا دارند و یک فرورفتگی U شکل در بخش قدامی آن وجود دارد که آن را به

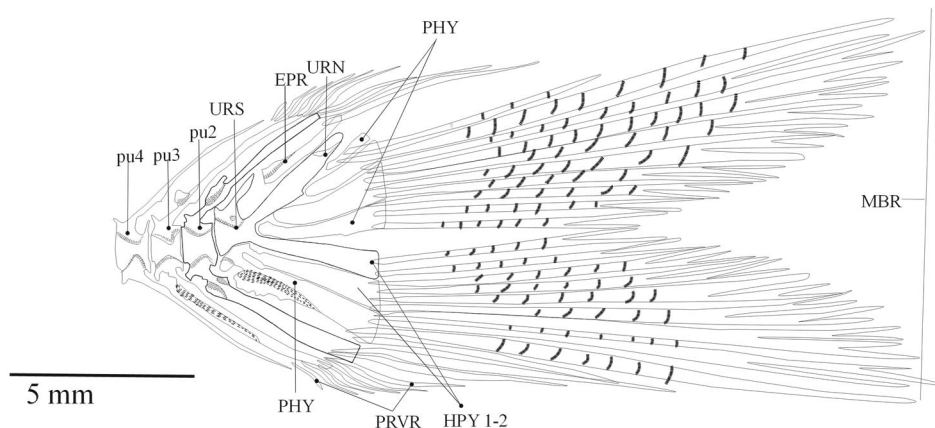
دو شاخه تقسیم می‌کند (شکل ۸). خار خلفی حالت کمانی داشته است و بخش انتهایی آن نوک تیز شده و با خار خلفی دیگر حالت همگرایی دارد. همچنین در بخش میانی-شکمی این قسمت یک تیغه نازک و پهن وجود دارد که دارای برجستگی‌هایی است. دو استخوان باله شکمی از طریق زائده میانی خود به وسیله لیگامنت به یکدیگر متصل شده‌اند. در قسمت خلفی-میانی این استخوان یک جفت استخوان پتریگیوم میانی کمانی شکل وجود دارد (شکل ۸).

اسکلت صفحه دمی شامل استخوان‌های صفحه دمی یا هیپورال (Hypural)، پارهیپورال (Parhypural)، خار اپورال (Epural)، یورواستیل (Urostyle)، یورونورال (Uroneural) و مهره‌های پیش از یورواستیل (Preural) است (شکل ۹). باله دمی در مجموع دارای ۶ هیپورال است که به یورواستیل متصل شده‌اند. استخوان پارهیپورال از خار خونی نشأت گرفته و از دو قطعه تشکیل شده است (شکل ۹). یورواستیل سه شاخه است که شاخه یورونورال آن از بقیه کوچک‌تر می‌باشد. استخوان اپورال نسبت به استخوان یورونورال دارای موقعیت‌های متفاوتی است. در برخی مواقع اپورال در امتداد یورونورال قرار گرفته و کشیده شده است و خلف آن دارای صفحه تیغه‌ای و پهن‌تر از صفحه قدامی است. خارهای خونی و عصبی سه مهره پیش از یورواستیل به سمت عقب بدن بیشتر امتداد یافته‌اند. خار خونی و عصبی پری‌یورال ۲ مستقیماً در نگه‌داری شعاع باله دمی شرکت می‌کنند. همچنین خار خونی پری‌یورال ۲ و ۳ بصورت صفحات تیغه مانندی در آمده‌اند (شکل ۹).



شکل ۸- کمر بند لگنی گونه *C. damascina*.

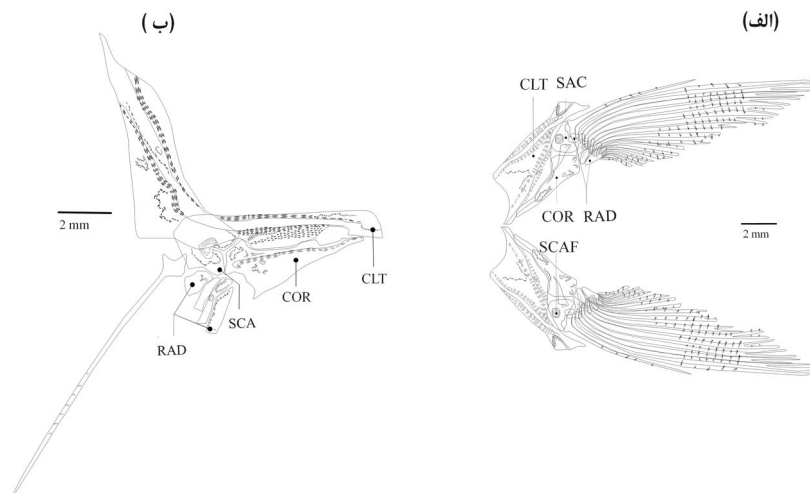
BPG: basipterygium; LPG: lateral pterygium; MDP: Medial process; MPG: metapterygium; POP: Postrior process.



شکل ۹- اسکلت باله دمی *C. damascina*

EPR:epural; HPY:hypurals; MBR:main branched ray; PHY:parhypura; Prvr:Procurrent PU: Preural; ventral ray URS:urostyle; URN:uroneural;

اسکلت کمر بند باله سینه‌ای شامل استخوان‌های غرابی (Cleithrum)، استخوان فوق‌غرابی (Supracleithrum)، ترقوه (Coracoids)، کتف (Scapula)، پشت‌غرابی (Postcleithrum)، رادیال‌ها (Radials)، مجرای کتف (Foramenscapula) و شعاع‌های باله سینه‌ای (Pectoral fin rays) است (شکل ۱۰-الف). باله سینه‌ای هم از طریق استخوان فوق‌غرابی که استخوانی دراز و باریک بوده و برآمدگی پشتی آن کمر بند سینه‌ای را به استخوان بالای گوشی (پتراوتیک) متصل می‌کند و هم به وسیله لیگامنت سر استخوانی غرابی که به قسمت خلفی استخوان لامی متصل می‌گردد، به مجموعه اتصال دارد. استخوان پشت غرابی به قسمت شکمی - خلفی استخوان غرابی متصل می‌باشد. انتهای خلفی استخوان‌های پشت غرابی به وسیله لیگامنت به همدیگر متصل می‌شود. استخوان غرابی بزرگترین استخوان کمر بند سینه‌ای است. در بخش پشتی - قدامی به استخوان فوق‌غرابی و در قسمت جانبی داخلی به استخوان ترقوه متصل است. بخش قدامی استخوان ترقوه کشیده تر و باریک تر از بخش خلفی بوده و مثلثی شکل است و تقریباً تا نزدیکی انتهای خلفی استخوان غرابی امتداد دارد. در بین استخوان غرابی و ترقوه (از سمت قدامی به استخوان غرابی و از سمت پشتی به استخوان ترقوه) استخوان کتف قرار دارد که از نمای داخل دایره شکل بوده و در میانه دارای مجرای کتف است. از نمای جانبی قسمت خلفی کتف دارای یک فرورفتگی است که به اولین شعاع باله سینه‌ای متصل می‌باشد. باله سینه‌ای همچنین دارای چهار عدد رادیال است که رابط بین ترقوه، کتف و شعاع‌های باله سینه‌ای می‌باشند (شکل ۱۰-ب).



شکل ۱۰- اسکلت باله سینه‌ای *C. damascina*. (الف) نمای داخلی و (ب) نمای جانبی.
CLT: cleithrum; COR: coracoid; RAD: ossified pectoral radial; SCA: scapula.

بحث و نتیجه‌گیری

نتایج این مطالعه نشان داد که تفاوت‌های اندکی در استخوان‌های ناحیه بینایی سیاه‌ماهی توئینی با سایر گونه‌های کپورماهیان وجود دارد (Ramaswami, 1952)، ولی تفاوت‌های متعددی در فرم استخوان‌های فکین، مربعی، ساده، اطراف پروانه‌ای، بخش‌های مختلف استخوان قاعده‌ای پس سری و اوروهیال یافت شد. در گونه‌های جنس‌های *Cyprinion* و *Garra*، دو آرایه از کپورماهیان با تنوع بالا در آب‌های داخلی ایران، دو زائده بالا رونده کوچک و بزرگ در استخوان پیش فکی وجود دارد (Alkxahem *et al.*, 1990)، اما در گونه سیاه‌ماهی توئینی فقط یک زائده دیده می‌شود. در گونه‌های جنس‌های *Garra* و *Cyprinion* زائده خلفی استخوان فکی کمتر توسعه یافته و بصورت مستقیم قرار گرفته است (Zhang, 2005; Alkxahem *et al.*, 1990)، اما این زائده در سیاه‌ماهی توئینی توسعه یافته و به سمت پایین متمایل شده است. همچنین زائده‌ی کورونوئید در گونه‌های جنس‌های *Garra* و *Cyprinion* کوتاه است (Alkxahem *et al.*, 1990)، اما در سیاه‌ماهی توئینی این زائده، بزرگ و بال مانند می‌باشد.

تفاوت دیگر سیاه‌ماهی توئینی با گونه دیگر کپور ماهیان مانند جنس *Schizothorax* در استخوان‌های مربعی و استخوان ساده می‌باشد. در گونه‌های این جنس مثل *Schizothorax (Racoma)* استخوان مربعی دارای زائده شکمی کوچک و توسعه نیافته بوده و همچنین استخوان ساده کوچک می‌باشد (Chen and Ch, 2001)، اما در گونه سیاه‌ماهی توئینی زائده شکمی استخوان مربعی کاملاً توسعه یافته و استخوان

ساده که در درون حفره این استخوان قرار می‌گیرد، بلند و کشیده است. در گونه‌های جنس *Garra* بخش قدامی استخوان اطراف پروانه‌ای بسیار بزرگ بوده و دارای حاشیه قدامی پهن می‌باشد (Zhang, 2005)، اما در گونه سیاه‌ماهی توئینی همانند گونه‌های جنس *Cyprinion* بخش قدامی استخوان اطراف پروانه‌ای باریک و بلند است و بخش خلفی آن نیز پهن‌تر از بخش قدامی می‌باشد (Nasri et al., 2013; Zhang, 2005).

در بین کپورماهیان تنوع مورفولوژیکی قابل توجهی در شکل زائده حلقی استخوان قاعده‌ای پس‌سری وجود دارد (Zhang, 2005). این زائده در گونه مورد مطالعه، برخلاف گونه‌های جنس *Garra* (Zhang, 2005)، که کوتاه و پهن می‌باشد و گونه‌های جنس *Cyprinion* (Nasri et al., 2013)، که کوتاه و مثلثی شکل است، دارای لبه انتهایی کشیده و باریک است. بعلاوه صفحه خردکننده شکمی استخوان قاعده پس‌سری گونه سیاه‌ماهی توئینی بزرگ بوده و پهنای آن بیشتر از پهنای استخوان قاعده‌ای پس‌سری می‌باشد ولی در گونه‌های جنس *Garra* این صفحه خرد کننده کوچک است (Zhang, 2005).

قسمت قدامی و حاشیه پشتی صفحه عمودی استخوان اوروهیال در گونه‌های جنس *Garra* کوتاه، یک دست و به‌صورت یک استخوان متراکم می‌باشد (Zhang, 2005)، ولی در سیاه‌ماهی توئینی باریک، کشیده و دو شاخه است. گونه سیاه‌ماهی توئینی برخلاف گونه‌های جنس *Garra* که در آنها حاشیه خلفی صفحه عمودی استخوان اوروهیال بلند و مقعر است، دارای حاشیه صاف یا کمی محدب می‌باشد (Zhang, 2005).

در نهایت نتایج استخوان‌شناسی نشان داد که سیاه‌ماهی توئینی دارای استخوان پیش‌فکی با یک زائده‌ی بالارونده، استخوان فکی با زائده خلفی توسعه یافته و متمایل به سمت پایین، استخوان اطراف پروانه‌ای با قسمت قدامی باریک و بلند، استخوان قاعده پس‌سری با زائده حلقی کشیده و باریک و صفحه خرد کننده پهن، استخوان دندانی با زائده کورونوئید بال مانند، استخوان اوروهیال با قسمت قدامی دو شاخه و حاشیه صفحه عمودی صاف و استخوان مربعی با زائده شکمی بلند است که می‌تواند به‌عنوان ویژگی‌های استخوان‌شناسی قابل تشخیص، سیاه‌ماهی توئینی در مقایسه با دیگر گونه‌های کپورماهیان در نظر گرفته شود.

منابع

- Abdoli A. 2000. The Inland Water Fishes of Iran. Iranian Museum of Nature and Wildlife, Tehran. 378 pp. (In Persian).
- Alkahem H.F., Behnke R.J., Ahmad Z. 1990. Some osteological distinction among four Arabian cyprinid species. Japanese Journal of Ichthyology, 36(4): 477-482.
- Bianco P.G., Banarescu P. 1982. A contribution to the knowledge of the *Cyprinidae* of Iran (Pisces, Cypriniformes). Cybium, 6(2): 75-96.

- Chen Z.M., Ch Y.F. 2001. Phylogeny of the specialized schizothoracine fishes (Teleostei: Cypriniformes: Cyprinidae). *Zoological Studies-Taipei*, 40(2):147-157.
- Coad B. 2013. Fresh water fishes of Iran. Retrieved from <http://www.briancoad.com/contents.htm>. On: 19 May 2013.
- Helfman G.S., Collette B.B., Facey D.E., Bowen B.W. 2009. *The diversity of fishes: Biology, Evolution, and Ecology*. Blackwell Publishing, UK, Oxford.
- Krupp F. 1985. *Systematik und Zoogeographie der Süßwasserfische des levantinischen Grabenbruchsystems und der Ostküste des Mittelmeeres*. Dissertation zur Erlangung des Grades "Doktor der Naturwissenschaften" am Fachbereich Biologie der Johannes Gutenberg - Universität in Mainz. 215pp, Anhang: Abbildungen, Karten, Tabellen, 169 p.
- Nasri M., Keivany Y., Dorafshan S. 2013. Comparative osteology of lotaks, *Cyprinion kais* and *C. macrostomum* (Cypriniformes, Cyprinidae), from Godarkhosh River, western Iran. *Journal of Ichthyology*, 53(6): 455-463.
- Ramaswami L. S. 1952. Skeleton of cyprinoid fishes in relation to phylogenetic studies. In *Proceedings of the National Institute of Sciences of India*, 18: 125.
- Rojo L.A. 2009. *Dictionary of Evolutionary Fish Osteology*, CRC Press.
- Taylor W.R., Van Dyke G.C. 1985. Revised procedures for staining and clearing small fishes and other vertebrates for bone and cartilage study. *Cybiurn*, 9: 107-119.
- Zhang E. 2005. Phylogenetic relationships of labeonine cyprinids of the disc-bearing group (Pisces: Teleostei). *Zoological studies*, 44(1): 130-143.