



دانشگاه گنبد کاووس

نشریه "پژوهش‌های ماهی‌شناسی کاربردی"

دوره سوم، شماره سوم، پاییز ۹۴

<http://jair.gonbad.ac.ir>

اثرات غلظت‌های تحت‌کشنده مس و نیکل بر عوارض هیستوپاتولوژیک بافت

آبشش بچه ماهی سفید (*Rutilus kutum* (Kamensky, 1901)

نیکتا مهدی‌پور^۱، سیدعلی اکبر هدایتی^{۲*}، محمدرضا ایمانپور^۳

^۱ دانش‌آموخته کارشناسی‌ارشد بوم‌شناسی آبزیان، گروه علوم محیط دریا، دانشگاه محیط زیست کرج، کرج، ایران
^۲ استادیار گروه شیلات، دانشکده شیلات و محیط زیست، دانشگاه علوم کشاورزی و منابع طبیعی گرگان، گرگان، ایران
^۳ استاد گروه شیلات، دانشکده شیلات و محیط زیست، دانشگاه علوم کشاورزی و منابع طبیعی گرگان، گرگان، ایران
 تاریخ ارسال: ۹۳/۱۲/۱۶؛ تاریخ پذیرش: ۹۴/۳/۱۸

چکیده

در این پژوهش تأثیرات هیستوپاتولوژیکی مس و نیکل بر آبشش بچه‌ماهی سفید (*R. kutum*) بررسی شد. جهت انجام این آزمایش تعداد ۱۲۰ عدد بچه‌ماهی سفید با میانگین طولی $0/25 \pm 4/5$ سانتی‌متر و میانگین وزنی $1 \pm 1/1$ گرم از مرکز تکثیر و پرورش ماهی سیجوال (بندرترکمن) تهیه شد. پس از سازگاری ماهیان با شرایط آزمایشگاهی، آزمایش به مدت ۳۰ روز تحت غلظت‌های 1^{-1} mg CuCl_2 و 9^{-1} mg NiCl_2 در آکواریوم به ابعاد $65 \times 30 \times 40$ سانتی‌متر انجام شد. غلظت فلزات سنگین محلول در آب هر ۴۸ ساعت یکبار به‌طور کامل تجدید می‌گردید و نمونه‌گیری از بافت‌ها طی ۳ دوره ۷، ۱۵ و ۳۰ روزه انجام شد. نتایج بیانگر آن بود که با پیشرفت مدت قرارگیری در معرض فلز مس آسیب‌های وارده به بافت آبشش از قبیل پرخونی و خونریزی، شکستگی و اتصال لاملاهای ثانویه و کوتاه شدن لاملاهای ثانویه، گریز شدن تیغه‌های آبششی، تجمع آب میان‌بافتی مشاهده شد. در خصوص فلز نیکل افزایش ترشحات مخاطی و پرخونی، بهم جوش خوردگی لاملاهای ثانویه و تورم سلول لاملائی ثانویه مشاهده شد. در مجموع میزان آسیب‌دیدگی بافت آبشش در غلظت‌های مختلف فلزات در مس بیشتر از نیکل بوده است.

واژه‌های کلیدی: *R. kutum*، آسیب‌شناسی بافتی، آبشش، فلزات سنگین

*مسئول مکاتبه: hedayati@gau.ac.ir

مقدمه

فلزات سنگین با توجه به نقشی که در فرآیندهای زیستی دارند به‌عنوان میکرونوتریت‌ها (آهن، روی، منگنز، کبالت و مولیبدن) و یا یک عامل سمی (مس، جیوه، نقره، کادمیوم، کروم، روی و نیکل) مورد توجه می‌باشند. بعضی از فلزات همچون روی و مس براساس غلظت‌های موجود در طبیعت می‌توانند نقش محرک و یا بازدارنده را ایفا نمایند. در سال‌های اخیر نگرانی در مورد آثار دراز مدت فلزات سنگین به‌عنوان آلاینده‌های زیست محیطی افزایش یافته است (Karimi *et al.*, 2007). فلزات سنگین یکی از آلودگی‌های مهم اکوسیستم‌های آبی به‌دلیل پایداری محیطی آنها و تمایل به تمرکز در ارگانسیم‌های دریایی است. علاوه بر این فلزات سنگین حتی در غلظت پایین اثرات مخربی بر ارگانسیم‌های آبی شامل پلانکتون، گیاهان آبی، بی‌مهرگان و مهره‌داران دارد (Atici *et al.*, 2008). مواد شیمیایی اغلب از میان زنجیره‌های غذایی در دریا عبور می‌کنند و اثراتشان را بر جانوران و مکان‌های دور از محل تولید آلودگی می‌گذرانند. به همین دلیل یافتن اثرات این مواد شیمیایی مشکل است. از آنجا که موجودات، مواد شیمیایی را در بدن خود انباشته می‌نمایند اثرات سمی تعدادی مواد شیمیایی در بعضی از جانوران دریایی بیشتر می‌شود. این مواد شیمیایی در بدن یک جانور متابولیزه نمی‌شود بنابراین این مواد در بافت‌هایشان باقی می‌مانند (Willard Naybkan, 2008). امروزه تحقیقات در خصوص تداخل فلزات سنگین و موجودات آبی به‌ویژه ماهیانی که ارزش اقتصادی و غذایی دارند به‌دلیل افزایش روز افزون این عناصر در اثر فعالیت‌های صنعتی و سرازیر شدن فاضلاب‌های مربوط به آن به محیط‌های آبی تشدید شده است.

در این مطالعه تأثیر کلرید مس و کلرید نیکل بر بافت آبشش ماهی سفید (*R. kutum*) در غلظت‌های مختلف مورد بررسی قرار گرفت. از آنجا که در بررسی تأثیر هیستوپاتولوژیک غلظت‌های تحت کشنده آلاینده، زمان کافی وجود ندارد، جهت بررسی تأثیر غلظت‌های تحت کشنده، بافت آبشش به‌دلیل بروز سریع تغییرات هیستوپاتولوژیک انتخاب شد. آبشش‌ها اولین اندامی هستند که در معرض مداوم محیط قرار دارند و آلاینده‌ها قبل از هر چیز روی آبشش اثر می‌گذارند. بنابراین آبشش‌ها بافت شاخصی جهت بررسی اثر کوتاه مدت آلاینده‌ها می‌باشند. از نظر اقتصادی، ماهی سفید برای صیادان سواحل ایرانی دریای خزر مهم‌ترین ماهی استخوانی است که با توجه به ارزش غذایی بالا، کیفیت عالی گوشت و لذیذ بودن، مورد توجه ساحل نشینان مردم کشور ما و حتی مردم سایر کشورهای حاشیه دریای خزر است. طول عمر این ماهی در دریای خزر ۱۰-۹ سال است و پراکنش عمده ماهی سفید در دریای خزر، مناطق جنوبی و جنوب غربی این دریاست و از رودخانه کورا واقع در منطقه قفقاز (ساحل غربی خزر میانی) تا سواحل جنوب ترکمنستان، به‌عنوان یک ماهی اقتصادی ارزشمند توسط صیادان، صید می‌گردد (Khanipour and Valipour, 2009). بررسی تغییرات هیستوپاتولوژیک آبشش شیوه‌ای

دقیق و مطمئن جهت ارزیابی تأثیرات فلزات سنگین در محیط و شرایط آزمایشگاهی می‌باشد. از این رو در این مطالعه تأثیر غلظت‌های تحت‌کشنده کلرید مس و کلرید نیکل بر هیستولوژی بافت آبشش بچه ماهی سفید مورد تحقیق قرار گرفته است.

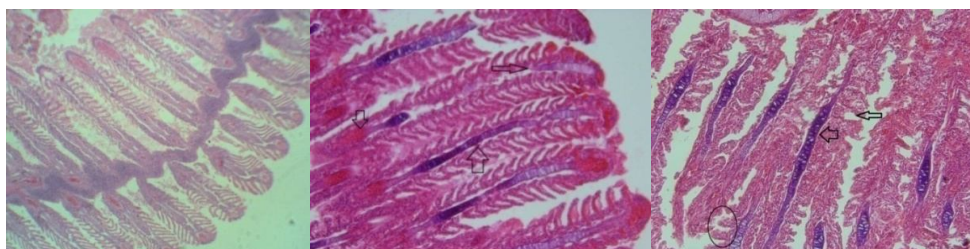
مواد و روش‌ها

این تحقیق در سالن ونیروی دانشگاه علوم کشاورزی و منابع طبیعی گرگان انجام گرفت. جهت انجام تحقیق تعداد ۱۲۰ عدد بچه ماهی سفید با میانگین طولی $4/5 \pm 0/25$ سانتی‌متر و میانگین وزنی $1/1 \pm 1$ گرم از مرکز تکثیر و پرورش سیجوال (بندر ترکمن) واقع در استان گلستان تهیه گردید و برای انجام آزمایش به سالن ونیرو وارد شده و به مدت دو هفته برای سازگار شدن با شرایط محیط در درون مخازن فایبرگلاس قرار گرفته و با غذای بیومار سایز $0/8$ تغذیه شدند. برای انتقال ماهیان به آکواریوم‌ها، ابتدا مقدار ۲۰ لیتر آب شهری کلرزدایی شده درون هر آکواریوم ریخته شد و به مدت ۲۴ ساعت عمل هوادهی انجام گرفت. ۲۴ ساعت قبل از انتقال ماهی‌ها به درون آکواریوم‌ها غذادهی قطع گردید. آزمایش به مدت ۳۰ روز در یک تیمار شاهد و دو تیمار و با سه تکرار در غلظت‌های ($\text{CuCl}_2 \text{ mg}$) $1/3 \text{I}^{-1}$ و $3/9 \text{ mg I}^{-1} \text{NiCl}_2$ انجام گرفت (بر اساس پیش‌آزمایش تست سمیت کشنده). ماهیان روزانه دو بار به میزان ۳ درصد وزن بدن غذادهی می‌شدند. تعویض آب به صورت یک روز در میان به میزان ۵۰ درصد حجم آب بود. جایگزینی غلظت فلزات بلافاصله با محلول استوک ساده صورت گرفت. برای انجام بررسی هیستوپاتولوژی در روز ۷ و ۱۵، سی نمونه ماهی به‌طور تصادفی انتخاب شد. نمونه‌برداری از آبشش صورت گرفته و پس نمونه‌ها در فرمالین ۱۰ درصد تثبیت گردید. سپس به‌منظور رنگ‌آمیزی به روش هماتوکسیلین-انوزین انجام گرفت. تهیه اسلاید و برش به‌وسیله میکروتوم ۵ میکرون صورت گرفت و پس از ثبت مشاهدات و بررسی علائم خارجی و ظاهری از قبیل تغییر رنگ بافت، تغییر استحکام و شکل هندسی بافت، رنگ پریدگی، پرخونی یا کم‌خونی با چشم غیر مسلح، لام‌های آماده شده به‌وسیله میکروسکوپ نوری با بزرگنمایی $10 \times$ و $40 \times$ مورد بررسی قرار گرفتند. در نهایت داده‌ها به‌صورت توصیفی ارائه شدند.

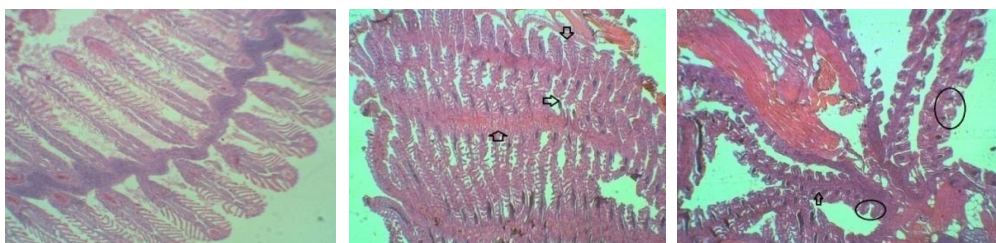
نتایج

در کالبد شکافی ماهیان، علاوه بر تجمع موکوس بر سطح بدن و آبشش، برخی خونریزی‌های نقطه‌ای در آبشش دیده شد. برخلاف ماهیان شاهد (شکل‌های ۱، ۲ و ۳ قسمت چپ)، در مشاهده چشمی علائم ظاهری، تجمع مخاط بر روی بافت آبشش و نیز پرخونی آبشش‌ها مشاهده شد که گواهی بر اثرگذاری فلزات سنگین بر بافت مورد نظر بود. تغییر رنگ آبشش‌ها در اثر رسوب سموم فلزات

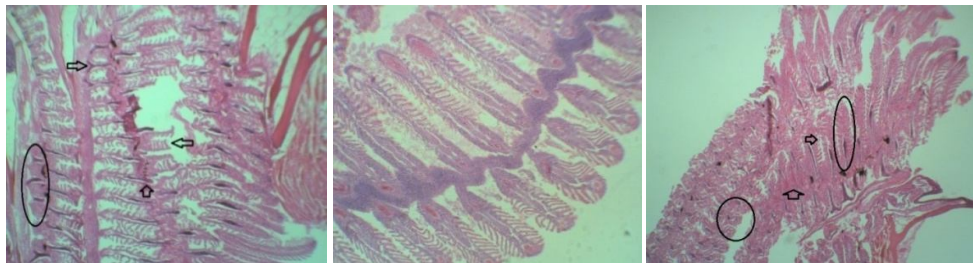
سنگین در نمونه شاهد آبشش طبیعی و صورتی رنگ است. در تیمار مس تغییر رنگ مشاهده نگردید (شکل‌های ۱، ۲ و ۳ قسمت وسط)، و در تیمار نیکل پره‌های آبشش به رنگ تیره و کدر تبدیل شدند (شکل‌های ۱، ۲ و ۳ قسمت راست).



شکل ۱- تغییرات بافت آبشش بچه ماهی سفید (*R. kutum*) پس از ۷ روز مواجهه با فلزات سنگین مس و نیکل
 شکل چپ: نمونه شاهد، مقطع آبشش نمونه شاهد ماهی سفید با مورفولوژی و شرایط بافتی نرمال (بزرگنمایی ۱۰۰ برابر)
 شکل وسط: مقطع آبشش ماهی سفید در مواجهه با کلرید مس با غلظت ۱/۳ mg/l - پرخونی (پیکان سمت پایین)، تجمع آب میان‌بافتی (پیکان سمت بالا)، کوتاه شدن لاملاهای اولیه (پیکان سمت چپ) (بزرگنمایی ۴۰۰ برابر).
 شکل راست: مقطع آبشش در مواجهه با کلرید نیکل با غلظت ۳/۹ mg/l - تجمع آب میان‌بافتی (پیکان سمت راست)، نکروز و شکستگی لاملا (پیکان بالایی سمت راست)، چماقی (گرزی) شدن (بیضی) (بزرگنمایی ۴۰۰ برابر).



شکل ۲- تغییرات بافت آبشش بچه ماهی سفید (*R. kutum*) پس از ۱۵ روز مواجهه با فلزات سنگین مس و نیکل
 شکل چپ: مقطع آبشش نمونه شاهد ماهی سفید (*R. kutum*) با مورفولوژی و شرایط بافتی نرمال (بزرگنمایی ۱۰۰ برابر).
 شکل وسط: مقطع آبشش ماهی سفید (*R. kutum*) در مواجهه با کلرید مس با غلظت ۱/۳ mg/l - پرخونی (پیکان سمت بالا)، اتصال رأس لاملائی ثانویه (پیکان سمت پایین)، چماقی (گرزی) شدن (پیکان سمت چپ) (بزرگنمایی ۴۰۰ برابر).
 شکل راست: مقطع آبشش ماهی سفید (*R. kutum*) در مواجهه با کلرید نیکل با غلظت ۳/۹ mg/l - چماقی (گرزی) شدن (دایره)، بهم جوش خورگی لاملاهای ثانویه (بیضی)، پرخونی (پیکان سمت بالا) (بزرگنمایی ۴۰۰ برابر).



شکل ۳. تغییرات بافت آبشش بچه ماهی سفید (*R. kutum*) پس از ۳۰ روز مواجهه فلزات با سنگین مس و نیکل شکل چپ: مقطع آبشش نمونه شاهد ماهی سفید (*R. kutum*) با مورفولوژی و شرایط بافتی نرمال (بزرگنمایی ۱۰۰ برابر). شکل وسط: مقطع آبشش ماهی سفید (*R. kutum*) در مواجهه با کلرید مس با غلظت ۱/۳ mg/l - چماقی (گریزی) شدن (بیضی)، خونی و تورم سلول‌های لاملای ثانویه (پیکان سمت چپ)، تجمع آب میان‌بافتی (پیکان سمت بالا)، شکستگی و جدایی لاملاها (پیکان سمت راست) (بزرگنمایی ۴۰۰ برابر).

شکل راست: مقطع آبشش ماهی سفید (*R. kutum*) در مواجهه با کلرید نیکل با غلظت ۳/۹ mg/l - اتصال لاملاهای ثانویه (بیضی)، چماقی (گریزی) شدن (دایره)، شکستگی لاملا و کوتاه‌شدگی لاملاهای ثانویه (پیکان سمت چپ)، افزایش ترشحات مخاطی و پرخونی (پیکان سمت بالا) (بزرگنمایی ۴۰۰ برابر).

افزایش ترشح موکوس بر اثر رسوب فلزات نسبت به میزان طبیعی در ماهیان شاهد مشاهده گردید و در تیمارهای مس میزان موکوس مترشحه نسبت به نیکل بیشتر بوده است. فلز مس تا اندازه‌ای بیشتر نسبت به نیکل باعث آسیب بافت آبشش شد (جدول ۱).

جدول ۱- عوارض مشاهده شده در آبشش بچه ماهی سفید (*R. kutum*) قرار گرفته در معرض غلظت‌های متفاوت فلزات سنگین مس و نیکل

شاهد	مس	نیکل	mg/l آسیب/غلظت‌های تحت‌کشنده
.	۱/۳	۳/۹	
-	++	+	شکستگی لاملاها
-	+++	+++	اتصال لاملاهای ثانویه
-	+++	++	پرخونی
-	++	++	گریزی شدن
-	++	+	کوتاه شدن لاملاهای ثانویه

عدم مشاهده عارضه (-)، خفیف (+)، متوسط (++)، شدید (+++)

بعد از ۷ روز در معرض قرار گرفتن، تغییرات ناشی از تجزیه شدن در آبشش مشاهده شد. هایپرتروفی لاملای ثانویه میخی شکل و رشته‌های آبششی چماقی شکل شدند. بعد از ۱۵ روز

آسیب‌هایی به همراه تغییر شکل واکوئله شدن و مرگ سلول‌ها در ناحیه فیلامنت‌های داخلی بوجود آمد که باعث جدا شدن لایه ثانویه لاملا و لایه اپی‌تلیوم شد. بعد از ۳۰ روز در چندین قسمت، ساختار بافت متلاشی شده بود. نتایج مشاهدات نشان داد که از نظر علم پاتولوژی فلزات می‌توانند باعث از بین رفتن بافت آبشش در ماهی‌ها شوند. تراکم سلول کلراید و سلول ماکوس غالباً در ماهی‌هایی که به مدت ۱۵ روز در معرض فلزات قرار داشتند، بیشتر بود.

بحث و نتیجه‌گیری

آبشش ماهی اولین اندام هدف آلاینده‌ها است. از آن جهت می‌تواند نشانگر خوبی برای آلودگی آب توسط فلزات سنگین باشد. از اثرات ظاهری فلزات سنگین روی بچه‌ماهیان می‌توان به شنای نامنظم و به پهلو، اختلالات عصبی در ساعات اولیه، افزایش ترشح و انعقاد ماکوس در ۴۸ ساعت اول، رسوب مواد در سرپوش آبششی، خونریزی مویرگ‌های آبششی و سفیدشدگی چشم اشاره کرد (Jahanbakhshi and Hedayati, 2012).

بیشتر آسیب‌های آبشش به علت قرارگیری‌های تحت کشنده در برابر آلاینده‌هاست که اپی‌تلیوم آبشش را تحت تأثیر قرار می‌دهد. اگرچه وقتی ماهیان دچار استرس‌های شدید می‌شوند احتمالاً تغییراتی در رگ‌های خونی نیز رخ می‌دهد. در این حالت، سلول‌های آسیب دیده پیلار می‌توانند در نتیجه افزایش جریان خون در لاملا سبب اتساع کانال‌های حاشیه‌ای، خونریزی یا حتی آنوریسم شوند (Rosety-Rodriguez et al., 2002).

نتایج حاصل از بررسی‌های نحوه تغییرات مورفولوژیکی بافت آبشش بچه‌ماهی سفید، بیانگر تجمع و بیشترین ضایعات بافتی ناشی از فلزات سنگین در ماهیان می‌باشد و میزان آسیب دیدگی بافت آبشش در غلظت‌های مختلف مس کمی بیشتر از نیکل بوده است. نتایج مشابهی در مورد تخریبات بافتی ۶ گونه ماهی در بافت آبشش (*Scomberesox saurus*, *Trigla cuculus*, *Mugil cephalus*, *Atherina*) بدست آمد (Canli and Atli, 2003).

گزارشات محققین دیگر نشان داده است که در تمام گونه‌های ماهی هامور، بافت آبشش حاوی بیشترین مقادیر فلزات سنگین می‌باشد که با تحقیق حاضر در خصوص ماهی سفید همخوانی دارد. عوارض هیستوپاتولوژی که در بسیاری از موارد به ثبت رسیدند شامل نکروز، هایپرپلازی، هایپر تروفی، شکستگی اپی‌تلیوم آبشش، تورم و چسبندگی لاملاهای آبششی و ترشح بیش از حد و تکثیر سلول ترشح کننده ماکوس، تغییر در سلول‌های کلراید و سیستم آوندی آبشش می‌باشد.

در خصوص مطالعه تجمع فلزات سنگین در بافت‌های ماهی و آبریزان تحقیقات متعددی در جهان و ایران انجام شده است که می‌توان به مطالعات محققینی از قبیل کلارک (Clark, 2001)، الیوسف و

همکاران (Al-yousof *et al.*, 2000) و مون و همکاران (Munn *et al.*, 1995) اشاره کرد. ارزیابی تجمع عناصر سنگین آهن، مس، روی، منیزیم، منگنز، جیوه، سرب، کادمیوم در بافت‌های خوراکی و غیر خوراکی ماهی کفال پشت سبز (*Liza dussumieri*) سواحل بوشهر نشان داده است که غلظت این عناصر در بافت آبشش و اعضاء نسبت به بافت عضله بیشتر است (Rezaei *et al.*, 2005). ابوهیلال و اسماعیل (Abu Hilal and Ismail, 2008)، میزان فلزات سنگین کادمیوم، کبالت، کروم، مس، روی، سرب، آهن، منگنز و نیکل را در عضله، کبد، آبشش، گناد و اعضاء یازده گونه ماهی خلیج Aqaba در دریای سرخ مطالعه نمودند، در میان فلزات مورد مطالعه، غلظت کادمیوم در عضله نسبت به اندام‌های دیگر پایین‌تر بود. دوبرادران و همکاران (Dobaradaran *et al.*, 2010)، میزان فلزات سنگین کادمیوم، مس، سرب و نیکل را در عضله و پوست دو گونه ماهی سواحل بوشهر در خلیج فارس را مطالعه نمودند. بالاترین و پایین‌ترین میزان فلزات سنگین را در نمونه‌های به‌ترتیب مس و کادمیوم به‌دست آمد. طبق مطالعات جلالی و آقازاده ماشکی (Jalali and Aghazadeh Mashki, 2006) اثر آلاینده‌ها به عواملی از قبیل میزان مصرف آنها، شرایط فیزیکی محیط مانند دما، زمینه زیستی، موضع اثر، سن، جنس و غیره بستگی دارد. مقایسه میانگین‌های مقادیر فلزات سنگین در بافت خوراکی ماهیان سرخو و شوریده در مطالعات شهریاری (Shahriari, 2005) نشان داده است که میانگین غلظت فلزات سنگین سرب، نیکل، کادمیوم در این دو گونه با یکدیگر اختلاف آماری معنی‌داری وجود ندارد و غلظت فلزات سنگین سرب، نیکل و کادمیوم به‌طور یکنواخت در بافت ماهیان مورد مطالعه وجود داشته است. همچنین عواملی از قبیل نسبت سطح پوست بدن به حجم بدن ماهی، رفتارهای تغذیه‌ای، نسبت جنسیت، میزان چربی بدن، سن ماهی و تغییرات عوامل جوی و فاکتورهای فیزیکی و شیمیایی آب می‌توانند در این خصوص تأثیرگذار باشند (Langston and Spence, 1995; Farkas *et al.*, 2003). نتایج به‌دست آمده از پژوهش حاضر نشان داد که تخریب آبشش در دوره اول بعد از ۷ روز قرار گرفتن در معرض فلزات سنگین مشاهده شد. به‌عنوان مثال هایپرتروفی لاملای ثانویه میخی شکل شده، تغییرات در مورفولوژی آبشش (چماقی شدن رشته‌های آبششی و جدا شدن لایه اپی‌تلیوم) در جهت جلوگیری از ورود فلزات از طریق سلول‌های آبششی به بدن ماهی سفید است. در این مطالعه در دوره دوم و سوم تکرار آزمایشات، تخریبات بیشتر از دوره اول بود و واکنش‌ها و مرگ سلول‌های آبششی را به همراه داشت. در مقابل آسیب در دوره اول تکرار آزمایش شبیه شکل تکثیر سلولی و فیوژن یا اتصال لاملای ثانویه مشاهده شد که در جهت کنترل ورود فلزات عمل می‌کردند. در این مطالعه در مقاطع بافتی نمونه شاهد تغییر پاتولوژیک مشاهده نشد ولی در تیمارها به‌خصوص تیمار مس نسبت به نیکل آسیب‌دیدگی لاملاها بیشتر بود. با مقایسه مطالعات قبلی انجام شده روی سایر ماهیان می‌توان به این نتیجه رسید که در صورت پیش‌آزمایشات کنترل شده در

شرایط آزمایشگاهی، تغییرات پاتولوژیک در آبشش ماهی سفید می‌تواند به‌عنوان یک نشانه زیستی مناسب جهت سنجش آلودگی در استخرهای پرورش ماهی و یا محیط‌های طبیعی مانند رودخانه‌ها، به‌کار رود که با هزینه کمی می‌توان میزان تأثیر آلودگی را بر ماهیان و محیط زیست مشخص نمود.

تشکر و قدردانی

بدین‌وسیله از ریاست و کارکنان محترم مرکز تکثیر و پرورش ماهیان استخوانی سیحوال (گلستان) و کارشناسان و اساتید دانشکده شیلات و محیط زیست دانشگاه علوم کشاورزی و منابع طبیعی گرگان تشکر می‌گردد.

منابع

- Abu Hilal A.H., Ismail N.S. 2008. Heavy metals in eleven common species of fish from the Gulf of Aqaba, Red Sea. *Jordan Journal of Biological Sciences*, 1: 13-18.
- Al-Yousof M. H., Shahawi M.S., Al-Ghais S.M. 2000. Trace metals in liver, skin and muscle of *Lethrinus lentjan* fish species in relation to body length and sex. *Total Environment*, 256: 87-94.
- Atici T., Ahiska S., Altindag A., Aydin D. 2008. Ecological effects of some heavy metals (Cd, Pb, Hg, Cr) pollution of phytoplanktonic algae and zooplanktonic organisms in Sarryar Dam Reservoir in Turkey. *African Journal of Biotechnology*, 7: 1972-1977.
- Canli M., Atli G. 2003. The relationship between heavy metal (Cd, Cr, Cu, Fe, Pb and Zn) levels and the size of six Mediterranean fish species. *Environment pollution*, 121: 129-136.
- Clark R.B. 2001. *Marine Pollution*. Oxford University Press, 248 P.
- Dobaradaran S., Naddafi K., Nazmara S.H., Ghaedi H. 2010. Heavy metals (Cd, Cu, Ni and Pb) content in two fish species of Persian Gulf in Bushehr Port, Iran. *African Journal of Biotechnology*, 9(37): 6191-6193.
- Farkas A., Salanki J., Specziar A. 2003. Age and size specific patterns of heavy metals in the organs of freshwater fish *Abramis brama* L. populating a low contaminated site. *Water Research*, 37: 959-964.
- Jahanbakhshi A., Hedayati A. 2012. Gill histopathological changes in Great sturgeon after exposure to crude and water soluble fraction of diesel oil. *Comparative Clinical Pathology*. 22 (6): 1083-1086.
- Jalali B., Aghazadeh Mashki M. 2006. Fish toxicity by heavy metals and its role in public health. *Man-Ketab Publication*, 140 P. (In Persian).

- Karimi A., Yazdandad H., Ismail A. 2007. Evaluation of accumulation of heavy metals cadmium, chromium, copper, zinc and iron in organs with *Phalacrocorax carbo* some great macro Anzali Lagoon. *Journal of Ecology*, 43: 92-83. (In Persian).
- Khanipour A.A., Valipour A.R. 2009. *Kutum, Jewelry of Caspian Sea*. Publication of Iranian Fisheries Research Organization, 84 P. (In Persian).
- Langston W.J., Spence S.K. 1995. Biological factors involved in metal concentrations observed in aquatic organisms. In: Tessier A, Turner DR (Eds.). *Metal speciation and bioavailability in aquatic systems*, John Wiley, New York, pp. 407-478.
- Munn M.D., Cox S.E., Dean C.G. 1995. Concentrations of mercury and other trace elements in walleye, small mouth bass, and rain bow trout in Franklin D. Roosevelt Lake and the upper Columbia River. Washington, U.S.A Geological survey, Tacoma Washington, USA, 35 P.
- Rezaei M., Naseri M., Abedi A.S., Afshar Naderi A. 2005. Detection of heavy metals amounts (iron, copper, zinc, magnesium, manganese, mercury, lead and cadmium) in the edible and non-edible tissues of Green back mullet (*Liza dussumieri*) on Bushehr cost area. *Iranian Journal of Marine Science*, 3 (4): 64-59. (In Persian).
- Rosety-Rodríguez M., Ordoñez F.J., Rosety M., Rosety J.M., Ribelles A., Carrasco C. 2002. Morpho-histochemical changes in the gills of turbot, *Scophthalmus maximus* L., induced by sodium dodecyl sulfate. *Ecotoxicology and Environmental Safety*, 51: 223-228.
- Shahriari A. 2005. Detection amounts of heavy metals cadmium, chromium, lead and nickel in the edible tissues of *Otolithes ruber* and *Lutjanus argentimaculatus* in the Persian Gulf. *Journal of Gorgan University of Medical Sciences*, 2: 65-67. (In Persian).
- Willard Naybkan J. 2008. *Ecological Biology sea views*. Parsyran publications, 465 P. (In Persian).

