

هیستومورفولوژی ساختار لنفاوی ضمیمه روده در تاس‌ماهی ایرانی *Acipenser persicus* Borodin, 1897 در دو فصل سرد و گرمعلی غلامی<sup>۱</sup>، رحیم عبدی<sup>۲\*</sup>، سولماز شیرعلی<sup>۳</sup>، زهرا بصیر<sup>۴</sup>

<sup>۱</sup> کارشناس ارشد زیست‌شناسی دریا، دانشگاه علوم و فنون دریایی خرمشهر، خرمشهر، ایران  
<sup>۲</sup> دانشیار، گروه زیست‌شناسی دریا، دانشگاه علوم و فنون دریایی خرمشهر، خرمشهر، ایران  
<sup>۳</sup> استادیار، گروه زیست‌شناسی دریا، دانشگاه علوم و فنون دریایی خرمشهر، خرمشهر، ایران  
<sup>۴</sup> استادیار، گروه علوم پایه، دانشگاه شهید چمران اهواز، اهواز، ایران

## چکیده

گزارش‌های متعددی مبنی بر وجود تفاوت‌های هیستومورفولوژی ساختار ایمنی طی فصول سرد و گرم در ماهیان وجود دارد. در این تحقیق تعداد ۱۰ قطعه تاس‌ماهی ایرانی (*A. persicus*) سالم و هم اندازه برای هر دو فصل گرم و سرد و به تعداد مساوی برای هر جنس به ترتیب از استخرهایی با دمای ۷/۳۰ و ۲۷/۹۰ درجه سانتی‌گراد از مؤسسه تحقیقات بین‌المللی تاس‌ماهیان دریای خزر صید و مورد مطالعه قرار گرفت. پس از زیست‌سنجی نمونه‌هایی به طول ۵/۰ سانتی‌متر از نواحی قدامی، میانی و خلفی روده تهیه و در محلول فرمالین ده درصد قرار داده شدند. سپس از نمونه‌ها به روش استاندارد و معمول تهیه مقاطع بافتی برش‌هایی به ضخامت ۴-۶ میکرون تهیه و رنگ‌آمیزی H&E بر روی آنها انجام گرفت. نتایج بررسی مقاطع بافتی تهیه شده نشان داد که بافت لنفوئیدی ضمیمه لوله گوارش در بخش‌های مختلف روده به دو شکل وجود داشت. نخست حضور سلول‌های لنفوئیدی داخل بافت پوششی که به شکل پراکنده در بین سلول‌های پوششی مشاهده گردید و ناحیه دوم حضور این سلول‌ها در داخل پارین و زیر مخاط که در ناحیه پارین سلول‌های لنفوئیدی دارای آرایش نواری شکل و تراکم آن‌ها به سمت بخش خلفی روده افزایش می‌یافت. نتایج مشاهدات نشان داد که تعداد سلول‌های لنفوسیتی در داخل بافت پوششی روده در دو فصل سرد و گرم تفاوت معنی‌داری را نشان داد و تراکم آن‌ها در فصل سرد بیش‌تر از فصل گرم بود. از لحاظ جنسیت تفاوتی بین هیستومورفولوژی ساختار لنفاوی ضمیمه روده در تاس‌ماهی ایرانی در دو فصل سرد و گرم مشاهده نگردید. این بافت‌ها می‌توانند با تولید لنفوسیت‌های فراوان نقش ایمنی‌زایی بسیار مهمی در سیستم دفاعی به‌ویژه در فصل سرد به‌دلیل فعالیت بیشتر داشته باشند.

## واژه‌های کلیدی:

*A. persicus*، سیستم دفاعی، لنفوسیت، بافت پوششی

## نوع مقاله:

پژوهشی اصیل

## تاریخچه مقاله:

دریافت: ۹۶/۱۱/۰۷

پذیرش: ۹۷/۰۲/۱۰

## نویسنده مسئول مکاتبه:

رحیم عبدی، دانشیار گروه زیست‌شناسی دریا، دانشگاه علوم و فنون دریایی خرمشهر، خرمشهر، ایران.  
ایمیل: [abdir351@gmail.com](mailto:abdir351@gmail.com)

## ۱ | مقدمه

آوری می‌گردد و به درون سینوس زیر کتفی در ناحیه سینه‌ای می‌ریزد که با مایع سه مجرای لنفی اصلی بدن یعنی رگ لنفی زیرپوستی پهلویی، پشتی و شکمی ادغام می‌گردد (Rutgers et al., 2010). ماهیان استخوانی فاقد بافت لنفوئیدی ضمیمه لوله گوارش به‌صورت مجتمع مشابه پلاک‌های پی‌یر در پستانداران هستند ولی دارای مناطق لنفوئیدی اصلی شامل بافت لنفوئیدی داخل پوششی، بافت لنفوئیدی پارین و زیرمخاط هستند. گزارش‌های کمی درخصوص وجود بافت لنفوئیدی مجتمع و سازمان‌یافته، تحت عنوان پلاک پی‌یر وجود دارد

تاس‌ماهی ایرانی مخصوص سواحل جنوبی دریاچه خزر است که در قسمت‌های شمالی آن به‌ندرت دیده می‌شود (Moghimi et al., 2012). سیستم لنفاوی ماهیان از سیستم سیاهرگی منشا می‌گیرد. این امر پیچیدگی تکامل در میان ماهیان الیاسمورانش تا ماهیان استخوانی را نشان می‌دهد (Ghiasi et al., 2010). ماهیان استخوانی دارای شکل مناسبی از سیستم لنفاوی همانند مهره داران خشکی می‌باشند (Daniel et al., 2016). این گونه دارای انشعابات زیاد از رگ‌های لنفی زیرپوستی می‌باشند. لنف در سر به‌وسیله سینوس‌های منشعب جمع-

اندازه‌های بدنی تقریباً یکسان مورد استفاده قرار گرفت (جدول ۱). پس از بی‌هوش کردن ماهیان محوطه شکمی شکافته و سپس قطعات بافتی از قسمت‌های مختلف روده برداشته شد و به‌منظور تثبیت به محلول ثبوتی فرمالین انتقال یافت (Ying *et al.*, 2016). پس از ۴۸ ساعت به‌منظور خارج کردن فرمالین به‌مدت یک شب در آب جاری قرار داده شد. سپس بافت‌ها به دستگاه عمل‌آوری بافت به‌منظور پاساژ بافتی شامل آگیری، شفاف‌سازی و پارافینه شدن انتقال داده شد (Huggenberger *et al.*, 2006).

آگیری بافت‌ها از سری افزایشی اتانول و جهت شفاف‌سازی از محلول گزلیول و برای پارافینه شدن از پارافین مذاب در دمای ۶۰ تا ۶۲ درجه سانتی‌گراد استفاده شد. پس از قالب‌گیری با استفاده از دستگاه میکروتوم از نمونه‌های بافتی برش‌هایی با ضخامت ۴ تا ۶ میکرون تهیه و در حمام آب گرم با دمای ۶۰ درجه قرار گرفت. نمونه‌ها با استفاده از لام‌های آغشته به مخلوطی از سفیده تخم‌مرغ، گلیسرین و چند قطره تیمول برداشته شده و جهت خشک‌شدن به‌مدت یک شب در محیط آزمایشگاه قرار گرفت. جهت رنگ‌آمیزی، ابتدا نمونه‌ها با گزلیول پارافین‌زدایی و سپس با سری کاهشی اتانول آبدهی شد. در پایان با استفاده از رنگ‌های همتوکسیلین و اتوزین رنگ‌آمیزی شد. میکروگراف‌های آماده‌شده با استفاده از لنز ۴۰ میکروسکوپ نوری مدل المپیوس متصل به لنز داینولیت و سیستم کامپیوتری مجهز به نرم‌افزار داینوکچر از ۵ میدان میکروسکوپی متعلق به یک نمونه از هر فصل تصویربرداری انجام گرفت (Louise *et al.*, 2016).

(Hatef *et al.*, 2011). سیستم لنفاتیک که به آن سیستم ایمنی نیز گفته می‌شود در برگزیده یاخته‌های کوچکی است که دارای هسته‌های گرد و سیتوپلاسم بازوفیلی غیرگرانوله می‌باشند. این یاخته‌های کوچک که یکی از فراوان‌ترین انواع یاخته‌های مهره‌داران است، لنفوسیت نامیده می‌شود. از جمله مکان‌ها جهت یافتن سیستم لنفاوی دیواره مجرای تغذیه‌ای و گوارشی به‌ویژه روده است. فضاهای حاوی لنفوسیت‌ها را می‌توان در موکوس‌های روده و مزانترها مشاهده نمود. مهاجرت‌های مداوم واحدهای لنفوسیت و پیوستن آنها به یکدیگر با ساختار متفاوت، تشکیل لنفومیلوئید را می‌دهد. سرانجام لنف از طریق سینوس لنفاوی موجود در پایه باله سینه‌ای به درون جریان خون وارد می‌گردد (Ovissipour *et al.*, 2009). بافت‌های لنفومیلوئیدی در ماهیان مختلف متفاوت است. از آنجایی‌که فولیکول‌های لنفوئیدی در روده بسیاری از ماهیان گونه‌های مختلف وجود دارد بافت لنفوئیدی مرتبط با روده به‌عنوان یک سیستم ایمنی مهم در مهره‌داران از جمله ماهیان ایفای نقش می‌کند (Aif *et al.*, 2016).

به‌دلیل اهمیت بالای اقتصادی ماهیان خاویاری به‌ویژه تاس‌ماهی ایرانی، اهمیت سیستم ایمنی (به‌عنوان اولین خط دفاعی، به‌ویژه در واکنش‌های سیستم ایمنی) و باتوجه به اینکه بررسی جامعی مرتبط با مطالعات بافت‌شناسی ساختار لنفاوی روده در فصول گرم و سرد سال انجام نشده است، این تحقیق صورت گرفته تا امکان بهره‌مندی از آن در سایر مطالعات تخصصی مرتبط در دانشگاه‌ها و مراکز پژوهشی فراهم گردد.

## ۲ | مواد و روش‌ها

در این پژوهش جهت تعیین ساختار بافت‌شناسی دستگاه لنفاوی تاس‌ماهی ایرانی تعداد ۱۰ قطعه از هر دو جنس و در هر دو فصل با

جدول ۱- میانگین و انحراف معیار مشخصات ماکروسکوپی تاس‌ماهی ایرانی (*A. persicus*) مورد مطالعه

شاخص مورد مطالعه	فصل گرم	فصل سرد
وزن (گرم)	۲۰۹ ± ۷/۷۴	۲۱۳ ± ۸/۸۲
طول استاندارد (سانتیمتر)	۴۸/۲۰ ± ۵/۲۴	۴۹/۸۰ ± ۳/۵۳
طول ناحیه قدامی روده (سانتیمتر)	۸/۱۰ ± ۰/۴۰	۹/۰۰ ± ۰/۵۷
طول ناحیه میانی روده (سانتیمتر)	۱۵/۳۰ ± ۰/۶۰	۱۵/۲۰ ± ۰/۵۹
طول ناحیه خلفی روده (سانتیمتر)	۷/۷۰ ± ۰/۶۴	۷/۹۰ ± ۰/۷۵

## ۳ | نتایج

نتایج مشاهدات بافت‌شناسی لوله گوارش نشان داد که این بافت از قسمت داخل به‌سمت خارج دارای چهار طبقه مخاط، زیر مخاط، عضلانی و سروزی تشکیل شده است. بافت پوششی طبقه مخاطی از سلول‌های استوانه‌ای بسیار بلند با حاشیه مخطط به‌همراه سلول‌های جامی شکل تشکیل شده است که در زیر آن بافت همبند سست پارین توسط عضله مخاطی از بافت‌همبند زیر مخاط جدا شده است. همچنین

ضخامت عضله مخاطی از ناحیه قدامی حباب روده‌ای به سمت انتهایی روده افزایش یافت.


ارتفاع کرک‌ها در ناحیه قدامی روده بسیار بلند اما به‌سمت انتهایی لوله گوارش از ارتفاع کرک‌ها کاسته و بر ضخامت آن‌ها افزوده شد. از یافته‌های قابل توجه این بررسی وجود یک شبکه مویرگی گسترده بود که دقیقاً در غشای بافت پوششی و در ناحیه پارین قرار گرفته بود.

می‌یافت. همچنین در قسمت زیرمخاط سلول‌های لنفوئیدی پراکنده و دارای تراکم کم‌تر بود و هیچگونه فولیکول لنفی و پلاک‌های پی‌یر در طول روده تاس‌ماهی ایرانی مشاهده نگردید. سلول‌های لنفوئیدی در این ناحیه عمدتاً از سلول‌های لنفوسیت، لنفوبلاست و به تعداد بسیار کم‌تری پلاسماسل و ماکروفاژ تشکیل شده بودند. مقایسه بین فصول گرم و سرد نیز نشان داد که تراکم و پراکنش بافت لنفوئیدی در فصل سرد به‌خصوص در قاعده بافت پوششی روده در بخش‌های مشابه بسیار بیش‌تر از فصل گرم بود که در بخش هیستومتری ارائه گردید. از لحاظ جنسیت نیز تفاوتی بین هیستومورفولوژی ساختار لنفاوی ضمیمه روده در تاس‌ماهی ایرانی در دو فصل سرد و گرم مشاهده نشد. شکل‌های ۱ و ۴ مربوط به جنس ماده و شکل‌های ۲، ۳ و ۵ مربوط به جنس نر می‌باشد (شکل‌های ۱-۵).

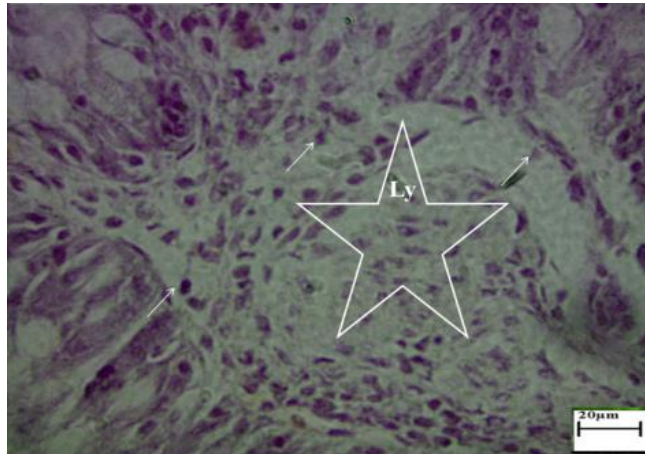
وسعت و تظاهر شبکه مویرگی موردنظر به‌طور مشخص در انتهای لوله گوارش بیش‌تر از سایر نواحی بود. همچنین بررسی مقاطع بافتی تهیه شده نشان داد که بافت لنفوئیدی ضمیمه لوله گوارش در بخش‌های مختلف روده به دو شکل وجود داشت. ناحیه اول حضور سلول‌های لنفوئیدی داخل بافت پوششی که به شکل پراکنده در بین سلول‌های پوششی مشاهده گردید. تراکم سلول‌های لنفوئیدی در بخش خلفی بسیار بیش‌تر از نواحی قدامی و میانی روده بود (شکل‌های ۴ و ۵). در روده سلول‌های لنفوسیتی بافت پوششی بیش‌تر آرایش ستونی داشت و در نیمه قاعده‌ای بافت پوششی قرار گرفته اما نفوذ سلول‌های لنفوسیتی به‌طرف نواحی رأسی بافت پوششی روده اصلی بیش‌تر از ناحیه حباب روده‌ای بود. ناحیه دوم حضور سلول‌های لنفوئیدی در داخل پارین و زیرمخاط که در ناحیه پارین سلول‌های لنفوئیدی دارای آرایش نواری شکل و تراکم آن‌ها به‌سمت بخش خلفی روده افزایش

جدول ۱- جایگاه‌های ژنی مورد استفاده در مطالعه تنوع ژنتیکی بچه‌ماهیان کلمه (*R. caspicus*) حاصل از زاده‌های مولدین وحشی، پرورشی و ترکیبی

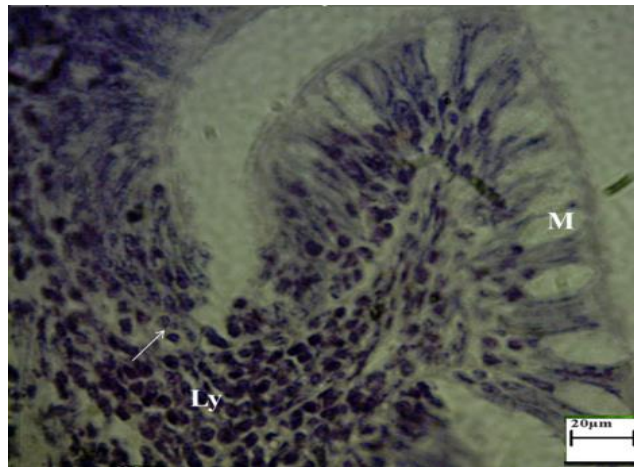
جایگاه ژنی	توالی پرایمر	کد دستیابی در بانک ژن	اندازه آلی (جفت باز)	دمای مناسب اتصال
Ca1	F: AAG ACG ATG CTG GAT GTT TAC R: CTA TAG CTT ATC CCG GCA GTA	AF277573	۱۰۴-۱۳۲	۵۵
Ca7	F: ACACGGGCTCAGAGCTAGTC R: CAAATGTCAGGAGTTCTCCGA	AF277579	۱۱۴-۱۴۲	۵۹
CypG27	F: AAG GTA TTC TCC AGC ATT TAT R: GAG CCA CCT GGA GAC ATT ACT	AY439145	۲۴۴-۳۰۸	۴۹
Lid1	F: TAA AAC ACA TCC AGG CAG ATT R: GGA GAG GTT ACG AGA GGT GAG	AB112732	۲۲۰-۲۵۶	۵۱
Rru	F: TAA GCA GTG ACC AGA ATC CA R: CAA AGC CTC AAA AGC ACA A	AB112740	۱۸۴-۲۲۰	۵۴



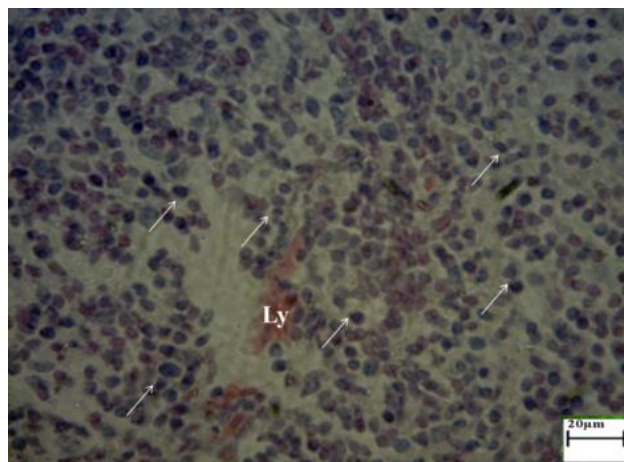
شکل ۱- ساختار سلولی بافت پوششی بخش قدامی روده تاس‌ماهی ایرانی (*A. persicus*) در فصل زمستان (H&E, x2900). سلول‌های استوانه‌ای بسیار بلند (Ep)، سلول‌های جامی شکل (M) و تصویر یک لنفوسیت (Ly) و نفوذ سلول‌های لنفوسیتی به داخل بافت پوششی قابل مشاهده است.



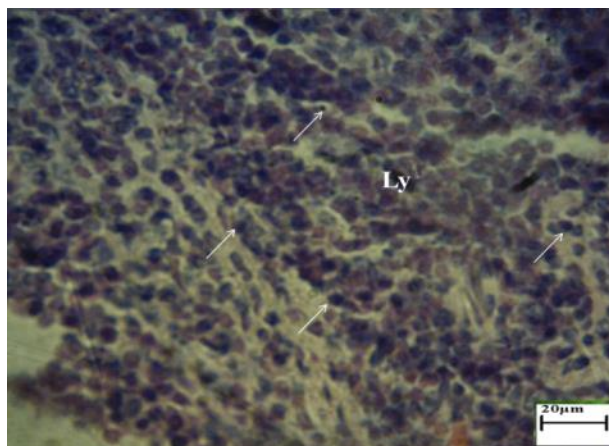
شکل ۲- ساختار سلولی بافت پوششی بخش قدامی روده تاس‌ماهی ایرانی (*A. persicus*) در فصل تابستان (H&E, x2900). تصویر لنفوسیت‌ها (پیکان‌ها) و حضور سلول‌های لنفوئیدی در قاعده بافت پوششی (ستاره) که تراکم آن نسبت به فصل زمستان کم‌تر است، قابل مشاهده می‌باشد.



شکل ۳- ساختار بافتی طبقه مخاطی و زیر مخاطی بخش میانی روده تاس‌ماهی ایرانی (*A. persicus*) در فصل زمستان (H&E, x2900). تصویر یک لنفوسیت (پیکان) و سلول جامی (M) بطوریکه وجود بافت لنفوئیدی منتشر و پراکنده در پارین و زیر مخاط (Ly) که تراکم آن نسبت به فصل تابستان بیش‌تر است.



شکل ۴- ساختار بافتی بخش خلفی روده تاس‌ماهی ایرانی (*A. persicus*) در فصل زمستان (H&E, x2900). پراکندگی سلول‌های لنفوسیتی با هسته‌های کروی و تیره (پیکان‌ها) که تراکم آن نسبت به فصل تابستان بیش‌تر است.



شکل ۵- ساختار بافتی بخش خلفی روده تاس‌ماهی ایرانی (*A. persicus*) در فصل تابستان (H&E, x2900). پراکندگی سلول‌های لنفوسیتی با هسته‌ای کروی و تیره (پیکان‌ها) که تراکم آن نسبت به فصل زمستان کم‌تر است.

سرد در هر سه ناحیه افزایش یافته و در ناحیه خلفی روده بیش‌ترین مقدار و در ناحیه میانی کم‌ترین مقدار را داشت (جدول ۲).

نتایج هیستومتری در نواحی مختلف روده تاس‌ماهی ایرانی نشان داد که تعداد لنفوسیت‌ها در دو فصل گرم و سرد تفاوت معنی‌داری را نشان دادند ( $p < 0.05$ ). به‌طوری‌که میانگین تعداد لنفوسیت‌ها در فصل

جدول ۲- میانگین و انحراف معیار تعداد سلول‌های لنفوسیت داخل بافت پوششی بخش قدامی، میانی و خلفی روده تاس‌ماهی ایرانی (*A. persicus*) در طول ۱۰۰ میکرومتر از ضخامت بافت پوششی در فصول گرم و سرد

بخش مورد مطالعه	فصل گرم	فصل سرد
قدامی	۵۷/۷۰ ± ۴/۹۶	۷۱/۸۰ ± ۶/۳۳
میانی	۳۲/۵۰ ± ۴/۶۷	۳۷/۴۰ ± ۷/۷۳
خلفی	۷۰/۴۰ ± ۸/۳۵	۸۹/۳۰ ± ۷/۲۷

#### ۴ | بحث و نتیجه‌گیری

نتایج به‌دست آمده از این تحقیق بیانگر آن است که ساختار هیستو- مورفولوژی بافت لنفوئیدی بخش‌های مختلف روده در تاس‌ماهی ایرانی باهم متفاوت بوده و این تفاوت از نظر تعداد لنفوسیت‌ها و همچنین ارتفاع چین‌ها مشخص بود. مشاهدات میکروسکوپی این بررسی نشان داد که طبقه مخاطی در روده دارای چین‌های طولی کرکی شکل بلندی است که ارتفاع چین‌ها به طرف انتهای روده کاهش یافته ولی به ضخامت آن‌ها افزوده شد. آیلی و همکاران (Abelli *et al.*, 1997) و جفری (Jafri *et al.*, 1987) نیز در مطالعه خود روی ماهی کپور علفخوار بیش‌ترین و کم‌ترین ارتفاع را به‌ترتیب در چین‌های بخش ابتدایی حباب روده‌ای و بخش انتهایی روده گزارش نمودند. همچنین این محققین بلندترین چین‌ها در بافت روده را به‌ترتیب در ناحیه قدامی لوله گوارش ماهی باس‌دریایی و ریورشاد گزارش نمود. کوپرمن و کوزمینا (Kuperman and Kuzmina, 1994) در بررسی خود نشان دادند که تغییرات معنی‌داری در ساختار مخاط گوارشی و ساختار لنفوئیدی ماهی بریم در فصل زمستان ایجاد می‌شود که بارزترین آن کاهش ارتفاع چین‌های مخاطی روده و افزایش بافت لنفوئیدی به‌ویژه

تعداد لنفوسیت‌ها بود. همچنین در مطالعه‌ای که در خانواده کپورماهیان انجام گرفت مشخص گردید که به‌طور کلی تعداد سلول‌های لنفوسیتی داخل بافت پوششی و تراکم آن‌ها در فصل سرد بیش‌تر از فصل گرم است که این اختلاف بالاخص در بخش خلفی روده اصلی در هر دو جنس به‌طور واضح معنی‌دار می‌باشد (William *et al.*, 2015; Ying *et al.*, 2016). در مطالعه روی بافت لنفوئیدی در نواحی مختلف روده تاس‌ماهی ایرانی مشخص شد که این بافت در دو منطقه و به دو شکل وجود دارد که شامل بافت لنفوئیدی داخل بافت پوششی به‌صورت حضور سلول‌های لنفوئیدی پراکنده در داخل آن و بافت لنفوئیدی پارین زیرمخاط که به‌صورت حضور سلول‌های لنفوئیدی به شکل ساختارهای ستونی در پارین و به شکل پراکنده در زیرمخاط می‌باشد. سلول‌های لنفوئیدی بیش‌تر از سلول‌های لنفوسیت، لنفوبلاست و به تعداد کم‌تری پلاسماسل و ماکروفاژ تشکیل شده بودند. لنفوسیت‌ها با عبور از غشاء پایه به داخل بافت پوششی نفوذ کرده و بافت لنفوئیدی داخل بافت پوششی را تشکیل می‌دادند. هر چند بافت لنفوئیدی داخل بافت پوششی در مخاط روده پستانداران وجود دارد، اما حضور مشخص و

اثر دما یا تغییرات فصلی از جمله لوتر و همکاران ( Loter *et al.*, 2007) بر سیستم ایمنی ماهی وجود دارد اما اکثر محققین بر تأثیر شوک حرارتی بر سیستم ایمنی ماهی بسیار تأکید دارند ( Szischa *et al.*, 2005). البته تأثیر فصل باتوجه به موقعیت جغرافیایی و حتی نحوه و زمان واکسیناسیون در تاس‌ماهیان پرورشی و یا وضعیت درگیری و ابتلا به بیماری خاص قبلی بایستی با دقت بیش‌تری مورد بررسی قرار گیرد.

نتایج نشان داد که ساختار میکروسکوپی روده در تاس‌ماهی ایرانی با اندک تفاوت مشابه سایر ماهیان مورد مطالعه توسط محققین دیگر بوده به طوری که ساختار لنفاوی ضمیمه روده در دو بخش داخل بافت پوششی، پارین و زیرمخاط مشاهده گردید که در قسمت اخیر از تجمع کم‌تری نسبت به نواحی فوق‌الذکر گسترش داشت. همچنین تعداد لنفوسیت‌ها به‌ویژه در فصل زمستان و در جنس ماده که در قسمت انتهایی نسبت به سایر نواحی به تعداد بیش‌تر گزارش شد، از لحاظ آماری معنی‌دار نبوده است.

## ۵ | تشکر و قدردانی

نویسندگان این مقاله بر خود واجب می‌دانند نهایت سپاس خود را از مسئولان و کارکنان مؤسسه تحقیقات بین‌المللی تاس‌ماهیان دریای خزر اعلام دارند.

## پست الکترونیک نویسندگان

علی غلامی: abdir@kmsu.ac.ir  
 رحیم عبدی: abdir351@gmail.com  
 سولماز شیرعلی: shirali@gmail.com  
 زهرا بصیر: z.basir@scu.ac.ir

## REFERENCES

- Abelli L., Picchietti S., Romano N., Mastolia L. 1997. Immunohistochemistry of gut associated lymphoid tissue of the sea bass (*Dicentrarchus labrax*). *Fish and Shellfish Immunology*, 7: 235-245.
- Alf S., David J., Griffiths E. 2016. Morphological and functional development of the interbranchial lymphoid tissue (ILT) in Atlantic salmon (*Salmo salar* L). *Fish and Shellfish Immunology*, 58: 153-164.
- Buddington R., Kuzmina V. 2002. Digestive system. In: Ostrand GK (Eds.). *The Laboratory Fish*, Academic press, New York, USA, pp: 173-180.
- Daniel L., Makrinos T., Bowden J. 2016. Natural environmental impacts on teleost immune function. *Fish and Shellfish Immunology*, 53: 50-57.

فراوان سلول‌های لنفوئیدی در مخاط لوله‌گوارش از اختصاصات مهره‌داران پست به‌خصوص ماهیان است که وظیفه اصلی آن ارائه سیستم کمپلمان می‌باشد (Fuchs *et al.*, 2004).

در مطالعه حاضر که روی هیستومورفولوژی ساختار لنفاوی ضمیمه روده در تاس‌ماهی ایرانی در دو فصل سرد و گرم انجام گرفت، مشخص گردید که تراکم سلول‌های لنفوئیدی در فصل سرد نسبت به فصل گرم بالاتر بوده و به‌ویژه در قسمت پارین از نمود بیش‌تری برخوردار بود. اما در مقایسه بین دو جنس نر و ماده تفاوت آشکاری مشاهده نشد. سایر محققین که در مطالعه روی گونه گربه‌ماهی کانال، عدم مشاهده فولیکول‌های لنفوئیدی و پلاک‌های پی‌یر را در نواحی مختلف لوله‌گوارش گزارش کردند. این محققین بر این باورند که قرار گرفتن موجود در برابر سرما باعث برانگیختگی سیستم ایمنی به‌دلیل شوک حرارتی حاصل از آن می‌شود (Loter *et al.*, 2007). به‌طورکلی همبستگی مثبت بین فعالیت سیستم ایمنی و دمای آب در بسیاری از گونه‌ها گزارش شده است. در مطالعه‌ای که توسط کوماری و همکاران (Kumari *et al.*, 2006) روی گربه‌ماهی آسیایی انجام گرفت مشخص شد که میزان تحریکات سیستم لنفوئیدی در فصل تابستان نسبت به فصل زمستان کاهش یافته است. بافت لنفوئیدی داخل بافت پوششی به‌عنوان اولین سد دفاعی در لوله‌گوارش ماهی شناخته شده است و نقش مهم آن در ایجاد ایمنی و افزایش تحریک آنتی‌ژن پایدار مورد توجه مطالعات ایمونولوژی قرار گرفته است (Buddington and Kuzmina, 2002). با این وجود اکثر محققین به‌حضور سلول‌های لنفوسیت در داخل بافت روده تأکید کرده و بر این باورند که سلول‌های لنفوسیتی داخل بافت پوششی بیش‌تر از نوع T بوده و معمولاً این سلول‌ها از دو منبع متفاوت که شامل تیموس و خود بافت لنفوئیدی ضمیمه لوله‌گوارش می‌باشد، تأمین می‌شوند (Mcmillan and Secombes, 1997). در هر حال بافت لنفوئیدی موجود در بافت پوششی لوله‌گوارش نقش مهمی را در تشخیص آنتی‌ژن‌های عوامل بیماری‌زا موجود در موادغذایی و نیز فلور میکروبی طبیعی دستگاه گوارش و جلوگیری از واکنش اضافی به‌عهده دارد (Abelli *et al.*, 1997). در نتایج هیستومتری این تحقیق مشخص شد که بین پراکنش و تعداد سلول‌های لنفوسیتی در بخش‌های مختلف روده اختلاف معنی‌داری وجود دارد. به‌طوری‌که بیش‌ترین تعداد سلول‌های لنفوسیت به‌ترتیب در بخش خلفی، میانی و قدامی مشاهده شد. این امر می‌تواند به‌دلیل موقعیت خاص آناتومیکی این بخش‌ها باشد چرا که این نواحی در معرض تماس بیش‌تری با محیط خارج و در نتیجه آنتی‌ژن‌های خارجی بیش‌تری می‌باشد. آبل و همکاران (Abelli *et al.*, 1997) در مطالعه خود روی ماهی باس‌دریایی نشان دادند که بیش‌ترین وظیفه برداشت آنتی‌ژن‌ها بر عهده قسمت خلفی روده بوده و در این ناحیه تراکم سلول‌های لنفوئیدی نسبت به سایر نواحی افزایش معنی‌داری را نشان می‌دهد. نتایج حاصل از این بررسی نشان داد که به‌طورکلی تعداد سلول‌های لنفوسیتی داخل بافت پوششی و تراکم آن‌ها در فصل سرد بیش‌تر از فصل گرم بوده که این اختلاف به‌خصوص در بخش خلفی روده به‌طور واضحی معنی‌دار بود. هر چند گزارش‌های بسیار متنوعی از

- Fuchs S., Dankbar B., Wildenau G., Goetz W., Lohmann C., Tibesku C. 2004. Expression of the CD44 Variant isoform 5 in the human Osteoarthritic knee joint: Correlation with Radiological, histomorphological, and biochemical parameters. *Journal of Orthopedic Research*, 22: 774-780.
- Ghiasi M., Khosravi A., Soltani M., Binaii M., Shokri H., Tootian Z., Rosamibashman M., Ebrahimzademosavi H. 2010. Characterization of Saprolegnia from Persian Sturgeon (*Acipenser Persicus*) eggs based on physiological and molecular data. *Journal de Mycologie Medicale*, 13: 1-7.
- Hatef A., Alavi S., Novairi S., Poorbagher H., Alipour A., Pourkazemi M., Linhart O. 2011. Morphology and fine Structure of (*Acipenser Persicus*) Spermatozoon Inter-Species comparison in Acipenseriformes. *Animal Reproduction Science*, 123: 81-88.
- Huggenberger S., Ridgway S., Oelschlagel H., Kirschenbauer I., Vogt T., Klima M. 2006. Histological analysis of the nasal roof Cartilage in neonate Sperm Whale (*Physeter macrocephalus-Mammalia.Odontoceti*). *Zoologischer Anzeiger*, 244: 229-238
- Jafri S. 1987. Histology of alimentary canal of the river shad, (*Tenuialosa ilisha*). *Sind University Research Journal*, 19(1): 49-56.
- Kumari J., Sahoo P.K., Swain T., Sahoo S.K., Sahu B., Mohanty B.R. 2006. Seasonal variation in the innate immune parameters of the Asia catfish (*Clarias batrachus*). *Aquaculture*, 252: 121-127.
- Kuperman B., Kuzmina V. 1994. The ultrastructure of the intestinal epithelium in fishes with different types of feeding. *Journal of Fish Biology*, 44: 181-193.
- Loter T.C., MacKenzie D.S., McLeese J., Eales J.G. 2007. Seasonal changes in channel catfish thyroid hormones reflect increased magnitude of daily thyroid hormone cycles. *Aquaculture*, 262: 451-460.
- Louise T., Suzanne C., Tyson J. 2016. Do prior diel thermal cycles influence the physiological response of Atlantic salmon (*Salmo salar*) to subsequent heat stress? *Canadian Journal of Fisheries and Aquatic Sciences*, 55: 74-79.
- McMillan D., Scombes C. 1997. Isolation of rainbow trout (*Oncorhynchus mykiss*) intestinal intraepithelial lymphocytes (IEL) and measurement of their cytotoxic activity. *Fish and Shellfish Immunology*, 7: 527-541.
- Moghim M., Heist E., Tan S., Pourkazemi M., Siraj S., Panandam J. 2012. Isolation and characterization of microsatellite loci in the Persian sturgeon (*Acipenser persicus*, Borodine, 1897) and cross-species amplification in four commercial sturgeons from the Caspian Sea. *Iranian Journal of Fisheries Science*, 11(3): 548-558.
- Ovissipour M., Abedian A., Motamedzadegan A., Rasco B., Safari R., Shahi H. 2009. The effect of enzymatic hydrolysis time and temperature on the properties of protein hydro lysates from Persian sturgeon (*Acipenser persicus*) viscera. *Food Chemistry*, 115: 238-242.
- Rutgers M., Van M., Dhert W., Creemers L., Saris S. 2010. Evaluation of histological scoring system for tissue engineered, repaired and osteoarthritic cartilage. *Osteoarthritis and Cartilage*, 12: 12-23.
- Szischka V., Papandroulakis N., Fanourakia E., Pavlidisa M. 2005. Ontogeny of the thyroid hormones and cortisol in the gilthead sea bream, (*Sparus aurata*). *General and Comparative Endocrinology*, 142: 186-192.
- William H., Eldridge J., Mac L. 2015. Fish growth, physiological stress and tissue condition in response to rate of temperature change during cool or warm diet thermal cycles. *Canadian Journal of Fisheries and Aquatic Sciences*, 72(10): 124-130.
- Ying Y., Hui Y., Hua L., Anli W., Hai-yi Y. 2016. Effect of high temperature on immune response of grass carp (*Ctenopharyngodon idellus*) by transcriptome analysis. *Fish and Shellfish Immunology*, 58: 89-95.

#### نحوه استناد به این مقاله:

غلامی ع.، عبدی ر.، شیرعلی س.، بصیر ز. هیستومورفولوژی ساختار لنفاوی ضمیمه روده در تاس ماهی ایرانی *Acipenser persicus* Borodin, 1897 در دو فصل سرد و گرم. *مجله ماهی شناسی کاربردی دانشگاه گنبدکاووس*. ۱۳۹۹: ۳۹-۴۷: ۸(۲).

Gholami A., Abdi R., Shir Ali S., Basir Z. Histomorphology of intestinal appendix lymphatic structure in Iranian fish *Acipenser persicus* Borodin, 1897 in two hot and cold seasons. *Journal of Applied Ichthyological Research*, University of Gonbad Kavous. 2020, 39- 47.

## Histomorphology of intestine-associated lymphatic tissue of Persian sturgeon *Acipenser persicus*, Borodin, 1897 in warm and cold seasons

Gholami A<sup>1</sup>., Abdi R<sup>\*2</sup>., Shirali S<sup>3</sup>., Basir Z<sup>4</sup>.

<sup>1</sup> M.Sc., Dept. of Marine Biology, Khorramshahr University of Marine Science and Technology, Khorramshahr

<sup>2</sup> Associate Prof., Dept. of Marine Biology, Khorramshahr University of Marine Science and Technology, Khorramshahr, Iran

<sup>3</sup> Assistant Prof., Dept. of Marine Biology, Khorramshahr University of Marine Science and Technology, Khorramshahr, Iran

<sup>4</sup> Assistant Prof., Dept. of Basic Science, Shahid Chamran University of Ahvaz, Ahvaz, Iran

### Type:

Original Research Paper

### Paper History:

Received: 27- 1-2018

Accepted: 30- 4- 2018

### Corresponding author:

Abdi R. Associate Professor, Department of Marine Biology, Khorramshahr University of Marine Science and Technology, Khorramshahr, Iran

Email: abdir@kmsu.ac.ir

### Abstract

There have been numerous reports on histomorphology differences of the immune system during cold and warm seasons. A total of 10 Persian sturgeons (*A. persicus*) (healthy and with the same size) were captured from fish ponds in International Sturgeon Research Institute (ISRI) during winter (water temperature 7.30 °C) and summer (water temperature 27.90 °C). First of all, the biometric evaluation was performed and then 0.5 cm of anterior, middle, and posterior of intestine were trimmed and placed in formalin (10%) as a fixative solution. Then, samples were prepared using the standard histological technique and then tissue sections were cut (4-6 μm thick slices) and stained by H&E. The results showed that in intestine the intestine-associated lymphatic tissue presence in two different forms. First, the presence of lymphatic cells scattered throughout the epithelium and second, the presence of lymphatic cells inside the lamina propria and within submucosal. In the lamina propria, the lymphatic cells had a strip shape and their density increased towards the posterior part of the intestine. Results showed a significant difference in the number of lymphocyte cells in intestinal epithelial tissue between cold and warm seasons, and their density were more in the cold season compared to the warm season. There was no sex difference in the histomorphology of intestine-associated lymphatic tissue between cold and warm seasons. These tissues can play an important role in the immune system with the production of abundant lymphocytes especially in the cold season due to the more activity.

**Keywords:** *A. persicus*, Immune system, Lymphocyte, Epithelial tissue